

# Efecto de la glosectomía parcial en el crecimiento cráneo-facial en ratas Sprague Dawley

Hilda Torre Martínez,\* Pedro N. Menchaca F.,\* Daniel Adame Rodríguez,\*  
Roberto Mercado Hernández\*\*

**E**n el crecimiento y desarrollo del complejo cráneo-facial juegan un papel preponderante los diferentes músculos. Entre los más importantes, encontramos la lengua, que es un órgano musculoso, y que al tener un tamaño anormal causa un crecimiento cráneo-facial, que puede producir deformaciones en la oclusión dental ocasionando, mordida abierta, protrusión bimaxilar y espaciamiento dentario, problemas que entre otros muchos preocupan a los ortodoncistas (ver figura 1).

El término glosectomía parcial es utilizado, en este caso, para la amputación del tercio anterior de la lengua. Es una medida quirúrgica utilizada en casos de pacientes con lengua de tamaño más grande de lo normal, el cual se puede diagnosticar al observar en estos las marcas de los dientes en los bordes laterales de la lengua. La descripción de este procedimiento se encuentra en la sección de materiales y método.

Enlow y McNamara sostienen<sup>1,2</sup> que, si bien las características morfológicas faciales están genéticamente definidas, su expresión final depende de la interacción de la resistencia ante las fuerzas divergentes activas, como la elevada presión encefálica ocasionada por los lóbulos frontales por un lado, y las fuerzas de convergencia representadas por los huesos y los músculos masticadores, influyendo en el desarrollo del tercio superior y medio de la cara en sentido transversal.

Los tercios faciales en sentido antero-posterior reciben la acción de los músculos de la expresión facial, del crecimiento de los lóbulos frontales y de la función de la lengua en el desarrollo de la mandíbula. Se obtiene un equilibrio vestibulo-lingual que influye en la posición de los arcos dentarios, en la posición dentaria y en la oclusión por la acción muscular de los labios y las mejillas. Harvold, Mayoral y

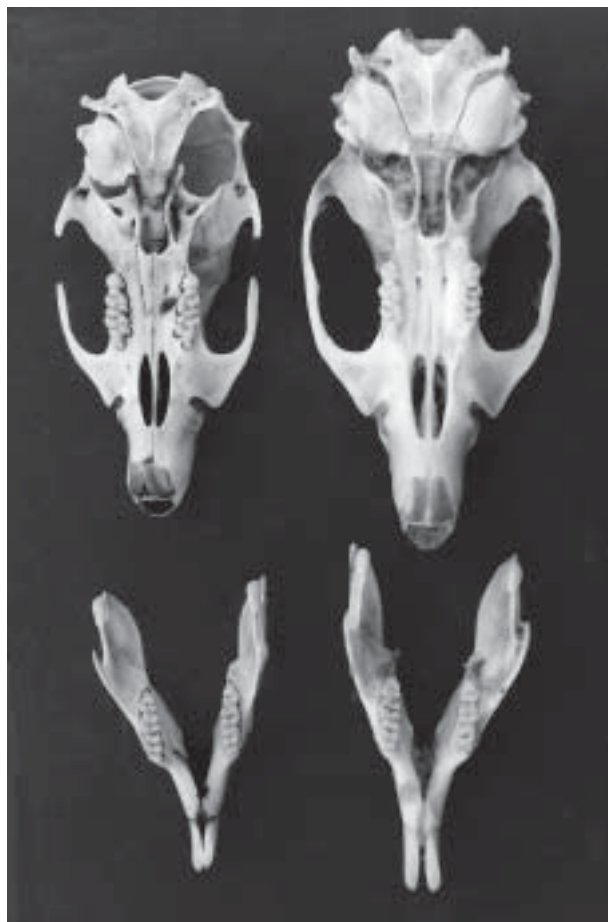

Fig. 1. Cráneos de ratas Sprague Dawley de la misma edad, con y sin glosectomía.

Moyers han observado<sup>3,4,5</sup> que la lengua y los músculos faciales determinan el tamaño de los arcos dentarios y el apiñamiento o espaciamiento de los dientes.

\* Facultad de Odontología UANL

\*\* Facultad de Ciencias Biológicas.UANL

Wolford<sup>6</sup> ha demostrado que pacientes con macroglosia o pseudomacroglia están asociados con arcos dentales anchos en donde son frecuentes los arcos espaciados o, en algunos casos, la presencia de mordidas abiertas por la protusión de los arcos ocasionada por la lengua. Se ha observado que existe una gran influencia en el ancho y largo del arco dentario inferior, en la relación interincisal y en el ángulo de los incisivos inferiores con el plano mandibular. Goda, Frolich, Ingervall<sup>7,8,9</sup> al efectuar glosectomía parcial en ratas encontraron un descenso significativo de la actividad osteogénica en diferentes sitios de crecimiento orofacial, ocasionando reducción en algunas medidas de la cavidad bucal.

Todos estos estudios, aunados a las observaciones que realizamos en nuestra práctica diaria, nos llevaron a realizar el presente trabajo, teniendo como objetivo principal determinar los efectos de la glosectomía parcial sobre el desarrollo cráneo-facial, la posición dental, y el desarrollo y crecimiento corporal de ratas Sprague Dawley.

Los resultados obtenidos podrán darnos una base de lo que ocurre con nuestros pacientes, sobre todo aquellos que presentan macroglosia o hábitos linguales, en los que se ha observado (empíricamente) una gran frecuencia de mordidas abiertas, incisivos protruidos, arcos dentales espaciados. Con los resultados que se presentarán más adelante se dará una idea de lo que puede ocurrir en pacientes con hipoglosia, para poder confirmar en un momento dado lo que sucede en múltiples pacientes que presentan macroglosia o hábitos linguales.

## Material y métodos

Se realizó un estudio piloto en el departamento de Embriología de la Facultad de Medicina de la UANL, en el cual se le practicó glosectomía parcial a 15 especímenes de ratas Sprague Dawley a los 15 días de nacidos, los cuales no lograron sobrevivir, pues la lengua es vital en el período de lactancia en las ratas, por lo que se decidió realizar otra prueba piloto en el momento del destete, el cual fue exitoso.

Se eligió a este animal ya que su uso en investigación es múltiple, porque se adapta a las condiciones ambientales dentro de un bioterio, es dócil y se cuenta con amplia información anatómica, fisiológica y genética; sus etapas embriológicas son semejantes a las del hombre, los mecanismos y princi-

pios de crecimiento en las dos especies son esencialmente parecidos.

El estudio se realizó en 60 ratas machos de 21 días de nacidos que se dividieron en dos grupos, los cuales fueron enumerados con orificios en la oreja para su fácil identificación. Uno fue el grupo control al que no se le practicó maniobra alguna, y el segundo fue el grupo experimental, ambos grupos se conformaron cada uno con treinta especímenes. Al grupo experimental se le practicó la glosectomía parcial, previa anestesia general. Este procedimiento quirúrgico se llevó a cabo a nivel del primer molar inferior, con tijeras quirúrgicas, practicando hemostasia con termocauterío.

Los especímenes se alojaron en jaulas. Al siguiente día de la cirugía se les dio agua para beber y al tercer día se alimentaron con nutricubos de purina especiales.

A los cuatro meses de edad se sacrificaron para hacer un estudio radiológico con película oclusal Kodak, para obtener un céfalograma lateral (figura 2).

Este estudio se hizo con un aparato dental Belmont Acuray, modelo 071<sup>a</sup>, de 70 KVP, de 100MA, de cono largo, con tiempo de exposición de 30 segundos, la distancia entre el cono y la placa fue estandarizada a 20 cm. El revelado se efectuó con un aparato revelador automático marca Dentx 9000. Todo el procedimiento se realizó en el Departamento de Radiología de la Facultad de Odontología de la UANL.

Enseguida se realizó el trazado de las radiogra-

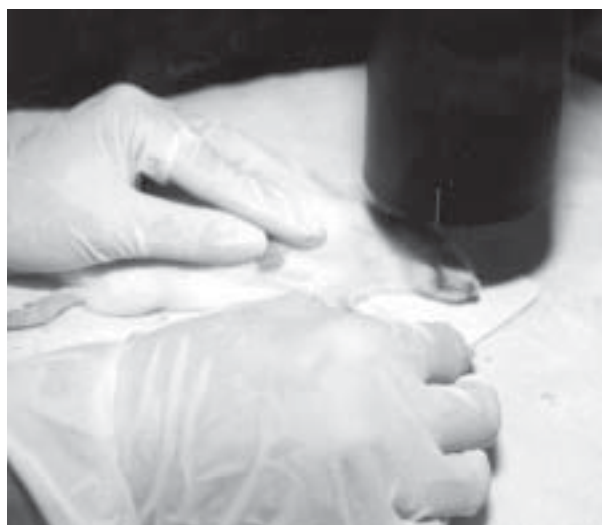

Fig. 2. Cefalograma lateral. Estudio radiológico para medidas cefalométricas.

fías en hojas de acetato, por un mismo operador. De acuerdo a los trazados de Mustafa, Baran, Kaya, Karadede<sup>10</sup> se trazaron los siguientes puntos: cóndilo (Co), a punto A, mide la longitud del maxilar superior. Cóndilo a infradentario (Id), neurocráneo (NCA) a incisivo superior (IS), cóndilo punto A infradentario localiza la posición alveolar inferior en un plano horizontal (se mide en grados), cóndilo pogonio (Po), mide la longitud de la mandíbula, IMPA inclinación del incisivo inferior, con respecto al plano mandibular. OVJ, mide la sobremordida incisal (overjet), describe la relación interincisal horizontal antero-posterior. OVB sobremordida vertical incisal (over bite), describe la relación interincisal vertical (figura 3).

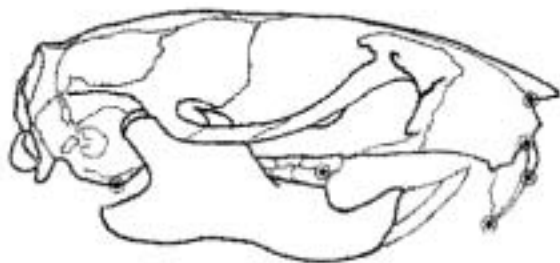


Fig. 3. Vista lateral del cráneo de rata Sprague Dawley.

Además con un vernier se realizaron las medidas en los cráneos del diámetro palatino transverso (DPT), del borde alveolar mesial del primer molar superior al borde alveolar mesial del molar opuesto (figura 4), la distancia intermolar mandibular (DIM), del borde alveolar mesial del primer molar inferior al borde alveolar mesial del molar opuesto.

La distancia del agujero incisivo anterior al borde anterior del agujero occipital (AIA-AO), de la distancia del borde alveolar mesial del primer molar superior al borde alveolar palatino del incisivo superior (BAMMS-BAIS), y la distancias del borde alveolar mesial del primer molar mandibular al bor-

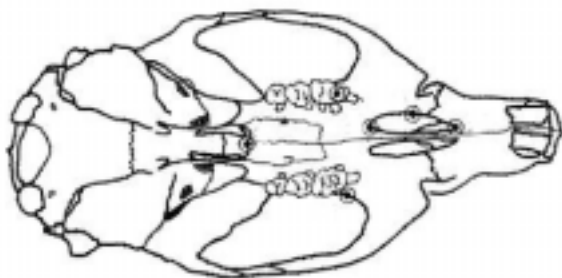


Fig. 4. Vista superior del cráneo de rata Sprague Dawley.

de alveolar lingual del incisivo inferior (BAMMI-BAII). Estas medidas fueron también realizadas por Hans y Barret previamente.<sup>11,12</sup>

El análisis estadístico fue realizado en el programa SPSS Win versión 5.0 1992. Para determinar la normalidad de las variables, se realizó la prueba de Kolmogorov Smirov. Para estimar la diferencia significativa entre los dos grupos, a las variables normales se les aplicó un análisis de varianza de una vía y a las no normales la prueba no paramétrica de Mann Whitney.<sup>13</sup>

## Resultados

El examen físico no mostró diferencias anatómicas detectables entre el grupo control y el experimental, el peso final entre el grupo control y el grupo experimental no presentó diferencia significativa (figura 5). Las variables de distribución no normal fueron Pi, Pf, Co-A, NCA-Is, Co-Po e Impa.

Dichas variables se sujetaron a la prueba de Mann Whitney, obteniéndose una disminución en la distancia Co-A. El grupo I presentó una media de 36.67 mm, desviación estándar de 0.67, el grupo II obtuvo una media de 34.13 con una desviación estándar de 0.86, marcando una clara reducción en el grupo II. Co-A nos indica la longitud del maxilar superior, realizada en mm, esta medida disminuyó 2.44mm, es decir, el maxilar superior del grupo experimental se encontró reducido con respecto al grupo control.

En cuanto al parámetro lineal Co-Id, se obtuvo para el grupo I una media de 27.03mm, desviación estándar de 0.70, mientras que en el grupo II la media fue de 24.40 mm con una desviación estándar de 0.36. Lo anterior muestra una posición alveolar inferior disminuida, indicándonos una menor longitud en el maxilar inferior.

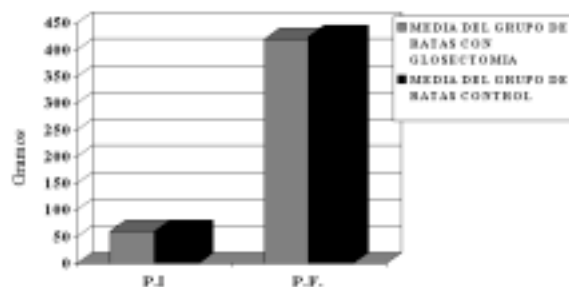


Fig. 5. Comparación del peso inicial y final entre el grupo control y experimental.

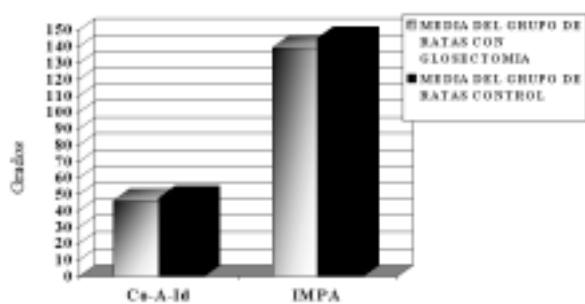


Fig. 6. Comparación de las medias en grados del grupo control y experimental (Co-A-Id e IMPA).

El ángulo cóndilo-punto A-Infadentario (Co-A-Id.), se obtuvo una media para el grupo I de 39.26°, y una desviación estándar de 1.20, para el grupo II se obtuvo una media de 37.73°, con una desviación estándar de 2.13 (ver figura 6). Co-A-Id nos confirma la posición alveolar inferior disminuida al conjuntarla con Co-Id.

La distancia en mm del neurocráneo a incisivo superior (NCA-IS) presentó una media en el grupo I de 27.50 mm, con una desviación estándar de 0.57, y en el grupo II de 25.49 mm, con una desviación estándar de 0.70. La reducción de esta medida muestra que el neurocráneo disminuyó su tamaño en el grupo experimental.

El parámetro Co-Po nos indica la longitud del cuerpo mandibular. Se obtuvo para el grupo I una media de 25.80 mm, con una desviación estándar de 0.61 y para el grupo II una media de 24.40 mm, con una desviación estándar de 0.81, corroborando el dato obtenido en Co-Id, una reducción del cuerpo mandibular.

La sobremordida vertical incisal (OVBI) del grupo I presentó una media de 4.78 mm, desviación estándar de 0.38, mientras que la del grupo II presentó una media de 4.25 mm, con una desviación estándar de 0.62. Este parámetro nos indica que existió una retroinclinación de los incisivos inferiores.

La distancia DPT obtuvo una media de 7.02 mm, una desviación estándar de 0.09 para el grupo I, y para el grupo II la media fue de 6.82mm, con una desviación estándar de 0.31. La disminución, marcada claramente en el grupo experimental en el maxilar superior, indica una compresión de éste.

La distancia del primer molar inferior al primer molar opuesto (DIM) resultó ser, en el grupo I, de 7.47 mm en promedio, con una desviación estándar de 0.26, y en el grupo II de 6.85 mm, con una

desviación estándar de 0.27. DIM es la medida en el cráneo seco y demuestra una reducción del maxilar inferior en sentido sagital, es decir también existe una compresión mandibular.

La longitud del cráneo AIA-AO resultó con una media de 40.13 mm, una desviación estándar de 0.35, para el grupo I, el grupo II presentó una media de 38.90 mm, con una desviación estándar de 0.59. AIA-AO nos indica un acortamiento en sentido longitudinal del cráneo.

La distancia BAMMS-BAIS obtuvo una media de 13.88 mm, para el grupo I con una desviación estándar de 0.28, para el grupo II la media fue de 12.88 mm, con una desviación estándar de 0.28. BAMMS-BAIS muestra una reducción del paladar.

La distancia BAMMI-BAII presentó una media de 8.01 y una desviación estándar de 0.20, para el grupo II la media fue de 6.90 mm, con una desviación estándar de 0.30 (figura 7). BAMMI-BAII acompañada de las reducciones de Co-Id, Co-Po confirma un acortamiento en la longitud del cuerpo mandibular.

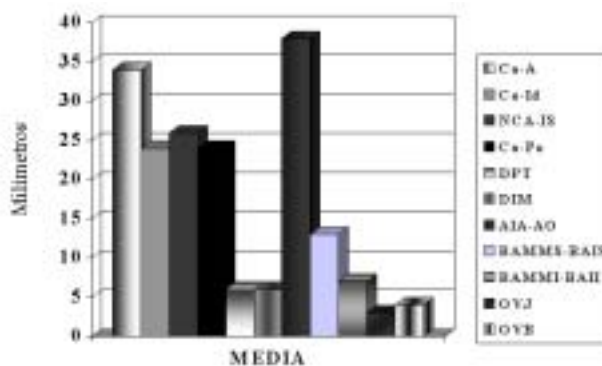


Fig. 7. Medias en mm, de las diferentes medidas cefalométricas para el grupo experimental.

## Discusión

Al realizar el presente estudio se determinó el efecto de la glosectomía parcial en el crecimiento del complejo cráneo-facial. Asano, Bandy y Enlow,<sup>14,15 y 16</sup> previamente enfatizaron la relación de la lengua con la morfología ósea de la mandíbula, el tamaño de los arcos dentarios y la posición de los dientes.

Al observar los resultados obtenidos, encontramos que las medidas cefalométricas en las radiografías y las mediciones realizadas en los cráneos mostraron una retroinclinación de los incisivos inferiores y, como efecto, un aumento en la sobremor-

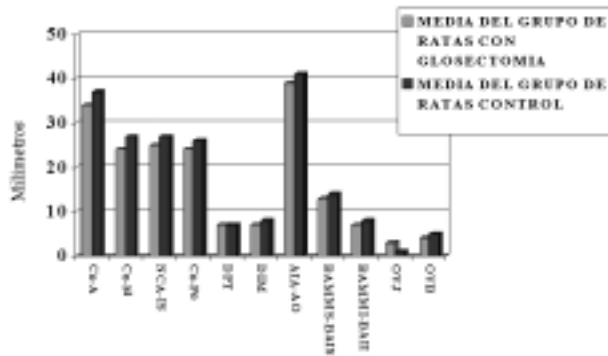


Fig. 8. Comparación entre medias del grupo control y experimental para los diferentes parámetros evaluados.

didada horizontal y una disminución de la sobremordida vertical incisal.

En las medidas directas en los cráneos obtuvimos una disminución en DPT, DIM, AIA-AO, BAMMS-BAIS, BAMMI-BAII (figura 8), al compararlas con el grupo control se redujeron en el grupo experimental, mostrando diferencias altamente significativas.

En el peso final, ambos grupos presentaron homogeneidad. La longitud de los maxilares y el ancho de éstos se vio afectado con la reducción de la lengua (figura 9), en esta reducción puede considerarse la hipótesis de la matriz explicada por McNamara.<sup>2</sup>

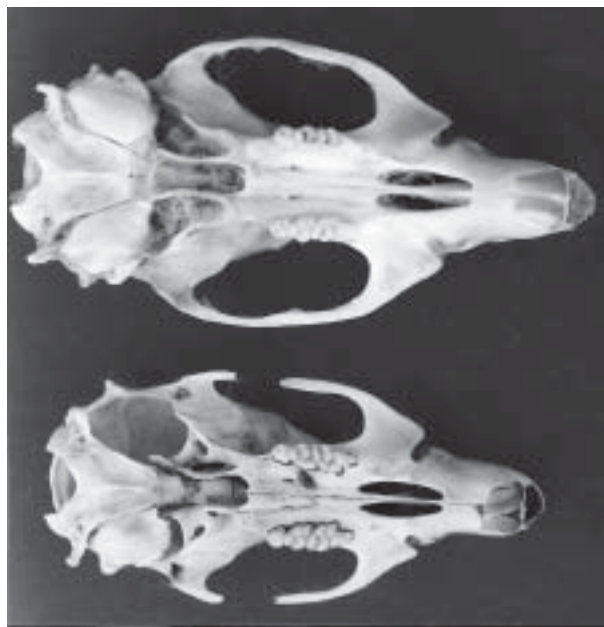

Fig. 9. Comparación entre los maxilares del grupo de control (arriba) y el grupo experimental (abajo).

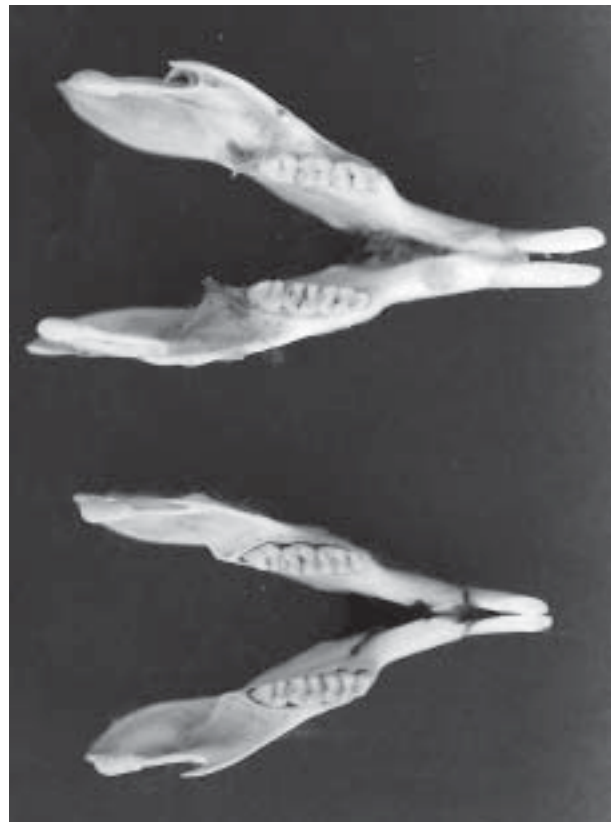


Fig. 10. Comparación entre las mandíbulas del grupo de control (arriba) y el grupo experimental (abajo).

La retroinclinación de los incisivos pudo deberse a la falta de equilibrio vestibulo lingual, descrita por Mayoral,<sup>4</sup> ya que al reducir el tamaño de la lengua aumenta la fuerza vestibular y con ello los dientes inferiores tuvieron una retroinclinación (figura 10).

Harvold e Ingervall<sup>9,17</sup> encontraron reducciones en los diámetros de los maxilares y disminución de la actividad osteogénica en los sitios de crecimiento óseo. Por lo tanto, podemos afirmar que la lengua funciona como un moderador del crecimiento del complejo orofacial.

## Conclusiones

El crecimiento del complejo orofacial de las ratas Sprague Dawley se alteró de forma estadísticamente significativa, al realizar la reducción de la lengua. La sobremordida horizontal se debió a la retroinclinación de los incisivos inferiores, debido a la falta probable de empuje hacia vestibular que efectúa la lengua en los movimientos normales de masticación y deglución, que en este caso fue pobre en el expe-

rimento realizado.

Las medidas cefalométricas, y las realizadas en cráneos secos, se redujeron en el grupo experimental comparándolas con el grupo control, indicando que la función lingual de empuje se apoya en el crecimiento y desarrollo cráneo-facial.

Al observar detenidamente las medidas realizadas en los cráneos del grupo con glosectomía, encontramos que todos ellos disminuyeron su tamaño; podemos citar al neurocráneo, maxilar superior e inferior, así como la posición de los incisivos inferiores, los cuales se presentaron retroinclinados.

Pacientes con macroglosia, como es el caso de algunos síndromes, por ejemplo, Síndrome Down, presentan mordida abierta anterior, arcos dentales espaciados, falta de sellado labial, acompañados de respiración oral, por lo que es digno de tomar en cuenta la realización del procedimiento y sus resultados para la corrección de los pacientes con manifestaciones de esta naturaleza, entre los cuales se encuentran también los pacientes con síndrome del ronquido, el cual aparentemente se encuentra relacionado un problema de macroglosia asociado a otros factores predisponentes.

## Recomendaciones

Se sugiere realizar un estudio sobre el efecto de la condilectomía y la obstrucción de las vías aéreas en el desarrollo cráneo-facial de ratas Sprague Dawley, debido a que algunos autores han mencionado que el tamaño de la lengua está relacionado con la obstrucción nasal, así como en el apoyo que ésta realiza en sus movimientos de protrusión estimulando hipotéticamente al cóndilo que, según Moss,<sup>1</sup> es el centro de crecimiento de la mandíbula.

## Resumen

En el estudio prospectivo, longitudinal, se observó la importancia de la lengua en el desarrollo orofacial de las ratas Sprague Dawley.

A éstas se les practicó una glosectomía parcial y, al compararlas con un grupo control, observamos que las del grupo experimental tuvieron falta de desarrollo y crecimiento maxilar y mandibular, así como una retroinclinación de los incisivos inferiores por falta del empuje hacia vestibular que ocasiona la lengua en los movimientos de deglución y masticación.

*Palabras clave:* glosectomía, desarrollo cráneo-facial, efectos de la glosectomía, cefalometría.

## Abstract

A prospective, longitudinal study, where the importance of the tongue in the orofacial development of the Sprague Dawley rat was observed. A partial glossectomy was performed and compared to a control group, observing that the experimental group lacked maxillary and mandibular growth and development. In addition retroinclination of the mandibular incisors was present due to the absence of tongue thrust toward the buccal vestibule in deglutition and chewing movements.

*Keywords:* glossectomy, craniofacial growth, effects of glossectomy, cephalometry.

## Agradecimientos

Deseamos agradecer la colaboración de la Facultad de Medicina UANL, Dres. Mario Martínez Elizondo, Bernardo Suvalsky, Carlos E. de la Garza González, M.VZ. Ruth Álvarez Cantú M.C. Jorge Villarreal.

## Referencias

1. Enlow D., A Study of the postnatal growth of the human mandible. *Am J. Orthod.* 1964. 50: 25-50.
2. McNamara J., Control mechanisms in craniofacial growth series 3 (1974)
3. Harvold, et al., Primate experiments on oral respiration. *Am. J. Orthod*, April 1981. 359-372.
4. Mayoral G., Ortodoncia Principios fundamentales y práctica. España. Labori S.A. 1969. 93-106.
5. Moyers R.E., Manual de Ortodoncia Buenos Aires. Ed. Panamericana. 1992. 24 44-54.
6. Wolford L., Cottrell D.A., Diagnosis of macroglosia and indications for reduction glossectomy. *Am. J. Orthod.* 1996. 110 170-177.
7. Goda S., The role of the speech pathologist in the correction of tongue thrust. *Am J Ortho.* 1968. 54:852-859.
8. Frohlich K., Ingervall B., Smocker R. Influence of surgical tongue on the teeth. *The Angle Orthod.* 1992. 63: 191-202.

9. Ingervall B., Schmoker R., Effects of surgical reduction of the tongue and oral stereognosis, oral motor ability, and the rest position of the tongue and mandible Am.J. Orthod. 1990. 97 58-65.
10. Mustfa U., Baran S., Kaya H., Karadede I.The influence of the masticatory hypofunction on the craniofacial growth and development in rats.Am. J.Orthod. 1997.189-198.
11. Hans M., Scaletta L., Occhino F., The effects of antirat nasal septum cartilage antisera on facial growth in the rat. Am. J. Orthod, Jun. 1996. 607-615.
12. Barrett R.L.,Harris E.F., Anabolic steroids and the craniofacial growth in the rat. The Angle Orthod. 1993. 63:289-298.
13. Zar J.H., Bioestatal Analysis Englewood Cliffs, N.J.Prentice-Hall Biological Sciences Series (1996).
14. Asano T., The effects of mandibular retractive force on the growing rat mandibule. Am J. Orthod, 1986. Dic:464-474.
15. Bandy H.,Hunter S., Tongue volume and the mandibular dentition. Am J Orthod. 1969. 56: 134-142.
16. Enlow D., Manual sobre crecimiento facial. México. Interamericana. 1971 26-60.
17. Harvold, et al., The role of function in the etiology and treatment of the malocclusion. Am J Orthod. 1968. 54: 883-898.
18. Cleall J. F., Jacobson S. H.,Chebib F. S, Berker S., Growth of the craniofacial complex in the rat. Am. J. Ortho. 1971. 60: 368-381.
19. Cochran W.,Técnicas de muestreo MéxicoC.E-C.S.A. 1976. 109-111.
20. Enlow D., Harvold E., Latham R,Moffit B., Research on control of craniofacial morphogenesis: An. NIDR State of the Art Workshop Am. J Orthod. 1977. May: 509-530.
21. Frolich K., Pressure from the tongue on the teeth in young adults. The Angle Orthod. 1992. 61:17-24.
22. Graber T.M., "The three M's" Muscles, malformation and malocclusion. Am, J Orthod. 1962. 49:418-450.
23. Koski K., Cranial growth centers Fact o fallacies. Am J. Orthod. 1983. 54 566.583.
24. Kuroda T., Ohayama K., Hipoglosia Case report and discussion Am J. Orthod Jan. 1981 86-94.
25. Lowe A,Takada K., Yamagata Y., Sakuda M.,Dentoesqueletal and tongue soft tissue correlates. A cefalometric analysis of rest position. Am J.Orthod.Oct. 1985. 333-341.
26. Proffit W ., Ortodoncia teoría y práctica. España, Mosby-Dogma 1993. 18-36.
27. Siegel, Estadística no paramétrica. México, Trillas. 1982. 69-74, 143-155.
28. Simard L., effect of experimental microglossia on craniofacial growth. IS J. Orthod 1974. 70 304 -315.
29. Speidel R., Tongue-thrust therapy and anterior dental open bite Am, Orthod. 1972. 62 287-295.
30. Steel Bioestadística.Colombia,Mcgraw Hill 1985. 132-140.
31. Steigman, Experimental intrusion of rat incisors with continues load of varying magitude. Am J.Orthod. 1981. Oct 429-436.
32. Straub. Malfunction of the tongue Part I AmJ. Orthod. 1960. 46 404-424.
33. Tamari K., Murakami T., Takahama Y., The dimension of the tongue in relation to its motility. Am. J. Orthod. 1991. 99 140-146.