



**" REEMPLAZO DE LA PUNTA Y LA COLUMELA NASAL O
DE EL ALA DE LA NARIZ EN UN TIEMPO OPERATORIO "**


**TESIS QUE EN OPCION AL GRADO DE
DOCTOR EN MEDICINA**

PRESENTA

M. C. ANGEL OSCAR ULLOA GREGORI

ORIGINARIO DE MINERAL DEL ORO ESTADO DE MEXICO

MONTERREY, NUEVO LEON 1988



Doc. Med.

24-NOV-88

ULLOA GREGORI, OSCAR AN

TD
RD119
.5
.N67
U4
1988
c.1

U ANL


UNIVERSIDAD AUTÓNOMA DE NUEVO LEÓN

DIRECCIÓN GENERAL DE BIBLIOTECAS





1080125967



UANL

UNIVERSIDAD AUTÓNOMA DE NUEVO LEÓN

DIRECCIÓN GENERAL DE BIBLIOTECAS

®

UNIVERSIDAD AUTÓNOMA DE NUEVO LEÓN
FACULTAD DE MEDICINA

DIRECTOR DR. ALFREDO PIÑEYRO LOPEZ



"REEMPLAZO DE LA PUNTA Y LA COLUMELA NASAL O DE EL ALA DE LA
NARIZ EN UN TIEMPO OPERATORIO"

TESIS QUE EN OPCION AL GRADO DE DOCTOR EN MEDICINA
PRESENTA

UNIVERSIDAD AUTÓNOMA DE NUEVO LEÓN

M.C. ANGEL OSCAR ULLOA GREGORI

Originario de Mineral del Oro Estado de México
DIRECCIÓN GENERAL DE BIBLIOTECAS

®

Monterrey, Nuevo León 1988


RD119

.5

.N67

U4

1988



UANL

UNIVERSIDAD AUTÓNOMA DE NUEVO LEÓN

®

DIRECCIÓN GENERAL DE BIBLIOTECAS



APROBADA 24 de Mayo. 1988

ASESOR B. Acevedo de Acosta

VOCAL W. Linares

VOCAL C. Montenegro

VOCAL J. Guadalupe

SECRETARIO J. Guadalupe



UANL

UNIVERSIDAD AUTÓNOMA DE NUEVO LEÓN




DIRECCIÓN GENERAL DE BIBLIOTECAS

INDICE

Página

Introducción	1
Material y métodos	4
Resultados	12
Discusión	15
Conclusiones	21
Referencias bibliográficas	22
Figuras	25



UANL

UNIVERSIDAD AUTÓNOMA DE NUEVO LEÓN



DIRECCIÓN GENERAL DE BIBLIOTECAS

INTRODUCCION

En el papiro de EDWIN SMITH (1) que es el documento médico más antiguo que se conoce, ya se manifiesta la preocupación por el aspecto y la función de la nariz. En la civilización Hindú aparece la misma inquietud por restaurar la nariz para hacerla aceptable socialmente.

La publicación: The Gentleman's Mag. 1794 relata el caso de un paciente hindú tratado con una técnica ancestral en la que se forma un colgajo de la piel del centro de la frente que basado en el entrecejo se gira 180 grados hacia abajo, torciéndose en su pedículo para formar la cubierta de la pirámide nasal. Este método fue conocido como el método Hindú de la reparación de la nariz (2).

UNIVERSIDAD AUTÓNOMA DE NUEVO LEÓN

En Europa en 1597, GASPARE TALIACOTII (3) escribió su clásico libro para reparar la pirámide nasal con un colgajo retrógrado de piel braquial que se colocaba en el dorso de la nariz hasta su revascularización in situ, que permitía separarlo del brazo después de 3 semanas. Mientras tanto el brazo se mantenía en posición por medio de un arnés especial y al separarlo se modelaba la punta.

C. BERNARD 1854 (4) describe ambos métodos: el hindú y el italiano (TALIACOTII). MALGAIGNE 1888 (5) describe las mismas técnicas. OMBREDANNE y NELATON (6) a principios de este siglo describen ya una multitud de variaciones para la reparación total o parcial de la nariz.

En los últimos 40 años ha habido una gran proliferación de técnicas (7,8,9,10,11) que toman tejidos adyacentes o a distancia. Todas demandan varios tiempos operatorios y dejan cicatrices en las áreas donadoras y de tránsito que no contribuyen al buen aspecto del paciente como lo resume LEWIN en su artículo (12).

La reparación quirúrgica de estos casos y su tratamiento conforme a las técnicas usuales, significaba enfrentar siempre el mismo problema: cómo obtener un mejor resultado eliminando los inconvenientes.

El área afectada requerirá ineludiblemente de un injerto viable para reintegrar el volumen y la forma. Los colgajos a distancia demandan varios pasos operatorios, por lo tanto debe ser un

tejido local. Los colgajos cercanos producen cicatrices visibles a menos de que sean subcutáneos. El único tejido adyacente viable, desplazable, subcutáneo y con posibilidad de reimplantarse en un sólo tiempo operatorio, es la capa fibro-muscular nasal.

Se hizo la revisión bibliográfica sobre la anatomía de la región (13,14,15) con especial atención al sistema de irrigación. Se buscó la posibilidad de diseccionar y desplazar una parte del tejido subyacente a la piel y suprayacente al periostio del dorso de la nariz, a la manera de un colgajo fibro-muscular. Dicho colgajo debe llevar consigo una irrigación aceptable y ser suficientemente amplio y desplazable para poder cubrir a un injerto de cartilago (avascular por si mismo), que actúe como soporte estructural para reconstruir la columela y la punta o el ala nasal y además proporcione un aporte nutricional suficiente para que un injerto libre de piel de espesor total colocado encima, restituya la continuidad epitelial.

MATERIAL Y METODOS

El presente trabajo es retrospectivo y consta de dos fases: estudio en cadáveres y aplicación en pacientes.

Estudio en cadáveres

Se efectuaron estudios anatómicos en 5 cadáveres de individuos adultos, consistentes en disecciones por planos de la región frontal y nasal. Dichos cadáveres fueron fijados previamente con formol al 10%. Se inyectó un material flexible: silicón industrial diluido con ácido acético y coloreado, a través de la arteria facial para visualizar su distribución.

Se disecó la piel del dorso de la nariz, levantándola en forma de colgajo, haciendo una incisión que comienza a un lado del nasion, se dirige al canto interno del ojo opuesto, sigue por el surco de unión entre la pirámide nasal y el carrillo y regresa por encima de la punta de la nariz, al lado de iniciación del corte (Fig. 1). Al levantar la piel, se expone la capa de tejido fibromuscular que se propone como desplazable (Fig. 2). Esta capa es liberada de un extremo lateral y levantada como colgajo fibromuscular vascularizado por las ramas de anastomosis transversas de la arteria angular (Fig. 3).

Aplicación en pacientes:

Los pacientes que se consideraron adecuados para ser intervenidos con esta técnica debieron reunir algunas características :

- a) Pérdida de substancia de tipo agudo o crónico, del bulbo nasal y/o columela o posiblemente del ala.
- b) La extensión de la lesión debía ser no superior a la superficie de las áreas mencionadas.
- c) Idealmente el desarrollo somático del paciente debía estar completo.
- d) El defecto debía estar libre de sepsis.
- e) En caso de reparación quirúrgica inmediata o mediata post-ablación de una neoplasia, debía corroborarse la exclusión total de la misma.
- f) El paciente debería estar en buenas condiciones generales.

Descripción de la técnica quirúrgica.

Mediante una incisión a través del defecto original (traumático o quirúrgico), se efectúa una disección subcutánea de la piel del dorso nasal, liberando la capa del tejido fibro-muscular subyacente a la piel (parte del sistema músculo aponeurótico superficial). Mediante la disección supraperióstica de esta capa,

siguiendo el plano de tejido adiposo profundo, se logra su liberación total en la forma de un colgajo fibro-muscular. Los límites de dicha capa son : por arriba el nasion, por abajo el extremo superior de la punta nasal y lateralmente se mantendrá la continuidad tisular del sistema músculo-aponeurótico superficial en un lado, mientras que se delimitará el lado que va a ser desplazado.

Una vez lograda esta disección se libera el colgajo de la base opuesta al lado del defecto, lo cual permite movilizarlo en un amplio rango de desplazamiento hacia el área problema. Es factible en este momento operatorio, si es necesario, colocar a la manera de injerto libre una porción de cartilago autólogo tomado de la concha del pabellón auricular para dar forma y soporte al área tratada. Finalmente la superficie cruenta será cubierta con un injerto de piel de espesor total, restaurando así la continuidad epitelial.

La zona donadora puede estar representada por prácticamente la totalidad del área retroauricular con una piel muy parecida a la piel de la cara que es en si diferente de cualquier otra piel de la economía. Una vez obtenida ésta, simétricamente al surco

retroauricular, la herida puede ser cerrada como un libro en forma lineal y altamente inconspicua. Esta piel denudada de su grasa y colocada sobre la zona cruenta producirá en términos prácticos el mejor material de cubierta.

CASO No. 1 A.S. de 82 años de edad, acudió a la consulta por un tumor basocelular situado en la punta de la nariz. Sus condiciones generales eran aceptables para la intervención que se planeó con anestesia local. Bloqueada sensorialmente el área nasal con lidocaína al 1% y epinefrina al 1 por 200,000, se procedió a hacer la delimitación del área a resecar (Fig. 4). Después de hacer la ablación, los cartilagos laterales inferiores de la punta nasal quedaron expuestos, avasculares en su superficie anterior (Fig. 5). Se controló el sangrado por electrocoagulación y se obtuvo del anatomopatólogo la corroboración de excisión total; entonces se inició la fase reconstructiva (Fig. 6).

Se practicó la técnica quirúrgica ya descrita, dejando el colgajo basado en el lado derecho. Se desplazó el colgajo músculo-aponeurótico para cubrir el defecto (Fig. 7) y se fijó en esta posición con puntos de material absorbible.

Encima de la superficie cruenta, se colocó un injerto de piel de espesor total tomado de la región retroauricular y se suturó en toda su periferia con puntos aislados de seda que fueron atados por encima de un bolo de gasa compresor (Fig. 8). La condición del injerto fue revisada en el 5o. día postoperatorio encontrándolo viable e integrado. El aspecto de la punta y la columela mostrado en la (Fig. 9) manifiesta la integración del injerto y la complementación de la forma y el grosor de la columela. Es de esperarse que al madurar este tejido, adquiera una pigmentación similar a la piel normal que la rodea. El resultado final puede apreciarse en las figuras 9 y 10.

CASO No. 2 Paciente A.B. de 25 años que presentó una pérdida parcial simétrica de la punta nasal y pérdida parcial de la columela por traumatismo antiguo. (Fig. 11). Sus condiciones generales prequirúrgicas fueron aceptables. A través de la vía de acceso producida por la eliminación de la cicatriz, se hizo el despegamiento de la piel del dorso y el despegamiento de la capa fibro-muscular mencionada en la técnica operatoria (Fig. 12). Se despegó la inserción de este tejido en su periferia excepto en su base situada en el lado derecho y con facilidad se proyectó hacia

afuera llenando con este tejido el defecto de la punta y la columela (Fig. 13).

Una vez fijado el colgajo en posición, se colocó una cubierta de piel retroauricular (Fig. 14). El aspecto de la punta y la columela nasal mostrado en la figura 15, manifiesta la integración del injerto y la complementación de la forma y el grosor de la columela. Es de esperarse que al madurar este tejido, adquiera una pigmentación similar a la piel normal que la rodea (Fig. 16).

CASO No.3 y CASO No.4 G.M. de 14 años y J.G.V. de 11 años presentan ambos una pérdida del ala nasal izquierda debido a una secuela de infección que se presentó en la temprana infancia y como consecuencia de la aplicación de una sonda nasogástrica con la que se trató un problema de deshidratación. Al cicatrizar se produjo la obliteración total del orificio nasal y la destrucción de la estructura cartilaginosa y cutánea alar. En el caso 3 estaban presentes y en buenas condiciones la punta, la columela y el ala y orificio nasal derechos. El orificio era suficiente para permitir la respiración con la boca cerrada. El caso 4 presentó además de todo lo anterior, una pérdida parcial de la columela.

El aspecto del paciente No.3 puede apreciarse en la (Fig. 17). En el proceso operatorio se despegó la base de el ala de su fijación cicatricial al septum, re-creando el orificio nasal y se utilizó la brecha para obtener la separación de la capa fibro-muscular ya mencionada (Fig.18). Fué necesario y posible colocar un fragmento de cartilago auricular entre la punta nasal y la base del ala izquierda, fijándolo con puntos exteriores para que este material estructural proporcione la curvatura natural y mantenga espacio entre la punta y la base externa del ala, (Fig. 19) y fué recubierto tanto en su cara exterior como intranasal con el colgajo fibro-muscular que a su vez fué cubierto con un injerto de piel (figura 20). Este tratamiento se aplicó en el caso No. 4 extendiendo la reparación para corregir la columela.

CASO No. 5 R.R.M. de 44 años de edad con pérdida parcial de la punta nasal ocasionada por mordida humana desde hacia 8 años que cicatrizó espontáneamente. Presenta una cicatriz hipocrómica y contraída que ocasionó asimetría de la punta de la nariz y extendida hacia la columela que también presentaba pérdida parcial. Se procedió a reseca la cicatriz, a desplazar el colgajo músculo-aponeurótico para completar el tejido faltante y se le aplicó un injerto de espesor total tomado de la región

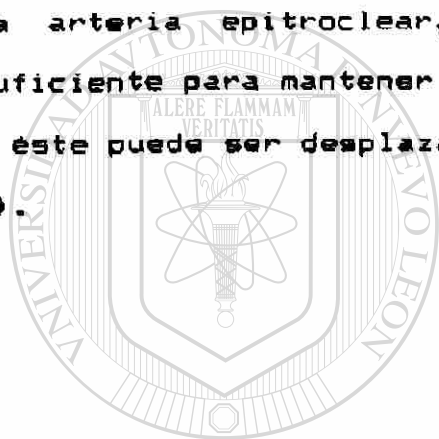
retroauricular. Dicho injerto quedó integrado y en condiciones óptimas en el postoperatorio inmediato.

CASO No. 6 R.P. masculino de 6 años de edad que presenta una obliteración total, de ambos orificios nasales y pérdida de la columela con discreta distorsión y asimetría de las alas consecutivo a un proceso séptico posiblemente herpético ocurrido 4 años antes. Algún intento de reparación había sido hecho en otra parte, manifestado por cicatrices de incisiones y puntos en el labio superior y por la presencia de una zona donadora de piel en el muslo derecho. A pesar de la edad del paciente, por la necesidad de aplicar tejido viable que amplie ambos orificios nasales se llevó el colgajo músculo-aponeurótico del dorso, a la región de la columela cubriéndose con un injerto de piel retroauricular de espesor total. Esto produjo la abertura de los orificios y un levantamiento de la punta a una posición estéticamente más aceptable y mantuvo la patenticidad de los orificios.

RESULTADOS

Hallazgos en cadáver.

Se encontró una excelente penetración del silicón coloreado en la arteria angular, rama de la facial y en su distribución hasta las ramificaciones de pequeño calibre y su anastomosis con la arteria epitrocLEAR, (Fig. 3). Dicha vascularización es suficiente para mantener la viabilidad del colgajo fibro-muscular y este puede ser desplazado hacia abajo como lo muestra la (Fig. 2).



UANL

UNIVERSIDAD AUTÓNOMA DE NUEVO LEÓN



DIRECCIÓN GENERAL DE BIBLIOTECAS

CASO No. 1 La zona injertada se contrajo considerablemente disminuyendo la superficie total por tracción de la piel periférica. Existe una línea de demarcación entre la piel normal de la nariz y la injertada, caracterizada esta última por ser de color rojizo, típica de un injerto de espesor total en un individuo de piel muy blanca. La forma es totalmente aceptable. (Figs. 9 y 10).

CASO No. 2 Este paciente fué visto la última vez en el postoperatorio mediato aproximadamente en el 30vo. día. La piel injertada está integrada excepto por una pequeña costra de 1 por 2 mm que al descamarse muestra epitelio congestionado de reciente formación. El volumen no llega a ser lo suficientemente satisfactorio para que la forma de la nariz se considere restaurada en forma óptima (Figs. 15 y 16).

CASO No. 3 La maniobra quirúrgica llevada al cabo restauró la patenticidad del orificio nasal izquierdo y la presencia y la convexidad del ala fueron formadas en buena posición y tamaño aceptable. Existe una demarcación clara entre el tejido agregado y su periferia caracterizada por un grado de pigmentación acentuada en la zona injertada (Fig. 21).

En el caso No. 4 la circunstancia de carencia de la columela produjo incapacidad de cobertura total de los defectos con el material músculo-aponeurótico obtenido, lo cual redundó en un resultado no totalmente satisfactorio excepto por que se restableció un orificio nasal permeable aunque estrecho.

En el caso No. 5 La cicatriz que fué reseçada tenía 8 años de evolución y se obtuvo una forma y volumen aceptables aunque la pigmentación es más acentuada por lo temprano de su valoración.

En el caso No. 6 El desarrollo somático de este paciente (6 años) produjo una limitación en la obtención del material desplazable, prácticamente insuficiente para la magnitud del defecto que presentaba, obteniéndose sólo una elongación de la columela y un ensanchamiento de los orificios nasales cuya superficie interior cruenta, fué cubierta con piel retroauricular. Al manifestarse la contracción típica del tejido injertado se produjo un nuevo estrechamiento de los orificios nasales pero es posible la ventilación transnasal.

DISCUSION

La ausencia de la columela nasal, que puede haber sido producida por la ablación de una neoplasia, traumatismo, o ser de naturaleza congénita, implica para el que la padece, una circunstancia angustiante. No es por supuesto nada que disminuya la longitud de la vida ni nada que interfiera mecánicamente con la función de un oficio o de una profesión. Definitivamente si interfiere con la imagen que el individuo tiene de sí mismo y con su vida familiar, social, emocional, sobre todo si sus acciones para ganarse la vida representan la relación con la crítica de sus semejantes. Esta relación se acentúa con la elevación del individuo en la escala social. Los casos presentados son característicos de esta situación y cada uno de ellos muestra a un individuo con un vehemente deseo de normalidad. Esto es cierto aún en el anciano que inspiró esta técnica, al rehusarse a aceptar el tratamiento clásico que lo hubiera obligado a presentar una nariz sana pero grotescamente desfigurante por la operación, ante los nietos que rodean su vida. El método que aquí se propone y cuyas posibilidades y limitaciones están cuidadosamente definidas, permite en los casos bien seleccionados, llevar al cabo la reparación de sus

estructuras en un sólo tiempo operatorio y sin la estigmatización de cicatrices aledañas a la cara. Dificilmente puede hacerse una descripción más objetiva y sucinta que la que hace el DR. LEWIN (12) en su artículo de Enero de 1988, en que trata tres casos de ausencia congénita de la columela: "Converse en 1976 consideró a la columela como una de las estructuras más difíciles de reconstruir. Paleta y Van Norman en 1962 revisaron la plétora de métodos usados para la reconstrucción de la columela. Estos incluyen colgajos de la frente, colgajos de los carrillos o de labio, tubos de piel cervical, y colgajos del dorso de la mano. Los más de los defectos de la columela fueron resultados de trauma, infección o excisión de un tumor. El injerto compuesto libre tomado de la aurícula fué considerado aplicable sólo en casos de pérdida parcial de la columela.

Todos los colgajos tienen en común la seria desventaja de dejar una cicatriz visible. Los colgajos a distancia son incómodos, consumidores de tiempo, inconvenientes al paciente, y requieren múltiples estadios".

El método que aquí se ofrece presenta las limitaciones ya descritas, esto es que la edad y por lo tanto el desarrollo nasal debe estar completo. De otro modo la cantidad de tejido músculo-areolar en un injerto podrá ser insuficiente (caso 6) y no tenemos conocimiento de cuánto puede interferir su despegamiento con el desarrollo eventual de la estructura ósea. El tejido obtenido en el adulto ha sido probado de ser suficiente para reemplazar la totalidad de una ala incluyendo parte de su cubierta interna y cubriendo además la estructura cartilaginosa soportiva transplantada, ha demostrado ser capaz de reemplazar una parte importante de la punta y de la columela.

Hay dos factores que deberían ser tomados en cuenta meticulosamente al proceder a hacer esta técnica operatoria.

El primero consiste en la gran capacidad contráctil que tienen los tejidos movilizados para rellenar defectos y que no tienen una arquitectura de soporte que limite esta capacidad de contracción. En el caso No. 1 la evidente contracción del tejido transplantado (tanto el fibro-muscular vascularizado como la piel retroauricular de espesor total) al contraerse sobre el material cartilaginoso de soporte que fué dejado en posición

no hizo más que contribuir a un excelente resultado. En el caso No. 2 la contracción de los tejidos transplantados si bien llenó el espacio carente, si produjo un aplastamiento de la punta que no representa la condición óptima de la forma. Este colgajo debió haber sido colocado arriba de una estructura inerte (preferiblemente cartilago autólogo) que supliera más satisfactoriamente la carencia.

El segundo factor para este tipo de corrección está representado por el hecho de que los sujetos etnológicamente morenos sufren una hiperpigmentación de las zonas que han sido injertadas o traumatizadas en su superficie. En el 2o. y 3er. casos este fenómeno fue claramente observable en el postoperatorio. Hay algunas aseveraciones susceptibles de establecerse en esta relación:

- 1o. La pigmentación de la zona injertada va a ser menos acentuada si la piel que se aplica es de espesor total que si es de espesor mediano.
- 2o. La mejor piel autóloga susceptible de ser aplicada a una región de la cara es la piel retroauricular.

- 3o. La pigmentación se manifiesta desde el postoperatorio temprano y posiblemente alrededor de un año más tarde puede aclararse parcialmente en forma espontánea. Sin embargo esta piel es totalmente susceptible de recibir cosméticos de cubierta en su superficie para mejorar su apariencia.
- 4o. Todas las formas de recubrir el defecto se harán ostensibles por la diferencia de color en sus límites que será tanto menos notable cuanto más clara sea la piel del individuo afectado.

Es pertinente pensar en la condición en la que queda la piel del dorso de la nariz debajo de la cual se obtiene el colgajo músculo-aponeurótico. Es característica de la piel de la cara su capacidad de mantener vitalidad a pesar de que las estructuras adyacentes sean despegadas de la misma. Al hacer la operación no es perceptible en esta piel, ni siquiera la posibilidad de que su irrigación se altere al grado de isquemia y subsecuente necrosis como no ocurre en las prosopoplastias (ritidectomías) en donde la piel de la misma calidad es despegada en una amplitud mucho mayor. Así mismo la forma y volumen nasal no han manifestado cambios perceptibles.

Los resultados de los diferentes métodos analizados en la literatura (7,8,9,10,11,16) hasta el presente año inclusive (Lewin) se muestran satisfactorios en el sentido de dar una forma adecuada a la punta, a la columela o al ala de la nariz con el hecho establecido de la formación de áreas cicatriciales visibles en la cara y con varios estadios operatorios, que se evitan con el procedimiento propuesto en este trabajo.



UANL

UNIVERSIDAD AUTÓNOMA DE NUEVO LEÓN [®]
DIRECCIÓN GENERAL DE BIBLIOTECAS

CONCLUSIONES

Las operaciones reconstructivas demandan el aporte y la modelación de material viviente que en las técnicas que han sido publicadas hasta ahora requieren de varias operaciones sucesivas y la creación de cicatrices periféricas a la nariz o ambas cosas. La cicatriz producida en el proceso reparador es también deleterea al resultado que se busca.

La multiplicación de operaciones significa que además de incrementar el dolor, y la morbilidad, prolonga el tiempo, incrementa el costo, al grado que puede hacer imposible la obtención de el resultado buscado.

Dentro de la valoración de resultados en los casos que llenen los elementos de inclusión se puede concluir que son cuando menos iguales, obtenidos en un sólo tiempo operatorio, con la consiguiente reducción de dolor, tiempo, morbilidad y costo.

Es posible pensar que los resultados mediocres de algunos casos presentados se debió a la inexperiencia en la técnica y a lo complejo de los casos a reparar. La concientización de los alcances y limitaciones de la técnica son las bases en que el cirujano debe fundar la indicación.


REFERENCIAS BIBLIOGRAFICAS

1. McDowell, F.C. M.D., Sc.D.: The Source book of Plastic Surgery. 1977. Ed. Williams and Wilkins Co. 90.
2. Gentleman's Magazine London. Oct. 1794. 891.
3. Taliacotii, G.: De Curtorum Chirurgia Ter Infitionem Veneti MDXCVII.
4. Bernard, C.L. et Huette, Ch.: Précis Iconographique de Médecine Opératoire. 1854 Paris 1.
5. Malgaigne, J. F.: Manuel de Médecine Opératoire. Neuvieme edition. Paris 1888. article VII, 172.
6. ~~Ombredanne, L. et Nélaton, Ch.: La Rhinoplastie. 1904 Paris.~~
7. Young, F. M.D.: The Surgical repair of nasal deformities. Plast. and Rec. Surg. 1949. Vol. 4 59.
8. Crawford, B.S., M.B., F.R.C.S.: The repair of defects of the nose by clavicular tubed pedicles: A method of avoiding secondary facial scarring. Br. J. Plast. Surg. July 1958. Vol. XI II 318.

9. Rieger, R.A., F.R.C.S., F.R.A.C.S.: A local flap for repair of the nasal flap tip. *Plast. and Rec. Surg.* 1967. Vol 40 2.
10. Marchac, D.M.D. and Bryant That, M.D.: The Axial Frontonasal Flap Revisited. *Plast. and Rec. Surg.* Nov. 1985. Vol. 76 5.
11. Yanai, A. M.D., Satoru Nagata, M.D. and Hiroshi Tanaka, M.D.: Reconstruction of the columella with bilateral nasolabial flaps. *Plast. and Rec. Surg.* Jan. 1986. Vol. 77 129-130.
12. Lewin, M. L., M.D.: *Cleft Palate Journal* Jan. 1988 Vol. 25 58-63.
13. McMinn, R.M.H., R.D. Hutchings.: *Atlas a Color de Anatomía Humana.* 1977 Year Book Medical Publisher Barcelona 34.
14. Fernkoff, E.: *Anatomía Topográfica Humana* 1968. Tomo IV,® ed. Labor. 234. Fig. 85a (Musculatura mimética). Fig. 12 (Formaciones subcutáneas de la cara). Fig. 16 (Preparaciones de la región orbitaria y sus proximidades, región nasal)
15. Letourneau, A., M.D. and Rollin K. Daniel, M.D.: The Superficial Musculoaponeurotic System of the Nose. *Plastic and Reconstructive Surgery.* 1988 Vol. 82 ; 48-55.

16. Malbec, E.F., M.D., and Beaux, A.R., M.D.: Reconstruction of
Columella. Br. J. Plast. Surg. Jan. 1956 Vol. VIII 4
142-146.


VIII 4 142-146.



UANL

UNIVERSIDAD AUTÓNOMA DE NUEVO LEÓN [®]
DIRECCIÓN GENERAL DE BIBLIOTECAS

FIGURAS



UANL

UNIVERSIDAD AUTÓNOMA DE NUEVO LEÓN

®

DIRECCIÓN GENERAL DE BIBLIOTECAS




Fig. 1 Disección de la nariz de un cadáver.

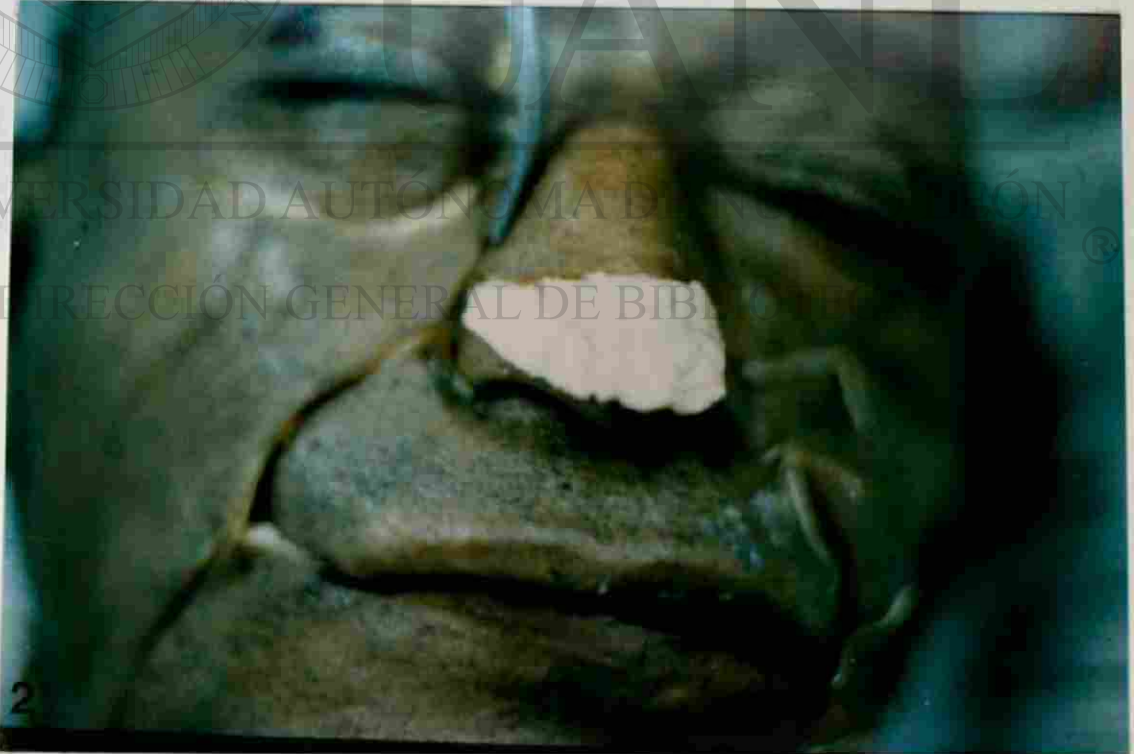
UANL

UNIVERSIDAD AUTÓNOMA DE NUEVO LEÓN

®

DIRECCIÓN GENERAL DE BIBLIOTECAS


Fig. 2 Exposición del colgajo músculo aponeurótico.



UANI

UNIVERSIDAD AUTÓNOMA DE TOLUCA

DIRECCIÓN GENERAL DE BIBLIOTECA

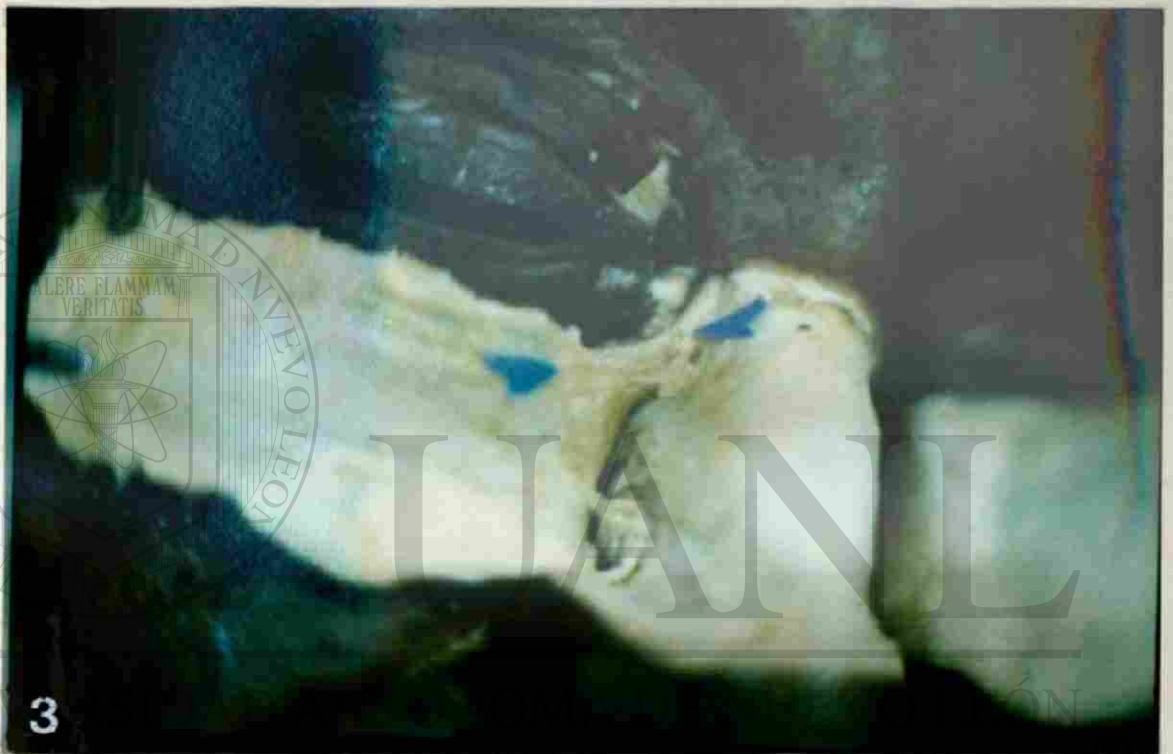

UANL

UNIVERSIDAD AUTÓNOMA DE NUEVO LEÓN

Fig. 3 Irrigación del colgajo músculo aponeurótico. Las flechas indican la arteria angular.

DIRECCIÓN GENERAL DE BIBLIOTECAS



UNIDAD 3

DIRECCIÓN GENERAL DE BIBLIOTECAS



Fig. 4 Caso 1. Fotografía preoperatoria mostrando el área invadida por la neoplasia basocelular y el plan de resección.

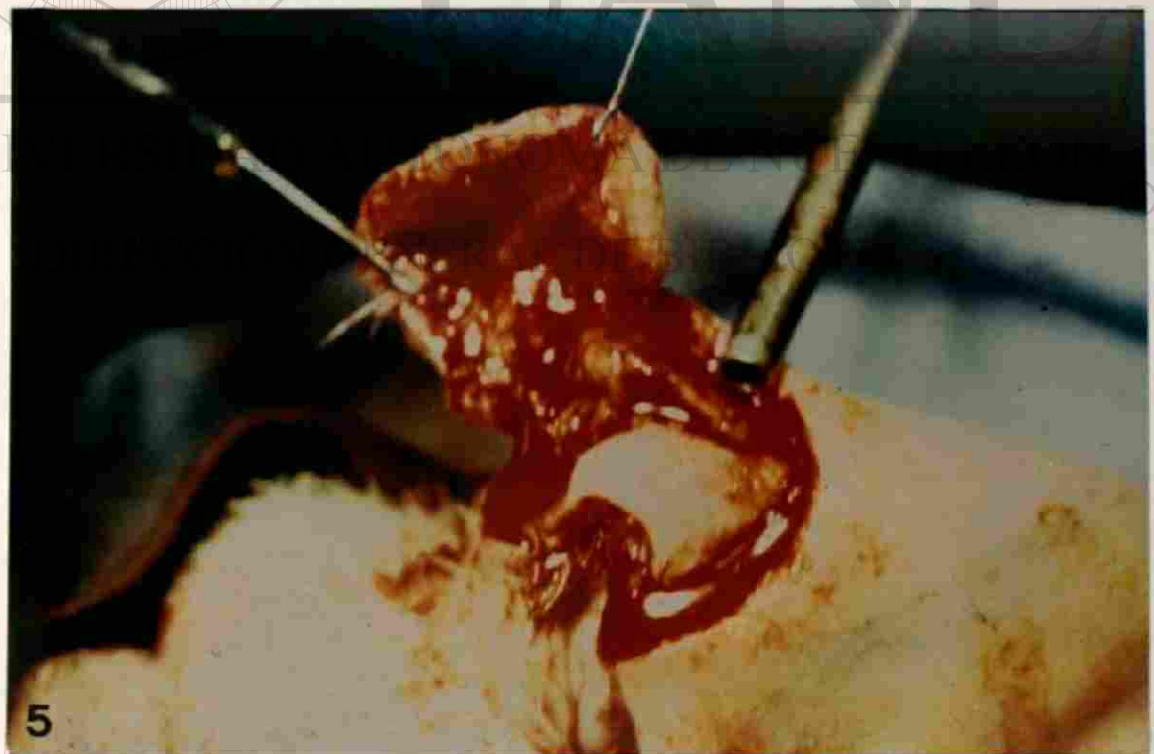
UANL

UNIVERSIDAD AUTÓNOMA DE NUEVO LEÓN

®

DIRECCIÓN GENERAL DE BIBLIOTECAS

Fig. 5 Momento de la eliminación del tejido canceroso con exposición de los cartílagos laterales inferiores.


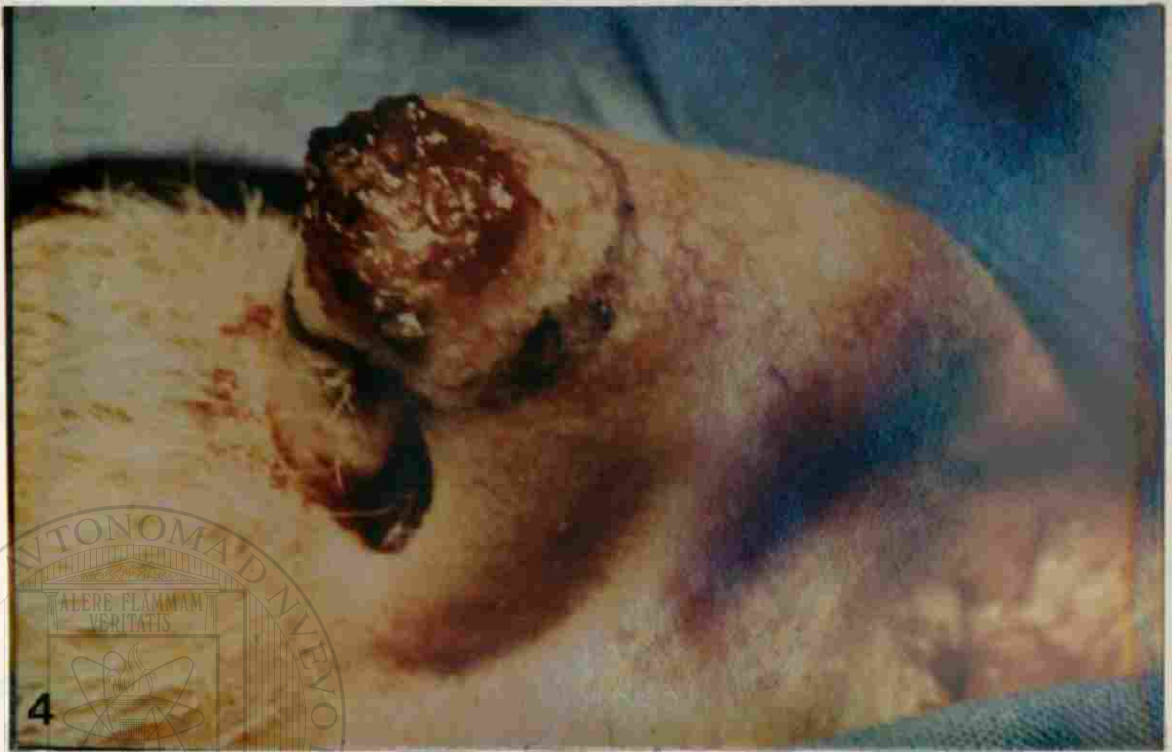



Fig. 6 Despegamiento de la piel del dorso de la nariz y de la capa fibromuscular.

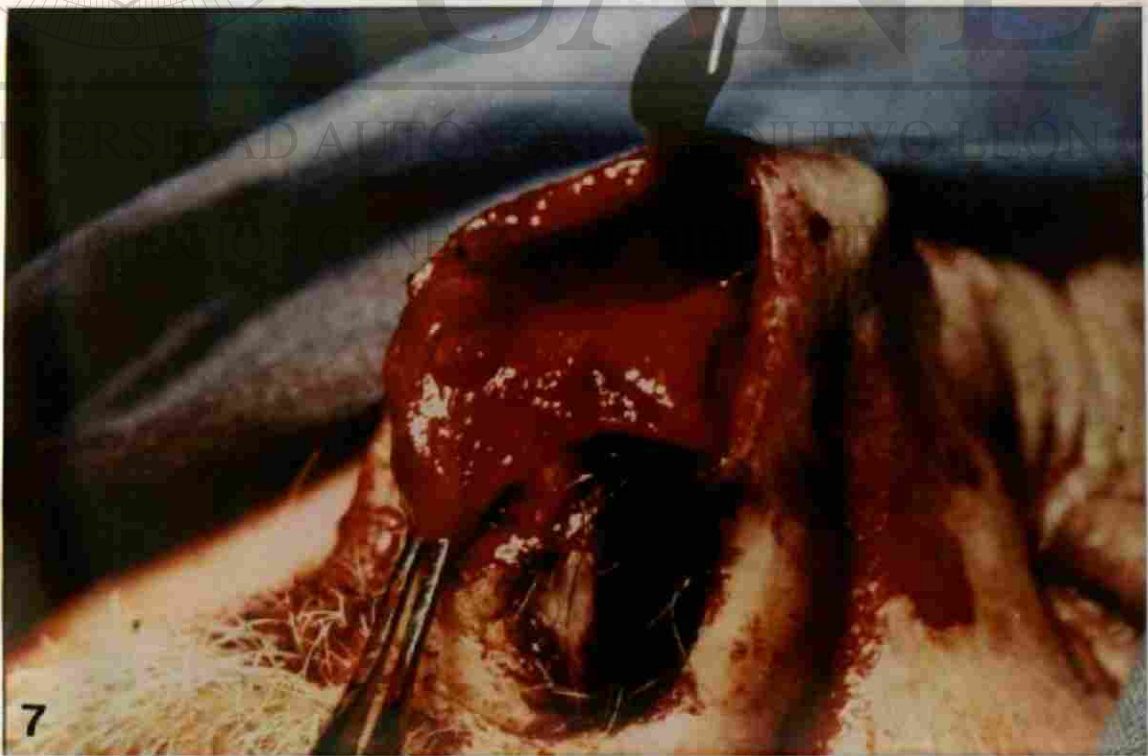
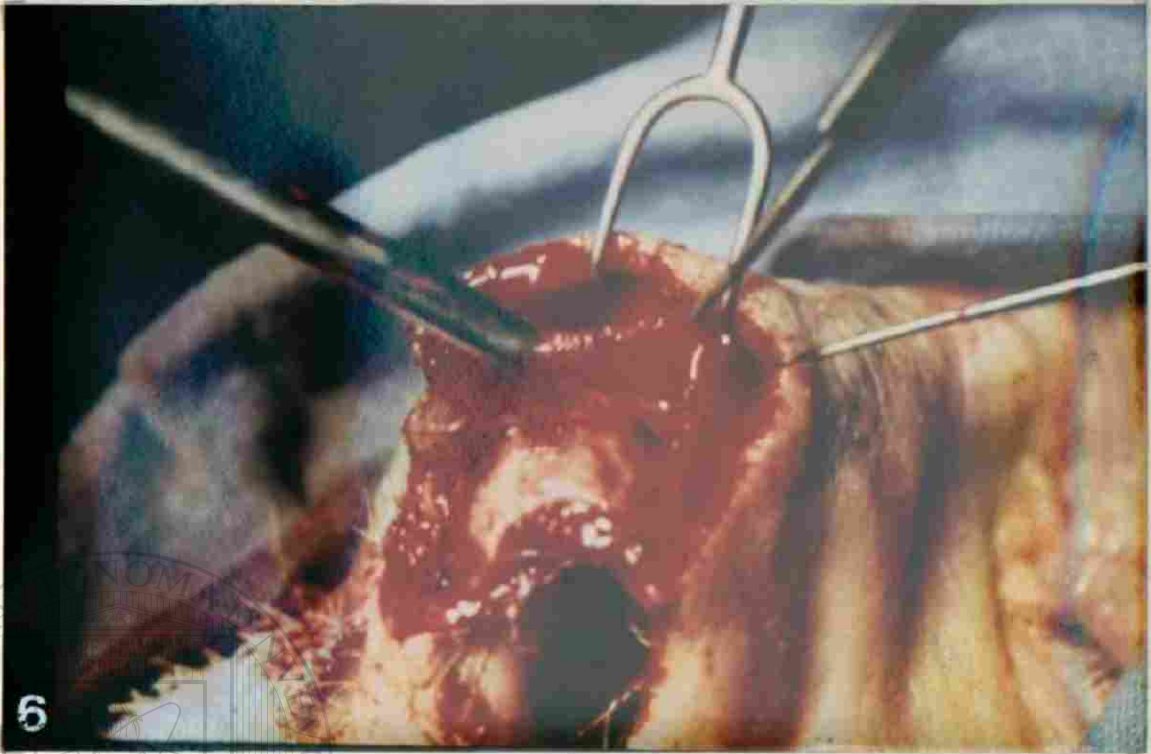
UANL

UNIVERSIDAD AUTÓNOMA DE NUEVO LEÓN

®

DIRECCIÓN GENERAL DE BIBLIOTECAS

Fig. 7 Desplazamiento hacia abajo del colgajo de tejido fibromuscular cubriendo los cartílagos.



UANI

UNIVERSIDAD AUTÓNOMA DE NUEVO LEÓN




Fig. 8 Colocación del injerto de piel de espesor total cubriendo la superficie cruenta.


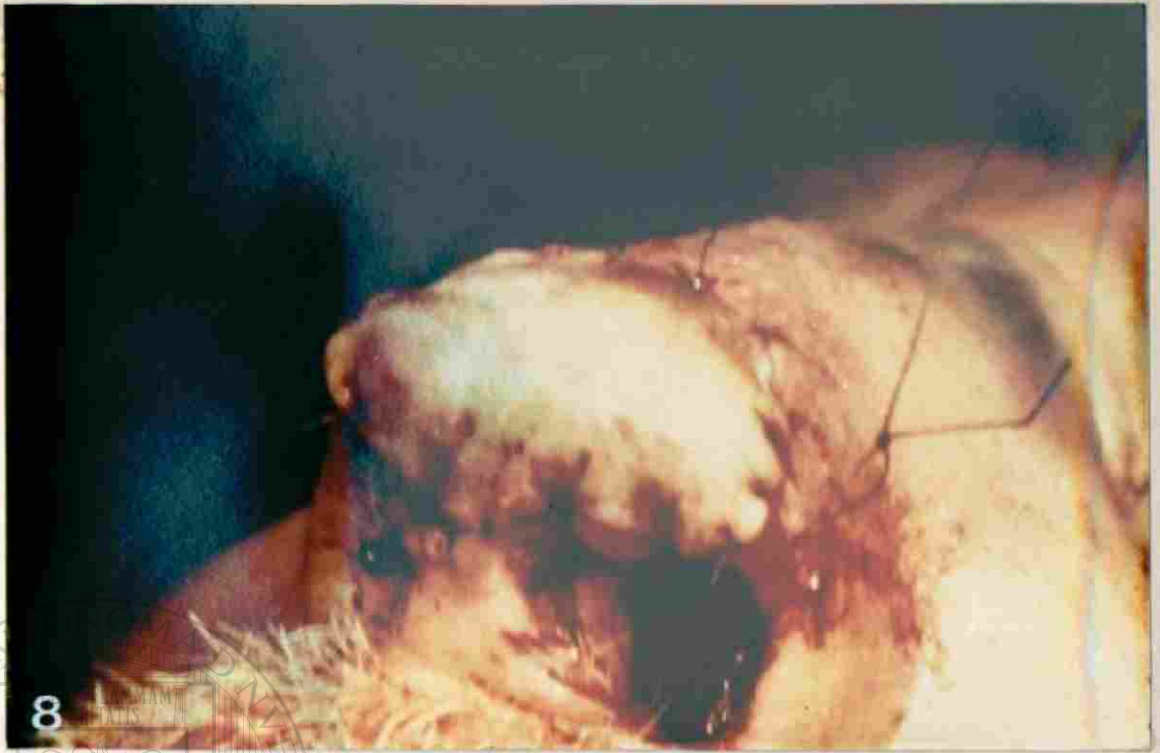
UANL

UNIVERSIDAD AUTÓNOMA DE NUEVO LEÓN

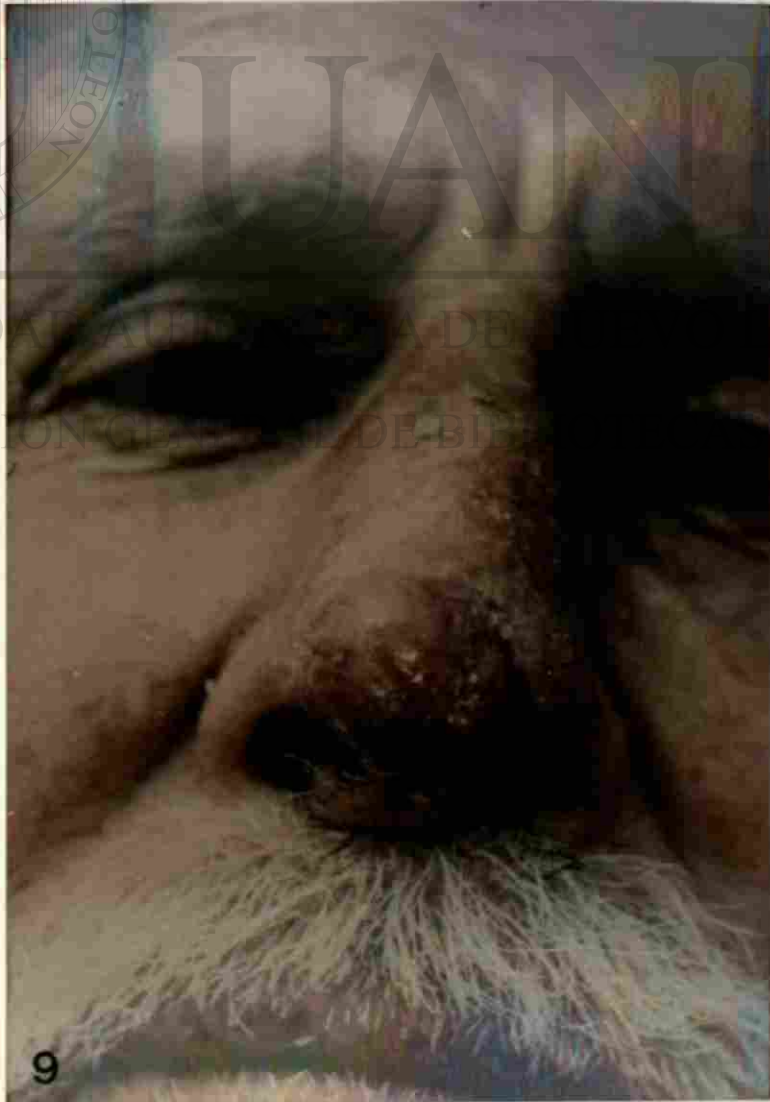
®


DIRECCIÓN GENERAL DE BIBLIOTECAS

Fig. 9 Vista frontal de la nariz en el estado postoperatorio mostrando la integración del injerto que restablece la forma de la región.



UNIVERSIDAD DE LEÓN
DIRECCIÓN GENERAL DE BIENESTAR ANIMAL






UANL

UNIVERSIDAD AUTÓNOMA DE NUEVO LEÓN

®

DIRECCIÓN GENERAL DE BIBLIOTECAS

Fig. 10 Vista lateral en el postoperatorio.



UNIVERSIDAD AUTÓNOMA DE NUEVO LEÓN
DIRECCIÓN GENERAL DE BIBLIOTECA

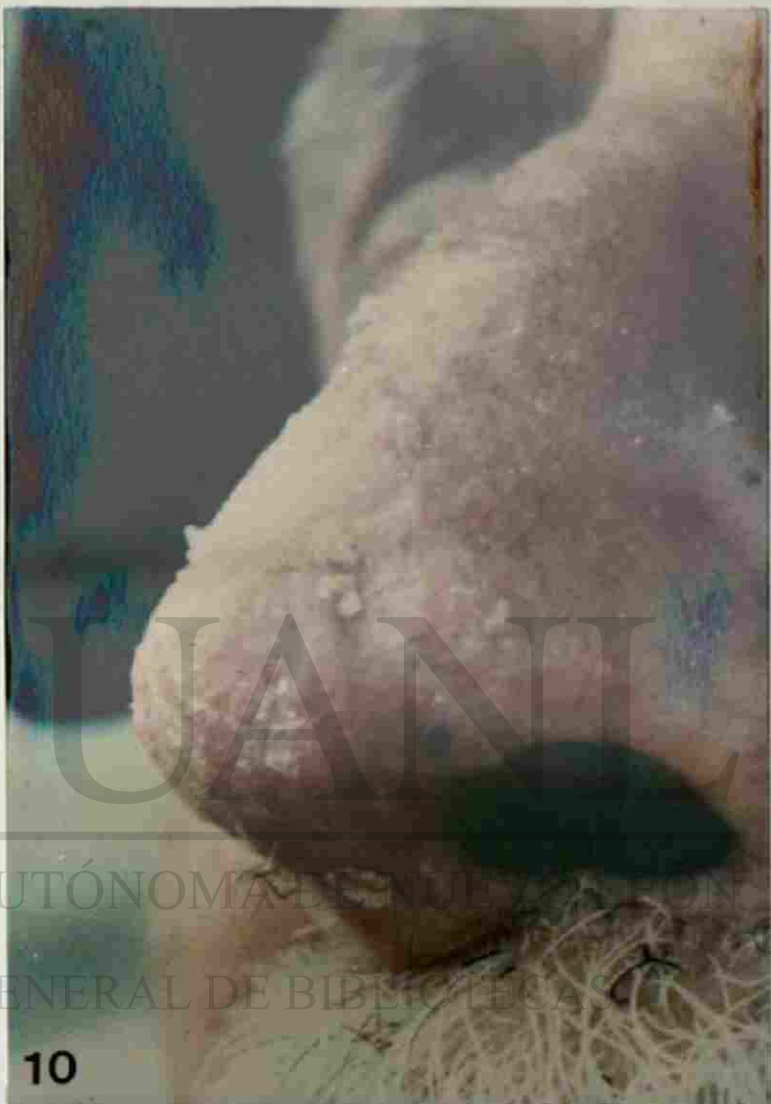




Fig. 11 Caso 2 Presenta pérdida de la punta y parte de la columna ocasionada por secuela de mordida humana.

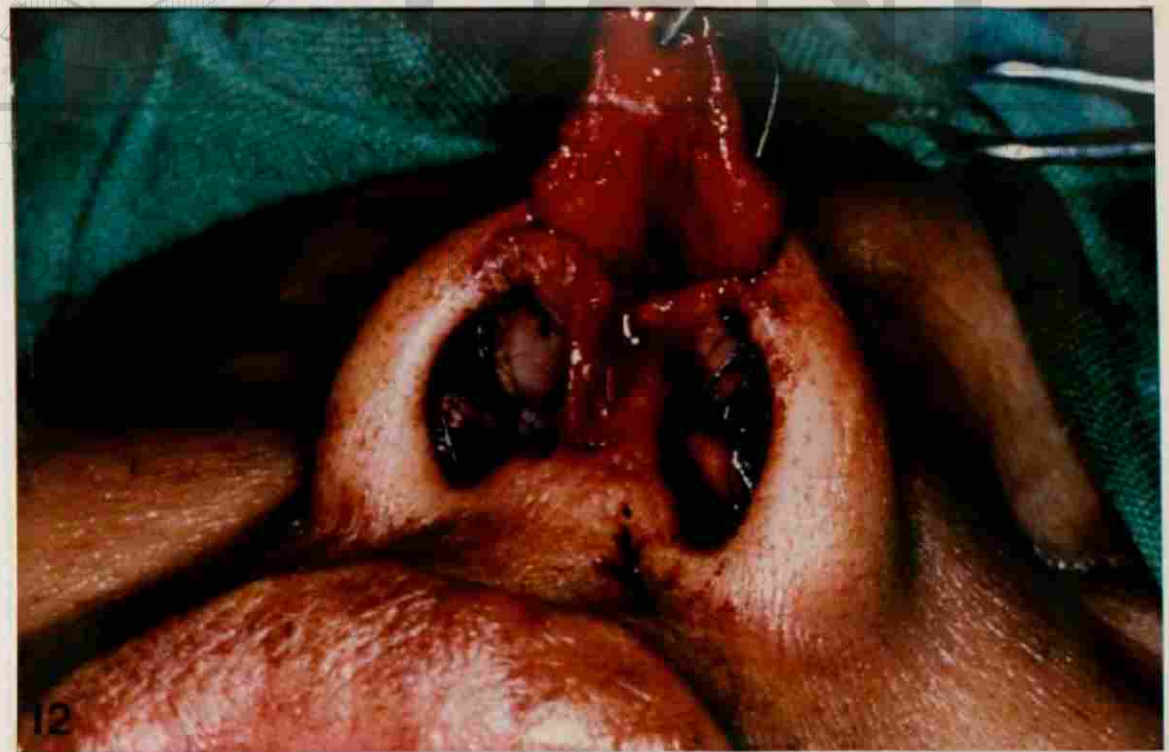
UANL

UNIVERSIDAD AUTÓNOMA DE NUEVO LEÓN

®

DIRECCIÓN GENERAL DE BIBLIOTECAS

Fig. 12 Fotografía que muestra la obtención de la capa fibromuscular.


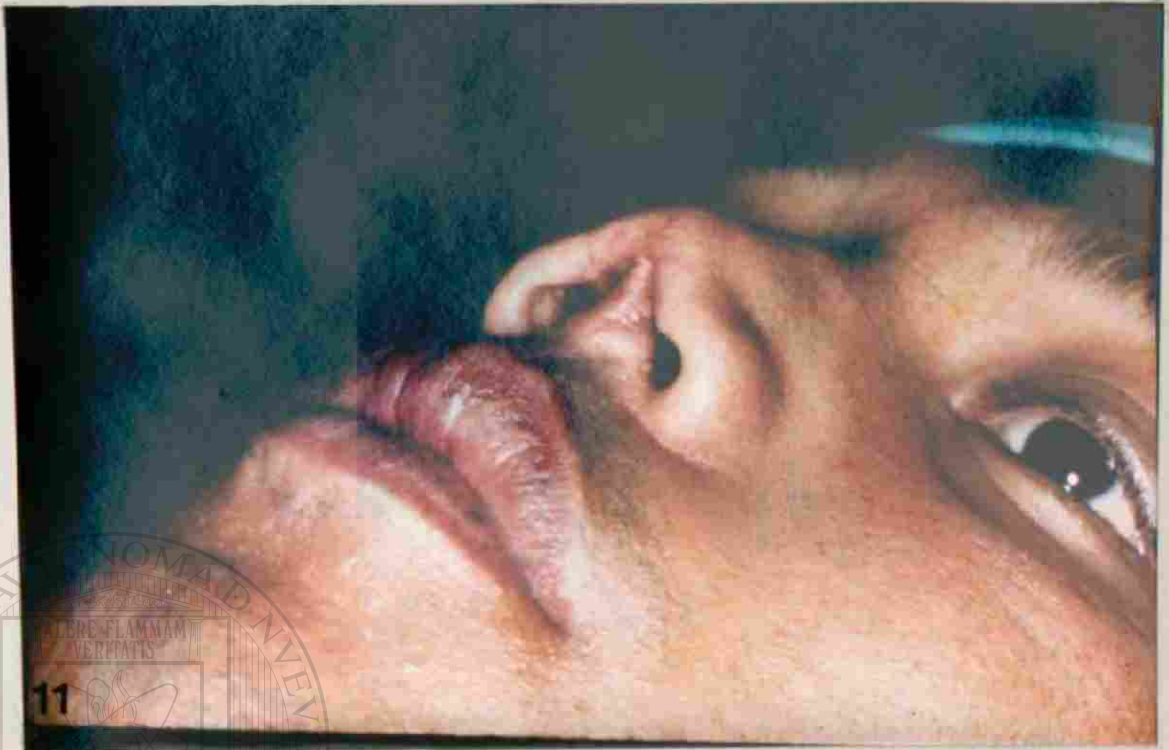



Fig. 13 Se observa el desplazamiento de la capa fibromuscular expuesta en la figura anterior.

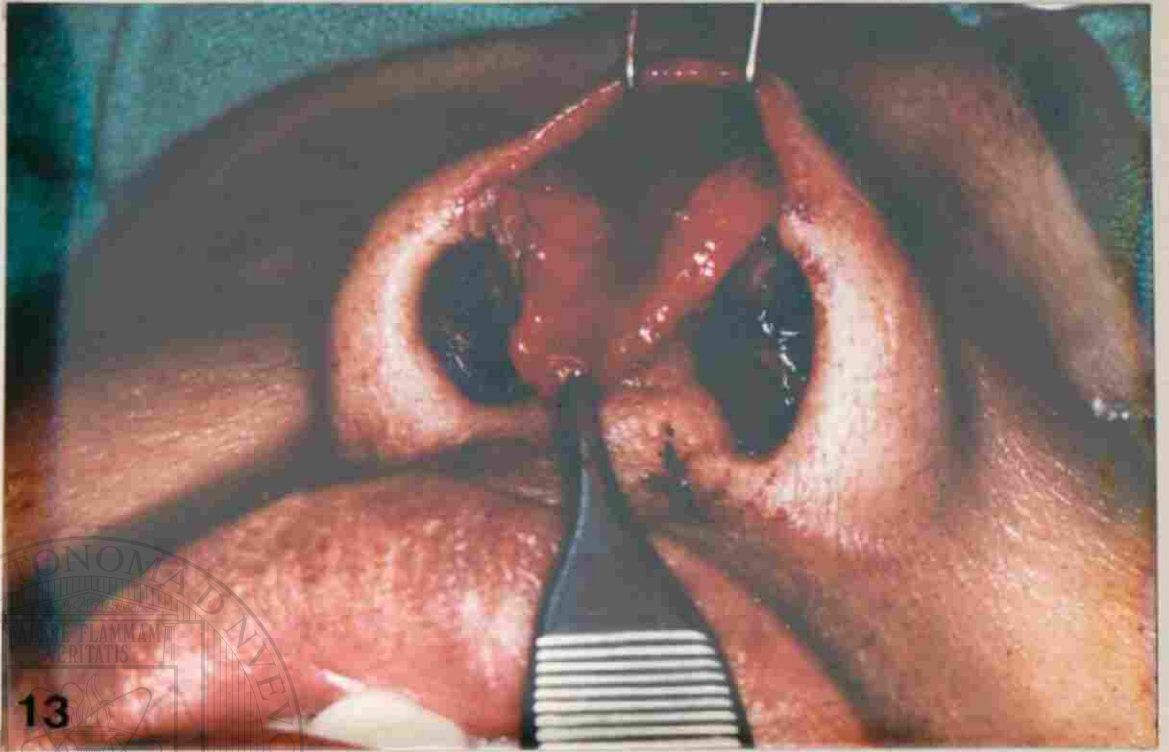
UANL

UNIVERSIDAD AUTÓNOMA DE NUEVO LEÓN

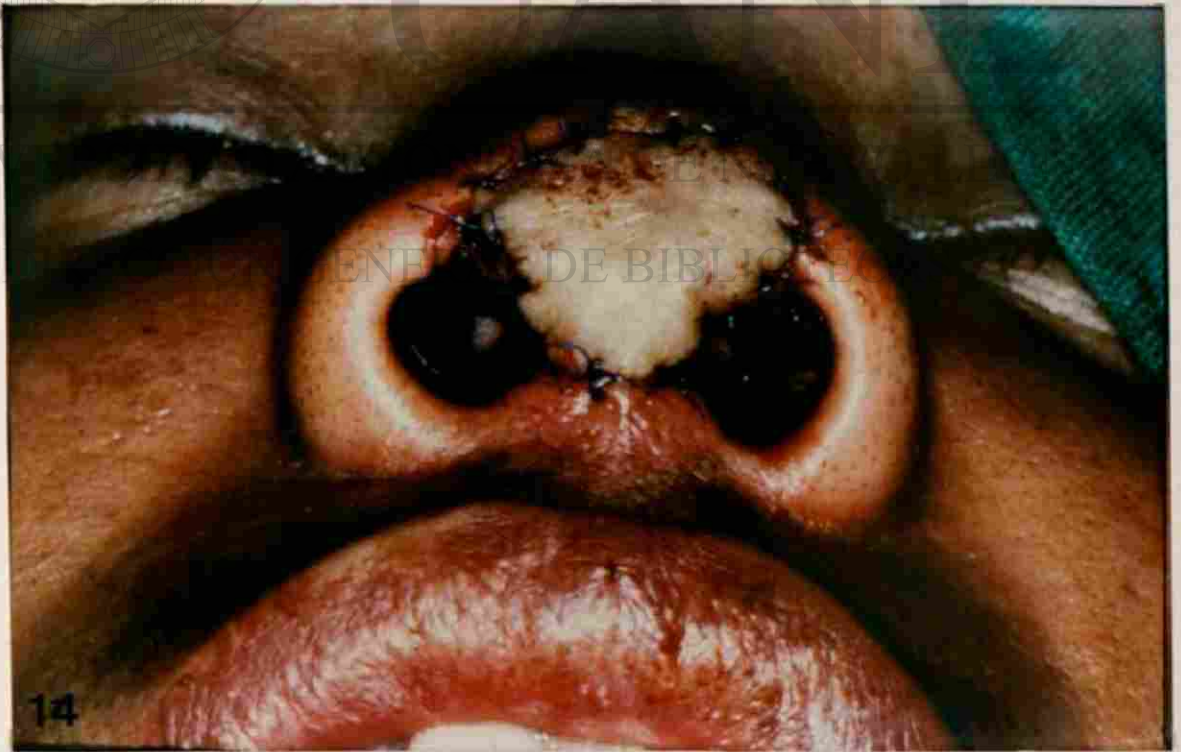®

DIRECCIÓN GENERAL DE BIBLIOTECAS

Fig. 14 Momento del injerto de piel de espesor total.



13



14




Fig. 15 Vista frontal del resultado post-operatorio.

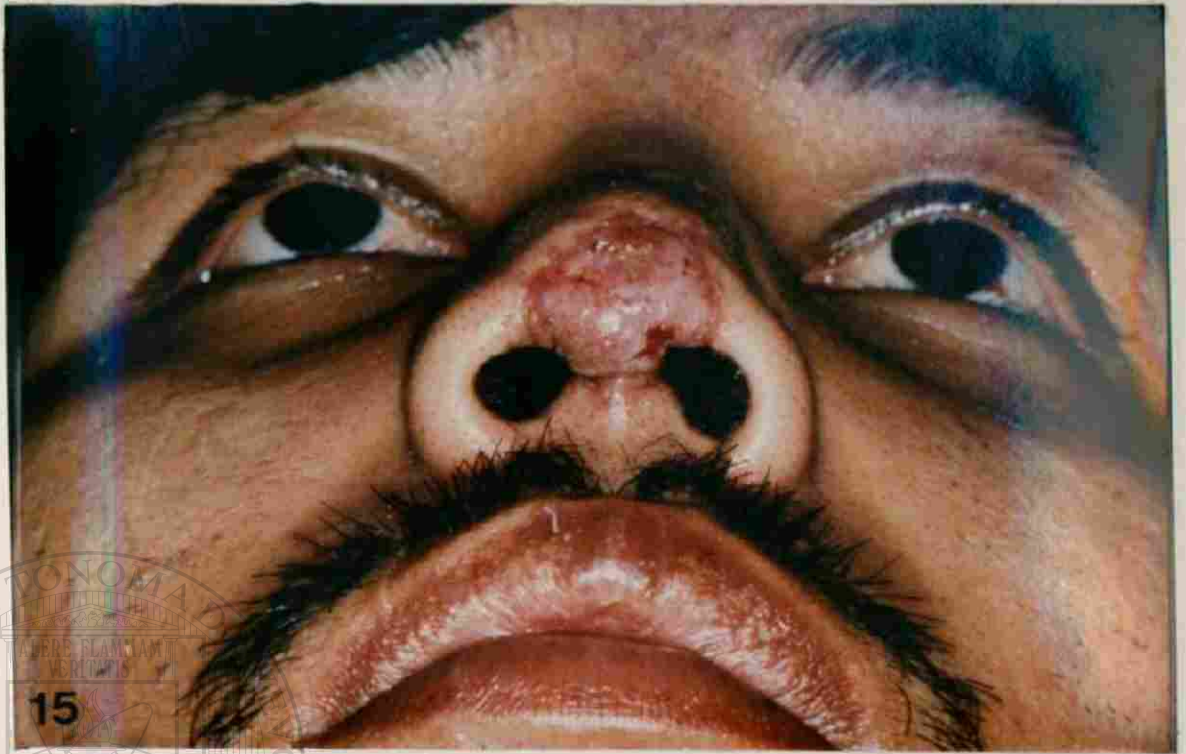UANL

UNIVERSIDAD AUTÓNOMA DE NUEVO LEÓN

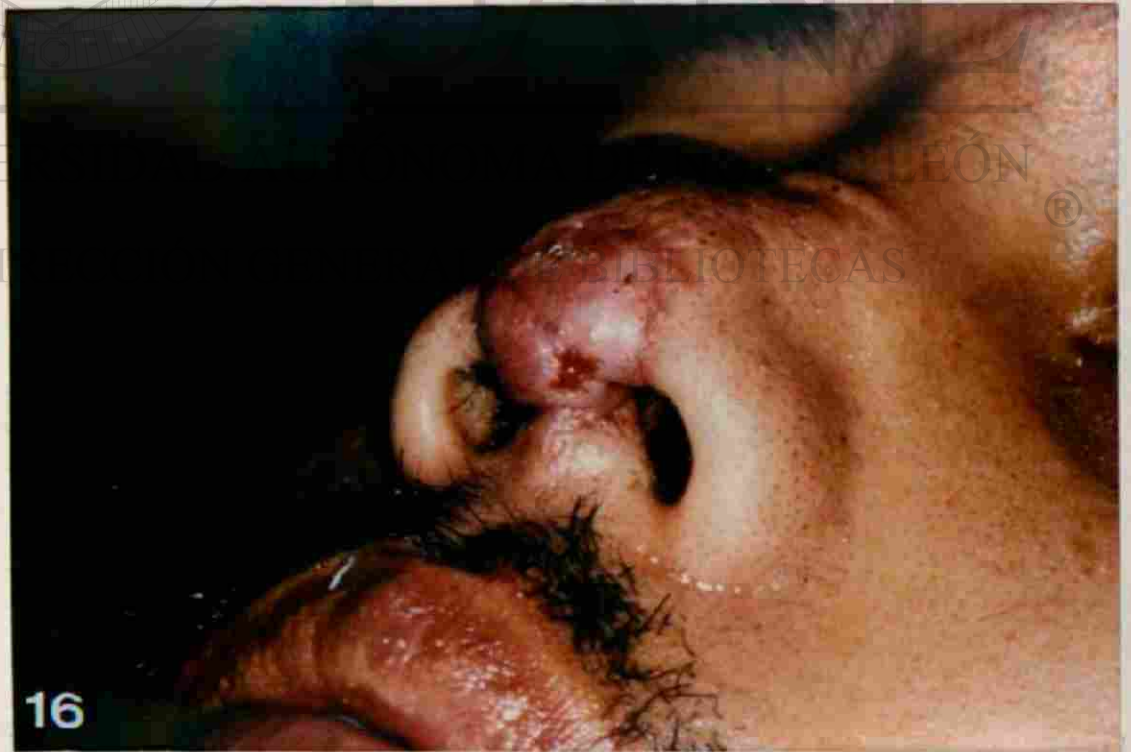®

DIRECCIÓN GENERAL DE BIBLIOTECAS

Fig. 16 Vista lateral del mismo paciente.



15



16



LIANI

UNIVERSIDAD

LEÓN

DE

BIBLIOTECAS




Fig. 17

Caso 3. Aspecto preoperatorio del paciente. Pérdida de ala y del orificio nasal izquierdo debido a ulceración y sepsis por permanencia de una sonda nasogástrica colocada en la infancia.

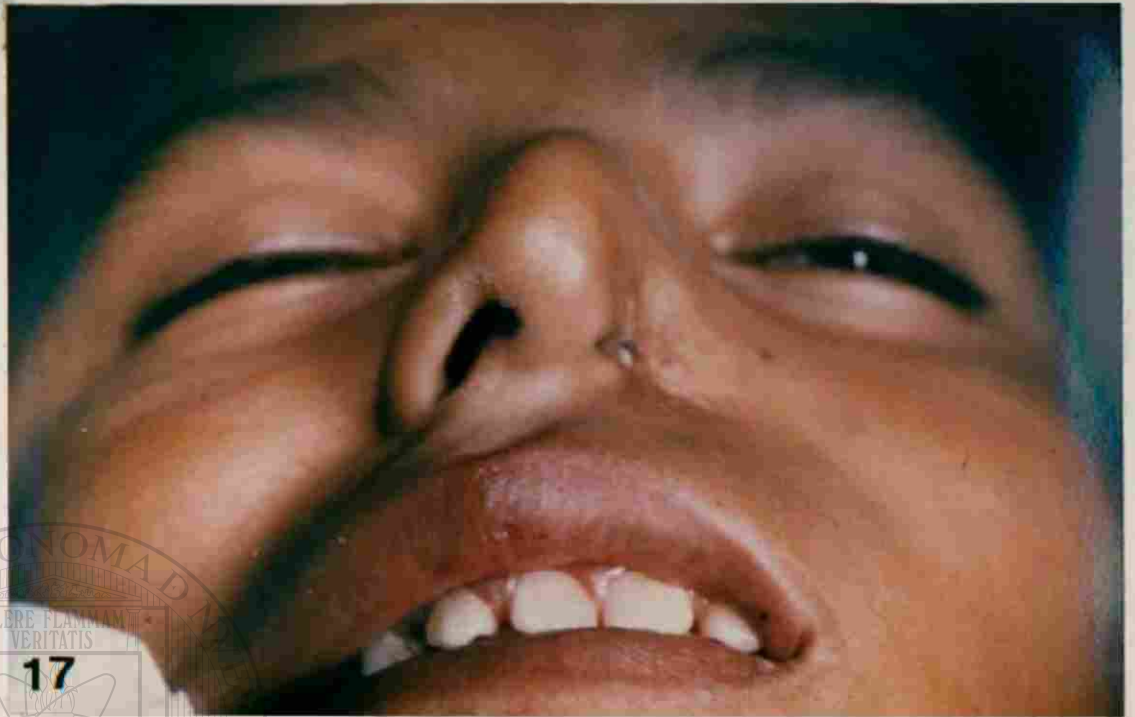
UANL

UNIVERSIDAD AUTÓNOMA DE NUEVO LEÓN

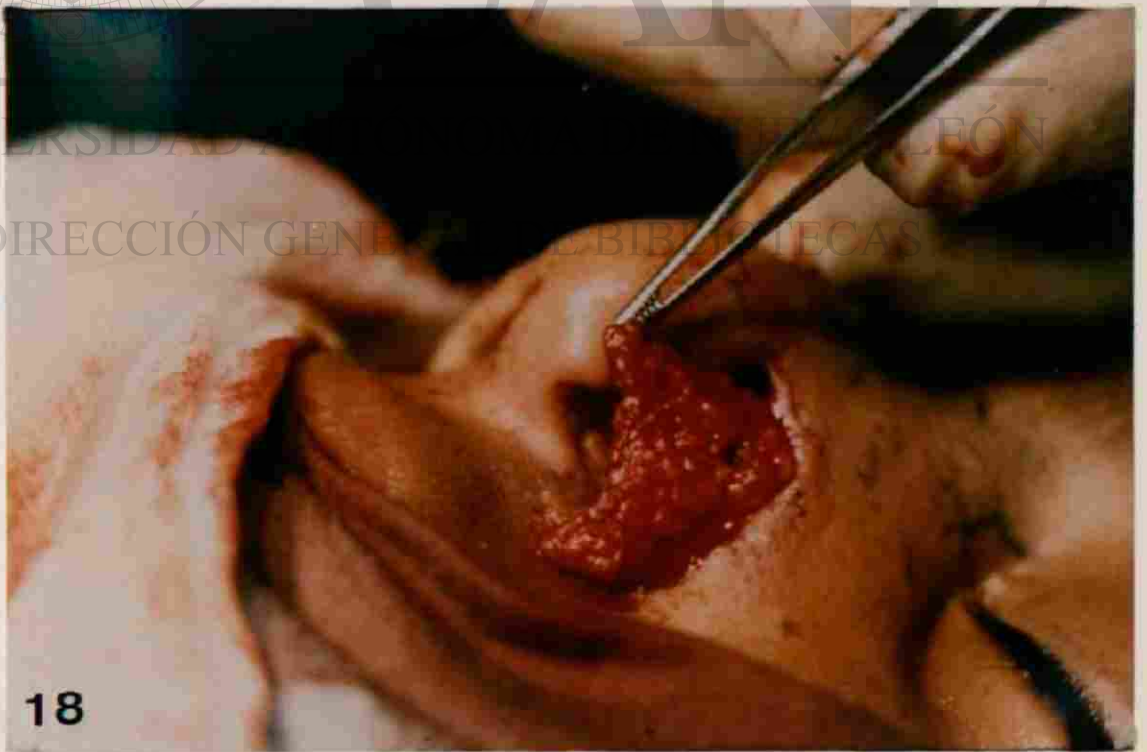


DIRECCIÓN GENERAL DE BIBLIOTECAS

Fig. 18 Colocación de colgajo fibromuscular para estructurar el ala nasal.



JUAN



18




Fig. 19 El injerto de cartílago reemplaza al cartílago nasal.

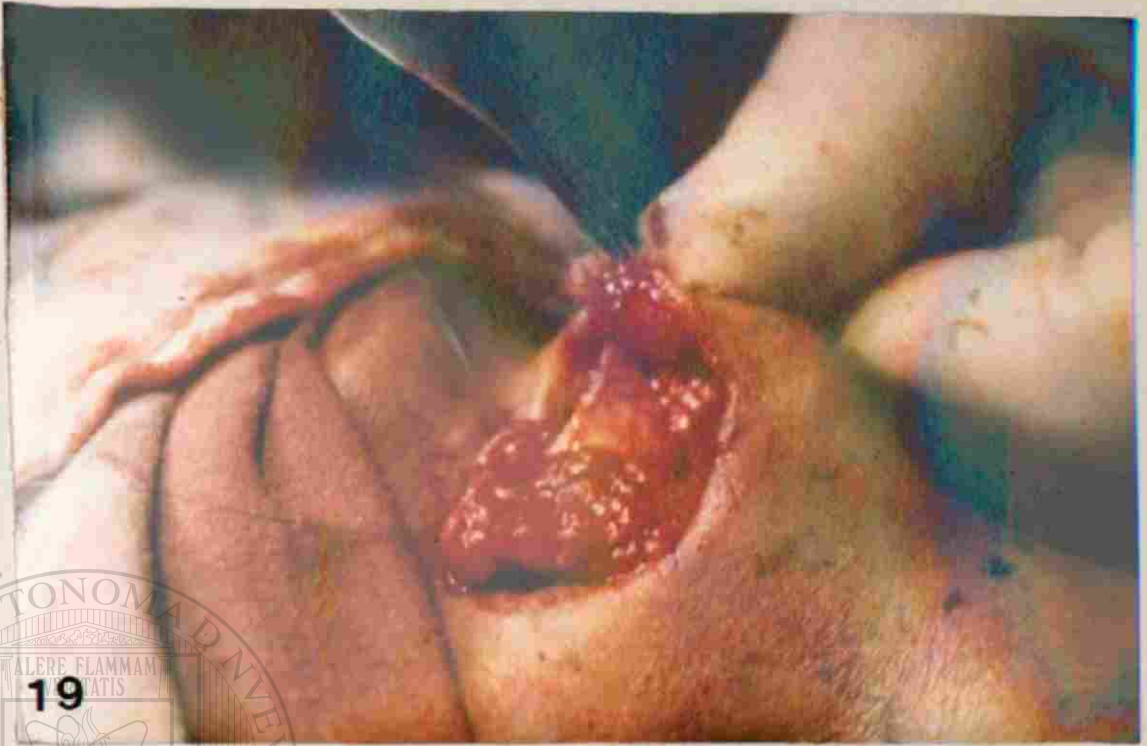UANL

UNIVERSIDAD AUTÓNOMA DE NUEVO LEÓN

®

DIRECCIÓN GENERAL DE BIBLIOTECAS

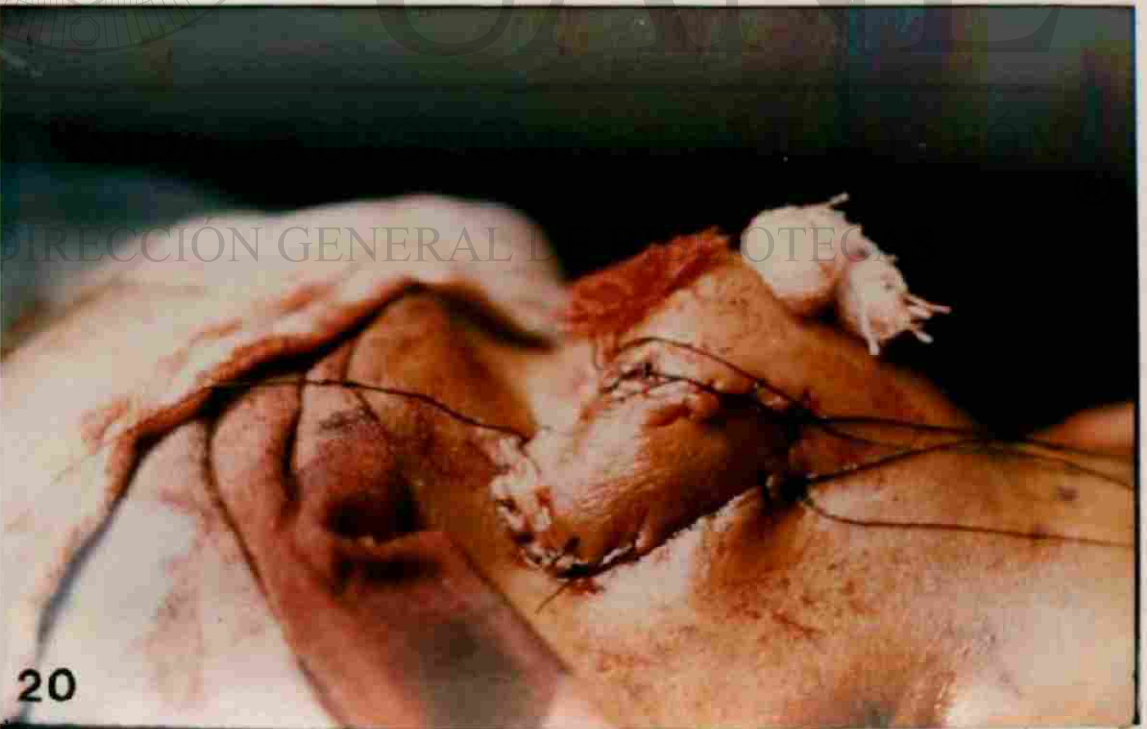Fig. 20 El injerto de piel cubre la capa vascularizada fibromuscular que a su vez cubre al cartílago que estructura el ala nasal.




JUANIL

UNIV

DIRECCIÓN GENERAL DE BIOTEC




20



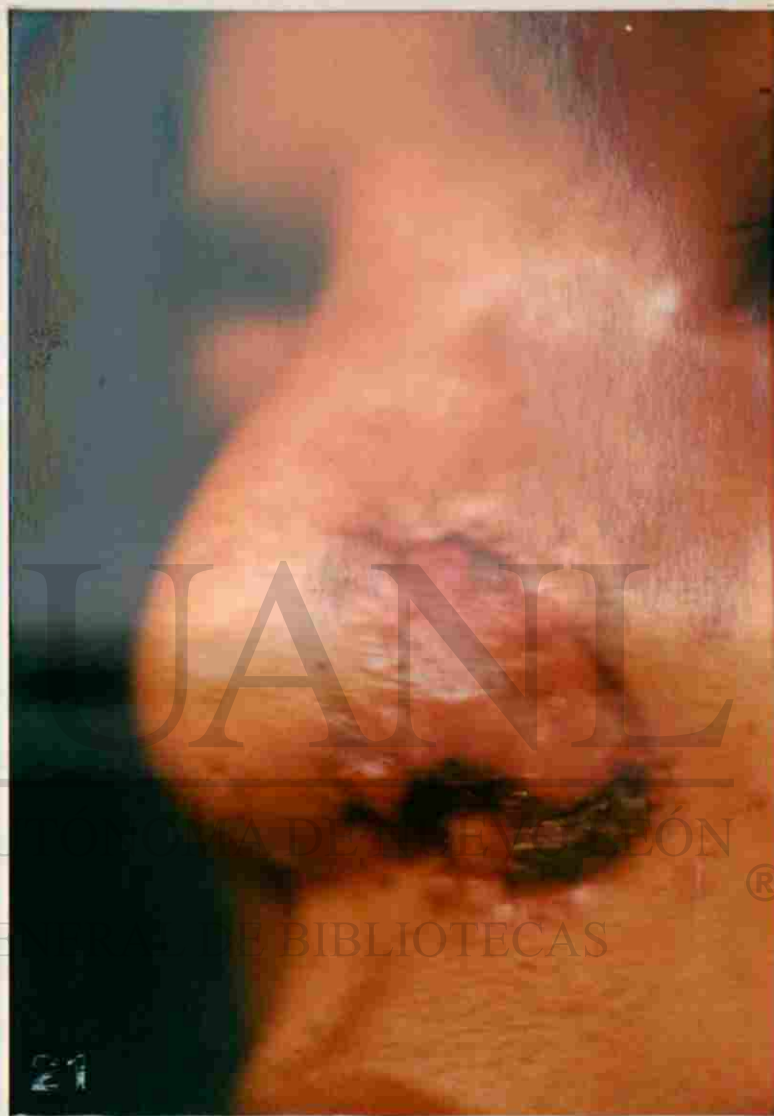UANL

UNIVERSIDAD AUTÓNOMA DE NUEVO LEÓN[®]
DIRECCIÓN GENERAL DE BIBLIOTECAS

Fig. 21 El injerto de piel se ha estabilizado en el post-operatorio temprano.



UNIVERSIDAD AUTÓNOMA DE NUEVO LEÓN[®]
DIRECCIÓN GENERAL DE BIBLIOTECAS



CURRICULUM VITAE

NOMBRE: M.C. Angel Oscar Ulloa Gregori
FECHA DE NACIMIENTO: 10 de Septiembre de 1919
LUGAR DE NACIMIENTO: Mineral de "El Oro", Estado de México
FECHA DE ELABORACION: Noviembre de 1988.

ESCOLARIDAD

- 1929-1935 Instrucción Primaria en la escuela "Pedro Noriega", Monterrey, Nuevo León.
- 1935-1938 Instrucción Secundaria en la escuela Secundaria No.1, actualmente Secundaria No. 5 "Profr. Macario Pérez, Monterrey, Nuevo León.
- 1938-1939 Escuela Preparatoria "Colegio Civil", Monterrey, N.L.
-
- 1939-1944 Profesional en la Facultad de Medicina de la Universidad Autónoma de Nuevo León, Monterrey, N.L., 1939-1944.
- 1944-1945 Internado Rotatorio en el Hospital Universitario "Dr. José E. González, 1944-1945.
- 1945 Título de Médico Cirujano y Partero, U.A.N.L..
- 1945-1946 Internado Rotatorio en Geneva Community Hospital, Chicago, Ill., U.S.A..
- 1946-1947 Internado Rotatorio en San Joseph Hospital, Chicago, Ill., U.S.A..
- 1947-1949 Post-Grado en Cirugía General en San Joseph Hospital, Chicago, Ill., U.S.A..

- 1949-1950 Investigación en el Laboratorio de Cultivo de Tejidos, en la Universidad de Texas, Galveston, U.S.A..
- 1950-1953 Residente de Cirugía Plástica de la Unidad de Cirugía Especial de la Facultad de Medicina de la Universidad de Texas. Galveston, U.S.A..

DISTINCIONES

- 1962 Diplomado de American Board of Plastic Surgery.
- 1974 Diplomado del Consejo Mexicano de Cirugía Plástica.

ACTIVIDADES DOCENTES

- 1954 Profesor de Cirugía Plástica Maxilofacial y Reconstructiva, en la Facultad de Medicina de la U.A.N.L., Hospital Universitario "Dr. José E. González hasta la actualidad.

PUESTOS DESEMPEÑADOS

- 1954 Jefe del Servicio de Cirugía Plástica Maxilofacial y Reconstructiva por oposición del 10. de Enero de 1954 hasta la actualidad. ®
- 1970 Cirujano Consultor del Hospital Regional del ISSSTE Monterrey hasta la actualidad.
- 1980 Jefe del Departamento de Cirugía de la Facultad de Medicina de la U.A.N.L. hasta la actualidad.

TRABAJOS PUBLICADOS

Ulloa G. O., Blocker T. R. W. W., Pomerat Ch., Nowinski V.: "El efecto del líquido ascítico sobre el crecimiento de células epiteliales crecidas in vitro". The Tex. Journal of Biology and Medicine. 1950 Vol. 8 3.

Ulloa G. O., Martínez S.: "Ausencia congénita de vagina". Revista del Hospital Universitario "Dr. José E. González". 1960 Vol. 6. 49.

Ulloa G. O.: "Quién debe hacer cirugía?". Revista del Médico. 1961 Vol. 1 40-45.

Lozano E., Ulloa G.O., Cavazos A., Garza E.: "Deformidades congénitas del miembro superior y sus clasificaciones". Revista de la Soc. Médica Hospital Muguerza, A.C. 1968 Vol. 21 11-19.

Ulloa G.O., Reza C.: "Estudio de la capacidad del músculo elevador del párpado". Anales de la Soc. Mex. de Oftalmología. 1983 Vol. 57 No. 4 289.

Ulloa G. O., Reza C.: "El porta chispas un instrumento práctico". Revista de Cirugía Plástica Ibero-latinoamericana. 1984 Vol. X No. 3 215.

Ulloa, G.O., Reza C.: "Drenaje transnasal para la ritidectomía frontal". Annals of Plastic Surgery. 1984 Vol. 2 50.

Ulloa G. O., Montemayor, M.C.: "Un mosaico de Turner's". J. of Plast. Rec. Surg. 1985 Vol. 75 No.6 877-881.

SOCIEDADES CINTIFICAS

Locales

- 1953 Miembro del Colegio de Médicos Cirujanos de Nuevo León hasta la actualidad.
- 1954 Miembro de la Sociedad de Otorrinolaringología y Oftalmología de Nuevo León hasta la actualidad.
- 1958 Miembro de la Sociedad de Traumatología y Ortopedia de Nuevo León hasta la actualidad.
- 1965 Miembro de la Sociedad de Cirugía de Nuevo León hasta la actualidad.
- 1975 Miembro fundador de la Sociedad de Cirujanos Plásticos de Monterrey, Nuevo León hasta la actualidad.
- Miembro de la Sociedad de Cancerología de Nuevo León, desde su fundación.

UNIVERSIDAD AUTÓNOMA DE NUEVO LEÓN

Miembro de la Sociedad Médica del Hospital San José de Monterrey, Nuevo León hasta la actualidad.

DIRECCIÓN GENERAL DE BIBLIOTECAS

Nacionales

- 1960 Miembro de la Asociación Mexicana de Cirujanos Plásticos hasta la actualidad.
- 1960 Miembro del Capítulo Mexicano del Colegio Americano de Cirujanos hasta la actualidad.

- 1983 Miembro del Consejo Mexicano de Cirugia Plástica hasta la actualidad.
- Miembro de la Sociedad Mexicana de Labio Paladar Hendido.

Internacionales

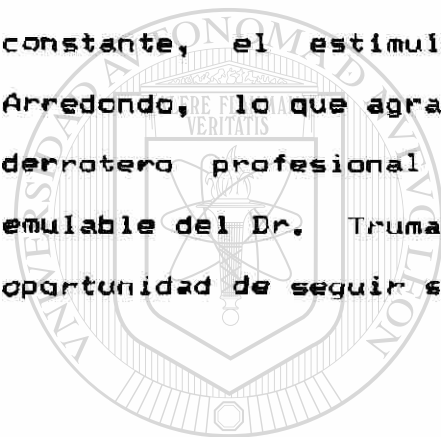
- 1955 Miembro de Singleton Surgical Society hasta la actualidad.
- 1958 Miembro de American Society of Plastic and Reconstructive Surgeons hasta la actualidad.
- 1958 Miembro de American College of Surgeons (Fellow). Hasta la actualidad.
- 1964 Miembro de American Cleft Palate Association hasta la actualidad.
- 1973 Miembro de Plastic Surgeons Association of the Americas hasta la actualidad.

DISTINCIONES

- 1975-1984 Presidente de la Sociedad de Cirujanos Plásticos de Monterrey Nuevo León.
- Miembro de la Sociedad de Cirugia Plástica de Brasil.
- 1983-1985 Presidente de Plastic Surgeons Association of the Americas.

AGRADECIMIENTOS

Agradezco a la Facultad de Medicina de la Universidad Autónoma de Nuevo León y a su director Dr. Alfredo Pifreya López la oportunidad que me dan de obtener este nivel académico. El escribir esta tesis no hubiera sido posible sin el consejo constante, el estímulo y la organización de la Dra. Guadalupe Arredondo, a lo que agradezco profundamente. Como base de todo mi derrotero profesional resalta la figura desde todos puntos emulable del Dr. Truman Graves Blocker (fallecido). El me dió la oportunidad de seguir su ejemplo profesional y humanístico.




UANL

UNIVERSIDAD AUTÓNOMA DE NUEVO LEÓN



DIRECCIÓN GENERAL DE BIBLIOTECAS



UANL

UNIVERSIDAD AUTÓNOMA DE NUEVO LEÓN



DIRECCIÓN GENERAL DE BIBLIOTECAS



