


**UNIVERSIDAD AUTÓNOMA DE NUEVO LEÓN
FACULTAD DE ODONTOLOGÍA**



INTRUSIÓN DEL SECTOR ANTERIOR CON MINI IMPLANTES

PRESENTA

DENISSE ELIZONDO DÍAZ
CIRUJANO DENTISTA POR LA
UNIVERSIDAD AUTÓNOMA DE BAJA CALIFORNIA

COMO REQUISITO PARA OBTENER EL GRADO DE
MAESTRÍA EN CIENCIAS ODONTOLÓGICAS
CON ORIENTACIÓN EN ORTODONCIA

JUNIO, 2014

UNIVERSIDAD AUTONOMA DE NUEVO LEON

FACULTAD DE ODONTOLOGIA

SUBDIRECCION DE ESTUDIOS DE POSGRADOS

POSGRADO DE ORTODONCIA



INTRUSIÓN DEL SECTOR ANTERIOR CON MINI IMPLANTES

POR

DENISSE ELIZONDO DÍAZ

Cirujano Dentista

Universidad Autónoma de Baja California

Marzo 2010

Como requisito para obtener el grado de
MAESTRÍA EN CIENCIAS ODONTOLÓGICAS
CON ORIENTACIÓN EN ORTODONCIA

MONTERREY, N.L.

JUNIO 2014.

UNIVERSIDAD AUTONOMA DE NUEVO LEON

FACULTAD DE ODONTOLOGIA

DIVISION DE ESTUDIOS DE POSGRADO

Los miembros de jurado aceptamos la investigación y aprobamos el documento que avala la misma, que como opción a obtener el grado de Maestría en Ciencias Odontológicas con Orientación en Ortodoncia presenta la C.D. Denisse Elizondo Díaz.

Miembros del Jurado

PRESIDENTE

Dra. Hilda Hortencia Hermelinda Torre Martínez

SECRETARIO

Dr. Miguel Ángel Quiroga García

VOCAL

Dra. Rosalva Gonzalez Melendez

Los miembros del Comité de Tesis aprobamos la investigación titulada:

“Intrusión del Sector Anterior con Mini-implantes”

DIRECTOR DE TESIS

C.D. Especialista en Ortodoncia Roberto Carrillo Fuentesvilla PhD

CO DIRECTOR DE TESIS

C.D. Especialista en Ortodoncia Roberto J. Carrillo González. PhD

ASESOR CIENTIFICO

C.D. Posgraduada en ortodoncia, M.C. Hilda H.H. Torre Martínez. PhD

ASESOR DE ESTADÍSTICA

L.F.M.M.C. Roberto Mercado Hernández. PhD

C.D. Especialista en Ortodoncia Roberto J. Carrillo González. PhD

SUBDIRECTOR DE ESTUDIOS SUPERIORES DE POSGRADO

C.D.M.E.O. Sergio Eduardo Nakagoshi Cepeda. PhD

Dedicatoria

Esta investigación es dedicada a Dios que me permitió terminar esta etapa de mi vida en la cuál para poder llegar a ella, me dio la vida, salud, la oportunidad de nacer en una familia llena de amor y felicidad, con unos padres que siempre me han amado y hermanos que siempre han sido mi fortaleza, y mis debilidades ellos las conocen y me ayudan para que juntos nos tomemos de la mano y crecer, le doy gracias por que reconozco que las oportunidades de la vida el las da y las quita. A mi me dio la oportunidad de estar toda mi vida rodeada de estas personas que amo.

GRACIAS

DENISSE ELIZONDO DÍAZ.

- Agradecimientos

Agradecimientos

A mis padres que con amor me han inspirado y guiado en todo el recorrido de mi vida, por ser la fortaleza e inspiración mas grande que tengo.

A Eric Elizondo Díaz por enseñarme a reír, hablar, jugar, caminar, manejar, triunfar, perder, volver a empezar, pero lo más importante es que me enseñaste a soñar y me sigues enseñando el camino y el sacrificio que se requiere para lograrlo. Por inspirarme a ser como tu.

A Michelle Elizondo Díaz por que me convertiste en una hermana mayor, por que cuando naciste descubrí que el amor es protector, por ser la ternura mas importante que he tenido. Gracias por tu amor incondicional que nos durara toda a vida.

A el Dr. Jaime Elizondo García por ser el tío, amigo, consejero y maestro más amoroso, que he tenido desde el día que nací.

A Luz María Barrios por todos los momentos que disfrutamos viviendo junta estos años, no podría ni saber cuantos fueron, creo que juntas fuimos muy felices y me ayudaste mucho, te aventaste este largo recorrido de la mano conmigo día a día. Gracias Mama Lucy.

A Ivonne Rebecca Pérez Díaz por que contigo puede escoger tener una hermana mas, por ser la persona mas cercana a mi en Monterrey. Te amo mucho hermosa.

Al Dr. Pedro N. Menchaca Flores, por el excelente ortodoncista que es y no limitarse en enseñar, de usted he recibido una formación profesional y al convivir con usted he fortalecido mi carácter, he podido ver como una gran persona ve la vida. Espero llegar a ese punto algún día

Al Dr. Jesús Rea Garza, por ser ese excelente maestro que es, lo admiro cien por ciento, su experiencia profesional, su amor por la enseñanza y su rectitud se alcanzan a ver todos los días. Gracias por todas las horas extras que con amor me dedico, gracias por inspirarme y enseñarme como la ortodoncia debe de ser.

Al Dr. Roberto Carrillo por creer en mi y darme la oportunidad de seguir mi sueño y seguirlo en el lugar mas profesional que existe, por que nos permitió ser todos una familia. Es impresionante que exista un director que pueda ser también amigo, consejero y guía, su experiencia profesional y personal es algo que compartió con nosotras todos los días, gracias por ello y por su carisma que muy grande y nos hacia pasar los días de difíciles a muy agradables. Se le quiere bien doctor.

Al Dr. Roberto Carrillo Fuentesvilla por ser mi director de tesis, enseñarme a aprender, investigar y darme cuenta que siempre se puede esforzar uno un poco mas, sus expectativas de todo son muy altas y me enseñó a tener que llegar a ellas. Gracias.

A Dra. M.C. Hilda H. H. Torre Martínez por apoyarme siempre, creer en mi y formarnos, su disciplina y constancia no nos permitieron fallar nunca, por

animarnos cuando uno piensa que es difícil y exigirnos siempre a aprovechar el tiempo en el posgrado y por todas las cosas de ortodoncia que nos enseñó.

A la Dra. Karla F. Uzeta por ser la maestra y amiga más grande que tuve, te admiro y quiero muchísimo. Tu amistad es lo más valioso que me dejó el posgrado.

A Todos los maestros del posgrado que nos dedicaron su tiempo y sus enseñanzas.

A mis compañeras de generación que fueron una parte muy importante en el recorrido, por que pudimos ser un equipo.

A mis hermanos mayores por enseñarnos y aconsejarnos como hacer mejor las cosas, por que fueron grandes amigos. Gracias.

Universidad Autónoma de Nuevo León
Facultad de Odontología
Subdirección de Estudios de Posgrado
Posgrado de Ortodoncia
C.D. Denisse Elizondo Díaz

Candidato a: Maestría en Ciencias Odontológicas con Orientación en Ortodoncia

Intrusión Incisivos con Mini-Implantes

No. de páginas:

Área de Estudio:

1. RESUMEN

Propósito: Demostrar la intrusión absoluta del sector anterior mediante la ayuda de mini implantes, para así contra restar el efecto colateral de extrusión del primer molar superior.

Materiales y Métodos: La muestra fueron ocho pacientes con sonrisa gingival debida a una mala posición de incisivos superiores por una extrusión excesiva de los mismos, que acudieron a la Universidad Autónoma de Nuevo León, Posgrado de Ortodoncia para su valoración y tratamiento. Se realizaron registros fotográficos y radiológicos (panorámica, lateral de cráneo y tomografía computarizada tridimensional como un medio de visualización del tratamiento).

Se coloco aparatología fija prescripción Alexander 0.018, se alinee y niveló mediante arcos de NiTi .014, .016, .018, .016x.016, .016x.022, se coloco mini-implante de 9mm en zona vestibular entre lateral y canino superior. Se realizó un arco para la intrusión en 0.16x0.22 de acero inoxidable y ganchos quirúrgicos entre lateral y canino para ser activados directamente al mini-implante q fueron colocados entre las raíces de lateral y canino, por debajo de la unión mucogingival. La tracción se dio mediante resortes de NiTi colocados de el gancho quirúrgico hacia los mini implantes, con una fuerza de 150gr por lado. Al término de la intrusión, se ferulizó del arco quirúrgico al mini implante por tres meses mediante ligadura metálica.

Resultados: Se observo intrusión absoluta tanto clínica por medio de fotograffas tomadas antes y después de la intrusión y radiológicamente mediante cefalometrias en radiografías lateral de cráneo iniciales y finales de cada paciente. sin efecto de extrusión del primer molar superior.

Conclusiones: Intrusión del sector anterior con mini-tornillos es un excelente método de tratamiento para contra restar el efecto secundario no deseado de extrusión de los molares.

Director de Tesis: _____

C.D. Especialista en Ortodoncia Roberto Carrillo Fuentes PhD.

INDICE

CAPÍTULO	Página
1. INTRODUCCIÓN.....	1
2	
2. ANTECEDENTES.....	14
2.1. Maloclusión dental	15
2.1.1 Crecimiento y Desarrollo Maxilar.....	15
2.1.2 Radiología Cefalométrica.....	15
2.1.3 Análisis de Sonrisa.....	15
2.1.4 Tipos de Mordida Profunda.....	16
2.2 Exceso de sobremordida vertical.....	16
2.3 Centro de Resistencia.....	16
2.4 Implantes Prostodónticos.....	17
2.4.1 Mini implantes en Ortodoncia.....	18
3. MARCO DE REFERENCIA.....	21
4. OBJETIVOS.....	25
4.1 Objetivos Generales.....	26
4.2 Objetivos Específicos.....	26
5. HIPÓTESIS.....	28
6. MATERIALES Y MÉTODOS.....	30
6.1 Población de Estudio.....	31
6.1.1 Grupo Experimental.....	31
6.1.2 Tamaño de Muestra.....	31
6.1.3 Criterios de Inclusión.....	31
6.1.4 Criterios de Exclusión.....	31
6.1.5 Criterios de Eliminación.....	31

6.1.6 Método.....	32
7. RESULTADOS.....	39
7.1 Intrusión de Incisivos.....	41
7.2 Proinclinación de Incisivos.....	41
7.3 Extrusión de Molares.....	42
8. DISCUSIÓN.....	46
9. CONCLUSIONES.....	50
10. REFERENCIAS BIBLIOGRAFICAS.....	52
11. ANEXOS.....	55

- Introducción

1. INTRODUCCIÓN

Existen varios padecimientos que requieren de la intrusión de los incisivos superiores a saber: Exceso vertical maxilar, erupción activa alterada por desgaste de bordes incisales, exceso de sobre mordida vertical con curva de spee reversa, sonrisa gingival que puede ser causada por cualquiera de las causas anteriores o por labio corto o muy activo.

El problema es que la intrusión absoluta del segmento anteroposterior ha mostrado ser un gran reto ya que como efecto secundario de las fuerzas de intrusión se produce entre otras cosas, extrusión de primeros molares superiores.

Se ha postulado y es el motivo de esta tesis, demostrar que con el uso de mini implantes colocados entre laterales y caninos superiores, podremos lograr intrusión pura de el segmento antero superior sin los efectos secundarios mencionados anterior mente.

Para ello en el posgrado de ortodoncia de la UANL se diseño y se llevó acabo un estudio experimental, comparativo, abierto, longitudinal y prospectivo para comprobar si es posible lograr la intrusión absoluta de los incisivos superiores sin causar efecto extrusivo en molares superiores.

- Antecedentes

2. ANTECEDENTES

3.1 Maloclusión dental

Se divide en tres tipos: CI en la cual hay relación normal entre molares y la línea de oclusión es incorrecta debido a rotaciones u otras causas, CII donde el molar inferior es situado distalmente en relación con el superior y CIII el molar inferior es situado mesialmente en relación con el molar superior. (PROFFIT, 2005)

Crecimiento y desarrollo Maxilar

Tras el nacimiento el maxilar completa su desarrollo mediante osificación intramembranosa, produciéndose de dos formas: 1) Por aposición de hueso a nivel de las suturas, y 2) por remodelación superficial. El patrón de crecimiento de la cara implica un crecimiento hacia fuera. El maxilar debe recorrer en su crecimiento una distancia considerable hacia abajo y afuera en relación con el base de cráneo. (PROFFIT, 2005)

Para medir si este crecimiento se dio de manera adecuada o hubo un exceso de crecimiento vertical en el maxilar, es posible apoyarse mediante medidas estandarizadas las cuales son realizadas en radiografías.

Radiología Cefalométrica

Nos permite realizar una craneometría para medir directamente las dimensiones esqueléticas óseas ya que en las radiografías podemos visualizar el hueso a través de tejidos blandos, permitiendo llevar a cabo un seguimiento del individuo a lo largo del tiempo. Éstas medidas se encuentran estandarizadas y cualquier medida de un individuo que sobre salga, es correspondiente a un exceso o deficiencia de crecimiento. (PROFFIT, 2005)

Análisis de Sonrisa

La sonrisa puede ser alterada según el crecimiento del paciente, estas alteraciones pueden ser clasificadas para su estudio y diagnóstico en dos tipos.

- 1) Sonrisa Transversal: Puede ser medida a través del ancho intercomisural y para su solución puede realizarse un ensanchamiento del arco maxilar.
- 2) Sonrisa Vertical: Se valora la cantidad de incisivo que se muestra, cuando es aumentada se encuentra exposición de encía al sonreír. (SARVER Y COLS., 2003).

Tipos de Mordida Profunda.

Se da por tres causas:

- 1) Exceso de dimensión vertical del maxilar superior.
- 2) Erupción activa alterada
- 3) Erupción pasiva alterada.
- 4) Híper Actividad de Labio
- 5) Labio Corto.(GARCIA Y COLS., 2006)

3.2 Exceso de Sobre Mordida Vertical

Cuando un paciente presenta exceso vertical maxilar, el tratamiento puede ser mediante intervención quirúrgica u ortodóntica, cada una con sus beneficios y complicaciones.

En ortodoncia siempre se ha buscado como mejorar los tratamientos dentales con mayor éxito y uno de los desafíos importantes es la intrusión. Para poder lograrla hay que conocer que existen tres tipos de tratamiento que nos pueden llegar a lograrla.

Intrusión absoluta, es aquella que se realiza con el acercamiento de la porción apical al maxilar.

Intrusión relativa de los incisivos es ayudada mediante el mantenimiento de los incisivos en su sitio inicial mientras concluye el crecimiento de los maxilares y erupcionan los dientes posteriores hasta alcanzar en plano de oclusión marcado ya por los anteriores.

Extrusión de los molares, a diferencia de la anterior, esta aumentara la altura inferior provocando una postero rotación de la mandíbula, así como el crecimiento vertical de la rama. Lo cuál nos da como consecuencia un ángulo mandibular es aumentado. (PROFFIT., 2005)

Éste último tipo es dado por consecuencia de las fuerzas biomecánicas al momento de intruir realizando fuerzas extrusivas sobre los molares.

Al generar movimiento dentales es necesario aplicar fuerza sobre él, generando una carga cambiándolo de posición en un espacio determinado.

Para ello se analiza previamente hacia donde se desea mover el diente para así aplicar la fuerza de manera correcta, para ello es necesario analizar la ubicación de el centro de resistencia que es el punto medio de un cuerpo por el cual si se dirige la fuerza sobre ese punto el movimiento es en cuerpo. (RODRIGUEZ Y COLS., 2008; PROFFIT., 2005)

3.3 Centro de Resistencia

Es el punto de equilibrio de un cuerpo en el cual se le aplica una fuerza causando movimiento en cuerpo, para ello hay que tomar en cuenta como parte de la masa a la longitud y forma radicular, la cantidad de raíces, y el nivel de soporte del hueso alveolar. (NANDA Y COLS., 1998)

Los incisivos varían de este concepto ya que tienen una porción dentro del maxilar y otra llamada corona fuera del mismo, lo que provoca que su centro de resistencia cambie a la parte media de la porción dentro de maxilar o raíz.

Para lograr una intrusión absoluta sin que se proincline un diente hay que conocer su centro de resistencia, lo cual genera un gran labor al ortodoncista ya que resulta difícil aplicar la fuerza directamente sobre él, ya que éste se encuentra dentro del maxilar.

Lo que obliga a pasar el vector de fuerza en dirección a el centro de resistencia ya que de lo contrario se generar un momento que es dado por el producto de la fuerza por la distancia de la misma hacia el centro de resistencia.

El momento será anulado con una fuerza contraria de la misma intensidad pero en dirección contraria la cual lleva por nombre fuerza en par. (RODRIGUEZ Y COLS., 2008; PROFFIT., 2005)

AL aplicar una fuerza de 50gr a en la superficie labial de un incisivo a 15mm del centro de resistencia se genera un momento de 750gr lo cual inclinaría el diente y para evitarlo se aplicaría una fuerza en par de la misma magnitud pero en sentido contrario sería opción generando una fuerza de 37,5gr que empuje al diente hacia labial a una distancia de 22mm del centro de resistencia. Difícil de conseguir sin un aparato fijo. (PROFFIT., 2005)

En la actualidad contamos con mini implantes como anclaje que son un gran apoyo para resolver tratamientos que antes eran imposibles de resolver con solo ortodoncia, como por ejemplo la intrusión de un molar o de todo un segmento anterior. Los mini implantes nos dan la facilidad que los podemos colocar en el consultorio, y aplicarles las fuerzas de intrusión inmediatamente, sin la necesidad de esperarnos algunos meses como en un implante para rehabilitación, también cuenta con la ventaja de el costo, que es mas económico. (GAINISFORTH Y COLS., 2007)

3.4 Implantes Prostodónticos

En 1988 Implantes prostodónticos fueron utilizados como dispositivos de anclaje, en ortodoncia posteriormente se utilizaron unos mas específicos, de menor tamaño, lo cual nos permite su colocación en diferentes partes de los maxilares. (Cornelis y Cols.; 2007).

En 1910 se realizaron experimentos empíricos donde se trataba de realizar anclaje con ayuda de la implantología, sin embargo fue hasta los años sesentas cuando el Dr. Branemark y sus colaboradores accidentalmente descubren la unión del titanio al hueso . (Miglia y Cols.)

El éxito de los mini implantes depende de diversos factores tales como el tipo y dirección de las fuerzas que se necesitan ejercer sobre el mini implante para el tratamiento, el tiempo que se le van a aplicar, calidad del hueso y cantidad de hueso que hay en el lugar de inserción.

Los mini implantes son lo suficiente mente pequeños como para colocarlos entre los dientes, por ello no pueden ser utilizados como implantes de rehabilitación. Su colocación es mas sencilla pero hay que estudiar bien cada caso para determinar cuanto espacio hay para colocarlo y en que dirección colocarlos, para no dañar las raíces. (Pithon y Cols.; 2010).

3.4.1 Mini implantes en ortodoncia

Son un medio de anclaje el cual consta de un tornillo alrededor de 2 mm de diámetro y 14 mm de longitud, aunque existen diferentes tamaños, formas y aleaciones. Estos tornillos son hechos de titanio, la cual también puede ser níquel titanio y tiene las características que es posible colocarlo en los maxilares con un procedimiento quirúrgico, el cual nos permitirá lograr un máximo anclaje para así poder lograr movimientos biomecánicos en el tratamiento de ortodoncia no antes logrados. (RODRIGUEZ Y COLS., 1997).

Los mini implantes son micro tornillos de titanio puro o con aleaciones que son fabricados para colocarlos sin que se genere una osteointegración ya que se pretende usarlos para lograr movimientos ortodónticos y al término del mismo retirarlos fácilmente sin fracturarlo.

La practica del mismo es un método confiable y aceptable ya que su anclaje es óseo, gracias a que el tamaño de del mini implante es realmente pequeño es que lo podemos colocar en distintas zonas de los maxilares como por ejemplo entre las raíces, en el hueso alveolar.

La colocación del mini implante es un procedimiento quirúrgico incomodo para el paciente pero con una rápida recuperación. Este procedimiento puede ser mediante la utilización de una guía quirúrgica o bien por medio de colocación directa. En la zona de colocación del mini implante hay que mantener una área limpia, se crea una marca mediante una perforación con la ayuda de irrigación evitando así el calor y logrando una visible ubicación del sitio de trabajo, aunque hay diferentes técnicas para su colocación. (Suzuki, y Cols.; 2008).

Para la colocación de un mini implante como ayuda auxiliar se cuenta con radiografías panorámicas y radiografías periapicales, en las cuales podemos observar la cantidad de espacio interdental y la posición de las raíces, tomando como dato importante que el lugar de mayor soporte de hueso alveolar para un mini implante en el maxilar es entre el segundo premolar y el primer molar con una distancia de 5 a 8 mm de cresta alveolar interdental y en mandíbula la mayor cantidad de hueso interradicular es entre el segundo premolar y el primer molar, o entre el primer molar y el segundo molar, de aproximadamente 11 mm de cresta alveolar, también podemos complementarnos con una guía quirúrgica para su fácil colocación.

La importancia de estar consientes de cómo y en donde colocar nuestro mini implante es que si no lo hacemos de la manera correcta podemos caer en los posibles riesgos que pueden ser desde un trauma en la raíz causando una perdida de la vitalidad del diente, ósteo esclerosis, anquilosis dental, un trauma en el ligamento periodontal o bien la lesión del nervio. (KRAVITZ Y COLS., 2007)

Los imanes fueron utilizados en el área de ortodoncia en 1980 con el fin de generar movimientos de intrusión ya que éstos se atraen y generan la magnitud de fuerza necesaria para mover los dientes, la desventaja presente era el tamaño de los mismos, en los últimos años los tamaños de los imanes han reducido y han despertado gran interés.

Para poder utilizar imanes en boca hay que mantenerlos en cajas cerradas para así prevenir la corrosión y eliminar la posibilidad de citotoxicidad. La desventaja es que siguen siendo bastante voluminosos y la fuerza sigue la ley del cuadrado inverso, disminuyendo en función del cuadrado de la distancia entre los imanes. La disminución o aumento de fuerza con el movimiento de los dientes puede producir problemas si los imanes están muy juntos al comenzar. (PROFFIT, 2005)

Mediante un estudio, se observó tomando en cuenta imágenes de TC de 20 pacientes para determinar el lugar y el espacio disponible para mini implantes tanto en arcada superior como inferior.

Como resultado se obtuvo que el maxilar superior tiene la característica de que entre mas anterior y apical sea el sitio a colocar el mini implante, mas seguro se convierte. En vestibular, en espacio inter radicular entre el lateral y canino cuenta con un espacio de 3-9mm y entre incisivos centrales 6mm. (PACITRA Y COLS., 2006)

Los mini implantes se les puede dar diferentes torques o angulaciones en su colocación, se realizo un estudio en el cual se tomo como muestra 12 perros, a los cuales se les colocaron dos diferentes tipos de mini implantes. Con tratamiento en superficie SLA y otros tenían las superficies mecanizadas sin recubrimiento, se les aplicaron momentos de 150 gr.

Se demostró que los mini implantes SLA tenían menor torque en el momento de la inserción y se complicaban un poco mas al momento de retirarlos lo que no da una osteointegración del mini implante. (Kim y Cols.; 2009).

Los movimientos en procedimientos dentales son con un control de inflamación debido a que los dientes con defectos periodontales con frecuencia modifica la morfología gingival y ósea.

Los lineamientos a seguir son instrucción en control de placa dentobacteriana , remoción de depósitos subgingivales y supragingivales, control de lesión inflamatoria mediante raspado de la pared del tejido blando en caso de ser necesarios, corrección de restauraciones desadaptadas para el control local de los factores etiológicos como caries e impactación de alimento, cirugía de resección de la raíz y endodoncia en caso de ser necesario. (MARKS Y COLS., 1973)

Los pacientes adultos con tejido periodontal reducido pero sano no están en un riesgo mayor de sufrir daño periodontal que aquellos adultos con tejido periodontal normal o adolescentes ya que estos ya desarrollaron una correcta técnica de cepillado dental. (BOYD Y COLS., 1989).

El movimiento dental ortod3ntico no resulta en da1o del periodonto marginal proporcionando, manteniendo un buen control de placa. (ARTUN Y COLS., 1988)

- Marco de Referencia

3. MARCO DE REFERENCIA

La intrusión del segmento anterior en ortodoncia es una corrección a un problema que puede ser de origen esquelético vertical, así como la inclinación axial de los incisivos, como medio de tratamiento podemos intruir o bien extruir incisivos o ambas; siempre tomando en cuenta el cuidado de mantener o en su defecto corregir la línea media. Los mini implantes son empleados como un método de anclaje estable donde no es necesaria la cooperación del paciente.

Se realizó un estudio clínico que se hizo para comprobar la reabsorción radicular en la cual los pacientes eran biprotusivos, con altura facial inferior elevada, se indico extracción de los cuatro primeros premolares, seguido por cuatro mini implantes, uno en cada cuadrante.

Se retrató 12mm en arcada superior y 5mm en arcada inferior por mas de 20 meses. Al hacer esto la mandíbula rota hacia delante hacia arriba, lo cual provoca una reducción de el tercio inferior.

Se obtuvo hueso irregular en vestibular de incisivos superiores, por lo que se les deposito hueso en fosa incisiva, junto con una alveolo plastia. (MIMURA Y COLS., 2011)

Cuando el paciente tiene sonrisa gingival clase II división I y se desea intruir incisivos, en el tratamiento se puede incluir mini implantes con placas de intrusión en forma de arnés, la cuales instruirían los incisivos al mismo tiempo. Esto ayudaría a que la mandíbula antero rote y cambie su posición. Se hizo un estudio en el cual se tomaron como muestra 26 pacientes en los cuales se les aplico el tratamiento y se obtuvo como resultado que la mandíbula cambiaba de posición ligeramente mientras que en maxilar se lograba la intrusión de incisivos de manera notable. (ORTON Y COLS., 1992)

Mediante un estudio en once pacientes con el objetivo de comprobar que tan factible es intruir el segmento anterior con mini implantes, los cuales cumplieron con una mordida profunda de al menos 4mm, sonrisa gingival excesiva y una dimensión vertical dentro de la norma de GoGnSN de 32 ± 6 . La alineación de los cuatro incisivos superiores fue realizada con arcos de níquel titanio (NiTi) 0.016 y 0.016 x 0.016. al termino de la nivelación se colocó un arco de acero inoxidable 0.016 x 0.022 en el mismo segmento del maxilar superior con pequeños ganchos en los extremos distales.

Se colocó anestesia local para la colocación de dos mini implantes en distal de laterales superiores en la unión mucogingival, los cuales fueron utilizados para ejercer fuerza una semana después de la colocación, mediante resortes cerrados de NiTi y una fuerza de 80gr, a los cuales se les dio cita 4 semanas después para su valoración.

Gracias a la ayuda de el trazado cefalométricos así como toma de radiografías periapicales se observo la reabsorción radicular. Durante el procedimiento de los 22 mini implantes se tuvieron que retirar dos, uno por su acercamiento con la raíz del central y se realizo una recolocación y el segundo por infección posoperatoria.

La intrusión fue efectuada en un periodo de 4.55 ± 2.64 meses, la tasa media de intrusión fue de 0.42mm por mes. En las medidas cefalométricas se mostraron cambios significativos de SNA y SNB sin embargo todas las mediciones verticales se mantuvieron sin cambio. Las radiografías periapicales mostraron reabsorción radicular de un solo central.

Uno de los lugares en donde es opcional para la colocación de el mini implante es por debajo de la espina nasal anterior, apoyándonos con la utilización de un arco segmentado para unir los cuatro incisivos con los molares.

Con el fin de comprobar lo antes mencionado, se realizó una investigación en el cual se tomó como muestra un grupo de quince pacientes de alrededor de veintiún años de edad con sobre mordida vertical de por lo menos cuatro milímetros y se usó arco seccional. Como resultado se logró 2.8mm de intrusión de incisivos sin extrusión de molares. Esto sin efectos secundarios adversos en el segmento anterior. (MITTAL Y COLS., 2009)

Se comprueba la intrusión de los incisivos con mini implantes o bien mediante la realización con utilización de un arco utility, para lograr ver las diferencias se seleccionó a un grupo de 10 hombres y 14 mujeres pacientes con sobre mordida de por lo menos 4mm, los cuales fueron divididos en dos grupos, el primero de 3 hombres y 10 mujeres con edad de $20,90 \pm 7,12$ años, mismos que fueron tratados con la técnica de intrusión con ayuda de mini implantes.

El segundo grupo de 10 hombres y 7 hombres y 4 mujeres con edad de $15,25 \pm 3,93$ años los cuales fueron tratados con los arcos utility. Se tomaron radiografías, así como medidas cefalométricas antes y después de la intrusión, la cual duró para el primer grupo 6.61 ± 2.95 y para el Segundo grupo $6.61 \pm 2,46$.

En cuanto a medidas cefalométricas el primer grupo obtuvo un $0,79 \pm 1,4$ mm. En relación con pterigoideo vertical y $3.85^\circ \pm 2,4^\circ$ con respecto al plano palatino. En el grupo 2, los incisivos mostraron $3,91 \pm 0,7$ mm de la saliente en relación con pterigoideo vertical y $13,55^\circ \pm 2,4^\circ$ con respecto al plano palatino.

Se observó que los incisivos lograban ser intruidos en los dos grupos pero en el Segundo grupo que fue tratado con arco utility se lograba provocando extrusión de las molares superiores lo cual nos confirma que a diferencia de el arco utility, los mini implantes nos dan como ventaja una verdadera y absoluta intrusión. (POLAT-ÖZSOY Y COLS., 2009)

Las fuerzas mal aplicadas sobre los dientes pueden ocasionar reabsorción radicular, también están relacionadas con la duración que se le aplique la fuerza. Para comprobarlo se hizo un estudio en el que se obtuvo como muestra un grupo de cincuenta pacientes adultos con protrusión maxilar.

Se crearon dos grupos, el primero que fue de treinta pacientes que fueron tratados con mini implantes y extracción de premolares superiores y el segundo grupo que fue tratado solamente con extracciones, se les tomó radiografías periapicales en incisivos superiores, así como también se

tomaron radiografías laterales de cráneo y se hicieron mediciones cefalométricas.

Como resultado se obtuvo una que el primer grupo tuvo una reabsorción de 13.4% y en el segundo grupo 14.4% y como conclusión se obtuvo que la reabsorción radicular se debe a el tiempo de duración de un tratamiento. El uso de mini implantes puede modificar nuestro tiempo de tratamiento. (LIOU Y COLS., 2010)

Se realizó un estudio en 20 pacientes clase II a los que se les colocó mini implantes para intruir con una fuerza de 50g, la línea de acción de la fuerza fue de 2 mm distal al centro de la resistencia y la fuerza de retroceso fue de 20 g, a la derecha y a la izquierda, en posterior se unieron por una barra palatina.

A los pacientes se le tomaron radiografías y medidas cefalométricas antes del tratamiento y seis meses después del tratamiento.

Como resultados se obtuvo que los incisivos centrales superiores tuvieron una retracción y una intrusión de -4.20 / - 2.12 mm y 3.10/ 0.54 mm. la inclinación axial del plano superior del incisivo cambió 123.21 grados / - 4.26 grados a 116.00 grados / - 3.96 grados. (LIOU Y COLS., 2010)

- Objetivos

4. Objetivos

Para contra restar la hipótesis planteada, se evaluaron los siguientes objetivos

4.1 Objetivos Generales

Determinar la intrusión de los incisivos superiores, extrusión de molares superiores para la corrección de sobre mordida vertical.

4.2 Objetivos Específicos

1. Evaluar radiográficamente la intrusión de incisivos superiores
 - a. Exposición de incisivo con respecto al labio superior.
Tomando la distancia milimétrica entre el borde del labio superior (Stomion) al borde incisal de incisivos centrales superiores.
 - b. Pro inclinación de incisivo superior.
Ángulo formado por la intercepción del plano palatino (que es formado por una línea recta que va de la espina nasal anterior a la espina nasal posterior) con el eje del incisivo superior (línea formada por dos puntos, el borde incisal del incisivo superior y su ápice radicular). Estos dos planos se interceptan formando un ángulo que en su norma según el Dr. Steiner debe medir 70 grados, al disminuir éste ángulo se demuestra una proinclinación de los incisivos.
 - c. Distancia milimétrica del plano palatal (formado por la unión de espina nasal anterior con espina nasal posterior) al borde incisal de incisivos centrales superiores.
2. Cuantificar la extrusión de molar superior
 - a. Distancia milimétrica del plano palatal (formado por la unión de espina nasal anterior con espina nasal posterior) a la cúspide mesio vestibular del primer molar superior.
1. Evaluar Clínicamente y registro fotográfico de exposición de incisivos antes y después del tratamiento.

a. Se tomó como medida la distancia en reposo del borde del labio superior y el borde del incisivo superior, solamente un observador realizó mediciones (D.E.). Registros fotográficos se realizaron al inicio y fin del tratamiento.

- Hipótesis

5. Hipótesis

Al corregir la sobre mordida vertical en pacientes mayores de 16 años del posgrado de ortodoncia de la Universidad Autónoma de Nuevo León se intruyen los incisivos superiores sin causar extrusión de molares superiores.

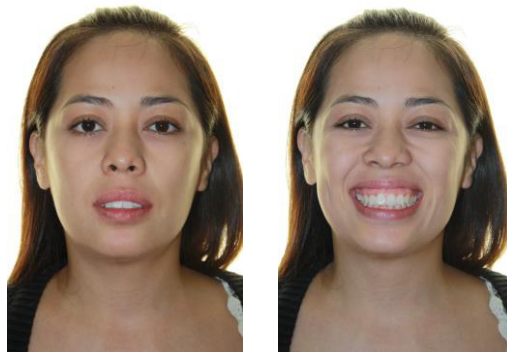- Material y Método

6. MATERIAL Y METODOS

6.1 Población de Estudio

6.1.1 Grupo Experimental

Pacientes sin crecimiento mayores de 16 años que presenten sonrisa gingival a causa de una sobre mordida excesiva por extrusión de incisivos superiores y acudieron al Posgrado de Ortodoncia de la Facultad de Odontología de la UANL en el año 2010 al 2013.



6.1.2 Tamaño de Muestra:

$$n = \frac{T^2 S^2}{E^2}$$

$$* \quad n_0 = \frac{(1.96)^2 (1.73)^2}{(.01)^2} = \frac{(3.84) (2.98)}{(.001)} = 8 \text{ pacientes}$$

Con 96% de confiabilidad.

6.1.3 Criterios de Inclusión

1. Pacientes sin crecimiento.
2. Con sobre mordida vertical mayor de 2mm.

6.1.4 Criterios de Exclusión

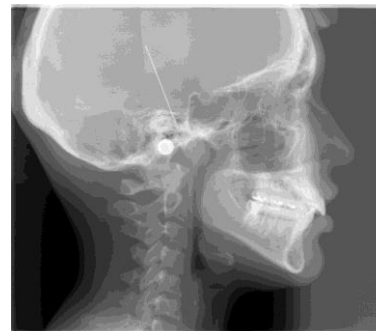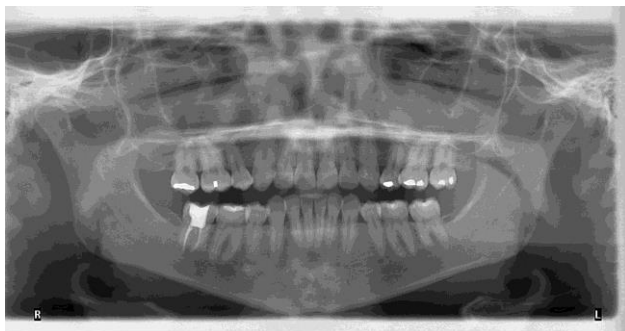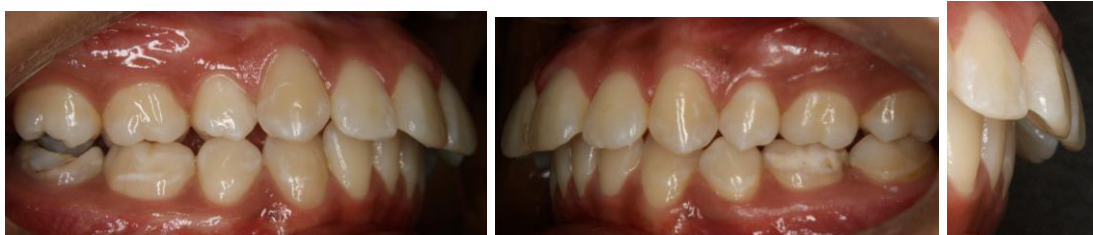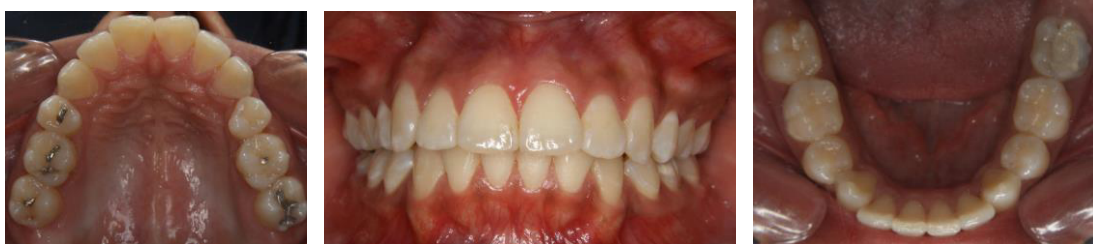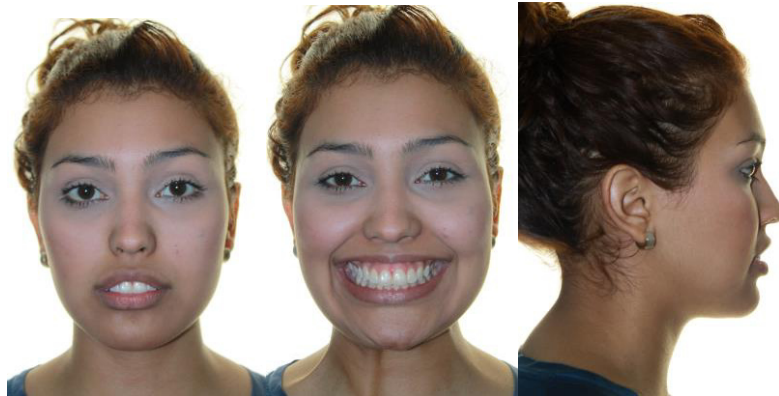
1. Pacientes que no presenten buena higiene dental.
2. Pacientes que no acudan periódicamente a su cita.

6.1.5 Criterios de Eliminación

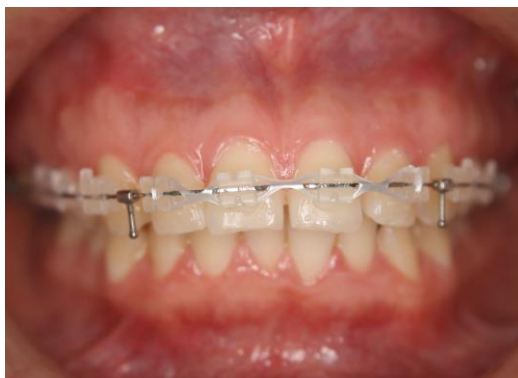1. Pacientes que dejen de acudir a consulta.

6.1.6 Método

En el Posgrado de Ortodoncia se evaluaron los pacientes mediante historia clínica, examen bucal, radiografías lateral de cráneo, panorámica y fotografías extra e intra orales para establecer si el paciente presenta exceso vertical maxilar.



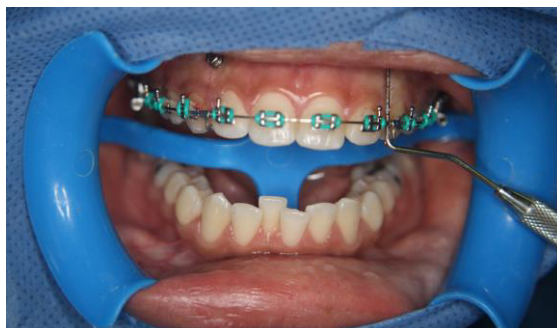
Se colocó aparatología ortodóntica fija Alexander .018 en arcada superior, se alineo y nivelo con arcos de NiTi 0.014, 0.016, 0.018, 0.016x0.016, 0.016x0.022, posterior a ello se fabricó un arco de 0.016x0.022 de acero inoxidable en donde se colocaron ganchos quirúrgicos invertidos entre lateral y canino tanto derecho como izquierdo.



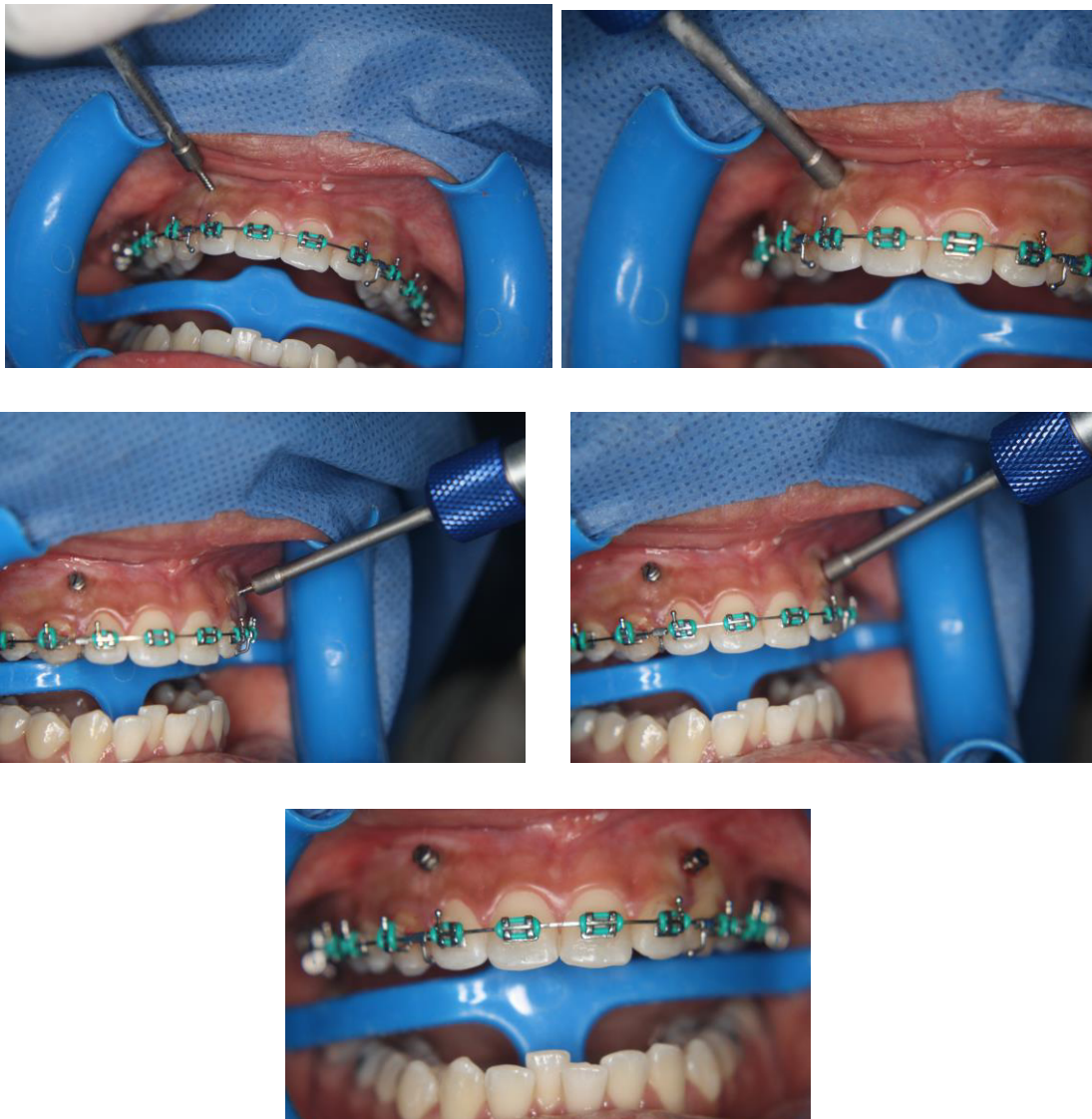
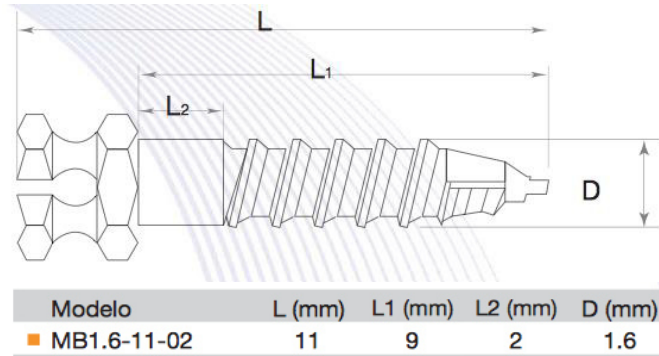
Se comprobó mediante radiografía panorámica que hubiera suficiente espacio inter radicular entre lateral y canino para la colocación de los mini implantes sin afectar raíces.

Se infiltró 0.5 ml anestesia local (lidocaína al 2% con epinefrina al 1:100,000) con aguja corta calibre 30 en fondo de vestíbulo de la región lateral canino.

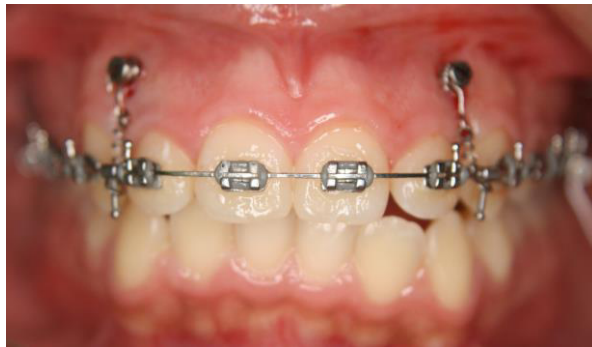
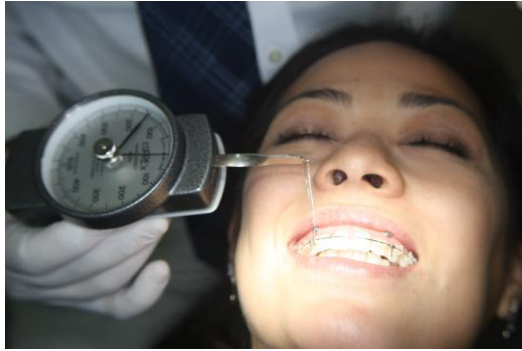Con una sonda periodontal se marco en la mucosa el espacio inter radicular y en la unión de encía insertada con no insertada, se atornilló en forma perpendicular a la superficie el mini implante (sin perforación previa) hasta que sólo sobre salga de la mucosa la cabeza del mini implante.



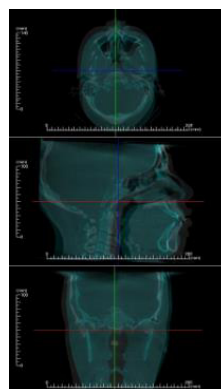
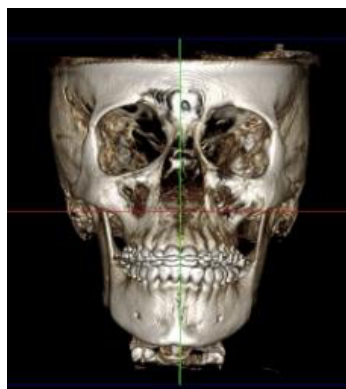
Los mini implantes colocados tuvieron una longitud de 9mm, sumando su cabeza de 2mm, llegando a una longitud final de 11mm y un grosor de 1.6mm.



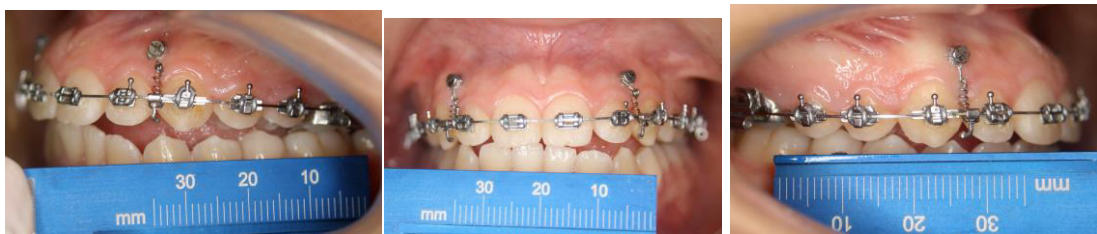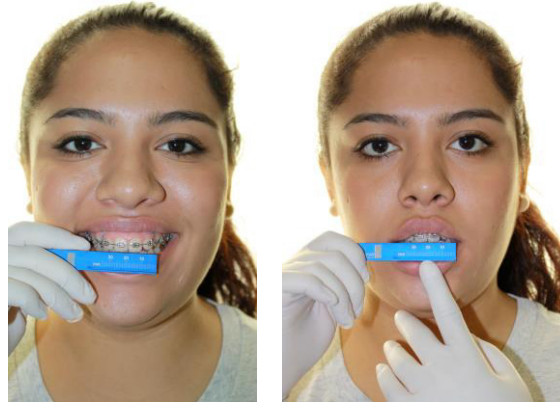Inmediato a la colocación de los mini implantes se cargaron con un resorte de NiTi de 150 gramos de fuerza por lado, fijándolos con ligadura metálica 012 en su extremo superior a la cabeza del mini implante y en su extremo inferior insertándolos al gancho quirúrgico invertido.



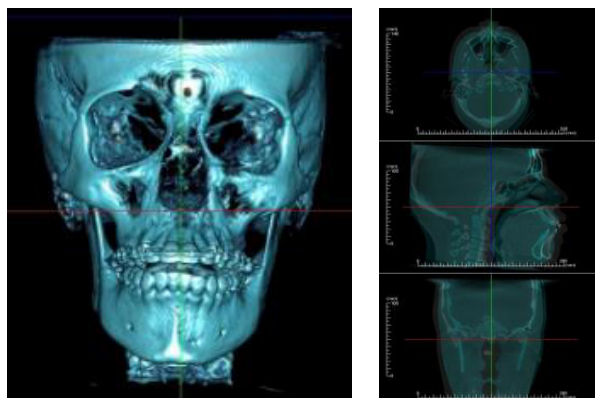
Se tomaron radiografías computarizadas de cono inmediatas a la colocación de los mini implantes y al término de la intrusión, solo para visualización grafica del movimiento por súper posición de imágenes inicial y final.



Los resortes estuvieron activos durante cinco meses, citando al paciente mensual mente para registros fotográficos y mediciones clínicas de la distancia de el labio en reposo al borde incisal



Al quinto mes se retiraron los resortes de NiTi y en su lugar se colocó ligadura metálica para ferulizar el arco a los mini implantes por los siguientes cuatro meses y de esta forma asegurarnos mantener la intrusión obtenida. Registros fotográficos intraorales y extraorales (labios en reposo y en sonrisa), radiografía lateral de cráneo y panorámica fueron tomados, así como radiografía computarizada de cono.



Cada paciente firmo su carta de consentimiento informado al inicio de su tratamiento.



UNIVERSIDAD AUTÓNOMA DE NUEVO LEÓN
FACULTAD DE ODONTOLOGÍA
POSGRADO DE ORTODONCIA

Monterrey, N.L.; a _____

Consentimiento informado

Yo _____ hago constar que estoy informado y de acuerdo que participe mi hijo(a) _____ en un estudio el Posgrado de Ortodoncia donde se procederá de acuerdo a sus necesidades específicas.

Descripción del Proyecto: Este proyecto de investigación tiene como objetivo analizar a detalle una nueva alternativa de ortodoncia para la reducción de exposición encía anterior, mediante la alineación y nivelación e intrusión de los dientes anteriores superiores mediante mini implantes.

Los beneficios de este tratamiento nos permiten una correcta oclusión para una función estable, estéticamente nos ayuda a lograr una sonrisa armónica ya que se eliminar la mayor exposición de encía presente como sea posible.

Estudios Radiológicos: Para el monitoreo detallado de cada paciente durante el proyecto, se tomarán radiografías lateral y panorámica cada 3 meses hasta finalizar el movimiento deseado. Las radiografías incluidas SIN COSTO adicional en el tratamiento son las laterales de cráneo y panorámicas.

Posibles Complicaciones: Es posible que el mini-implante falle por mala higiene, inflamación, o rechazo del cuerpo. Es probable que durante la colocación o uso del mini-implante este se infecte y se darán instrucciones acorde a la situación. En dado caso que se presente una complicación severa en la zona del implante, se tendrá que referir al especialista correspondiente para su tratamiento. Una vez resuelta la complicación, en el caso que se perdió el implante, se colocara uno nuevo (sin costo adicional) para continuar con el tratamiento. Estoy enterado(a) que para lograr el éxito del tratamiento se requerirá una asistencia mensual constante y un cuidado minucioso de la aparatología con una excelente higiene dental y de la zona del implante.

El movimiento de intrusión puede generar reabsorción radicular durante un tratamiento, estoy consiente y de acuerdo en asumir el riesgo.

Compensación por Complicaciones: Es importante estar enterado que no habrá ninguna compensación económica por alguna complicación que resulte de los procedimientos antes mencionados. El Posgrado de Ortodoncia de la UANL le facilitara una referencia con el especialista adecuado y el costo del tratamiento adicional es por cuenta del paciente.

Abandono del Proyecto: Es importante que usted y el paciente sepan que es libre de elegir desertar del proyecto en cualquier momento durante su tratamiento sin consecuencias negativas para el paciente. En dado caso, se le asignara la continuación de su tratamiento con un residente e instructor dentro del Posgrado de Ortodoncia de la UANL.

Uso de las Fotografías y Radiografías: Estoy debidamente consciente y de acuerdo que los registros, fotografías faciales y dentales, las radiografías y otros medios de diagnostico obtenidos en cada cita serán utilizados para los fines que convengan a los maestros y estudiantes del

Posgrado de Ortodoncia de la UANL. Mi aceptación para que mi hijo(a) pueda participar en el proyecto incluye su autorización para la utilización de estos estudios en medios impresos como revistas del área odontológica y conferencias científicas.

He comprendido las explicaciones que se me han facilitado en un lenguaje claro y sencillo, que me ha permitido realizar todas las observaciones y me ha aclarado todas las dudas que le he planteado.

Nombre y firma del Padre o Tutor

Fecha

Nombre y firma del Paciente

Fecha

Nombre y Firma del Residente Firma de quien explico el Consentimiento

Firma del Coordinador del Proyecto Fecha

● Resultados

7. Resultados

Los datos obtenidos fueron obtenidos mediante la toma de medidas clínicas, así como la medición radiográfica inicial y final de cada paciente.

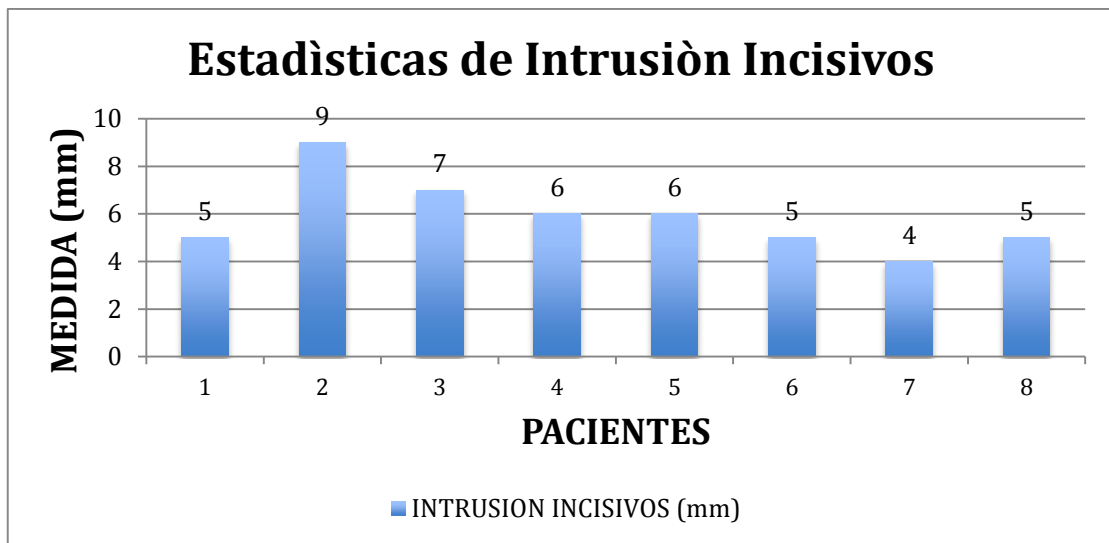
Como se constituyó en la muestra se seleccionaron ocho pacientes que no estuvieran en crecimiento, los cuales tuvieron crecimiento excesivo del maxilar superior.

Se intruyó el sector anterior con la ayuda de mini implantes y se evaluó la intrusión de incisivos, proinclinación de los mismos y su efecto secundario en primeros molares.

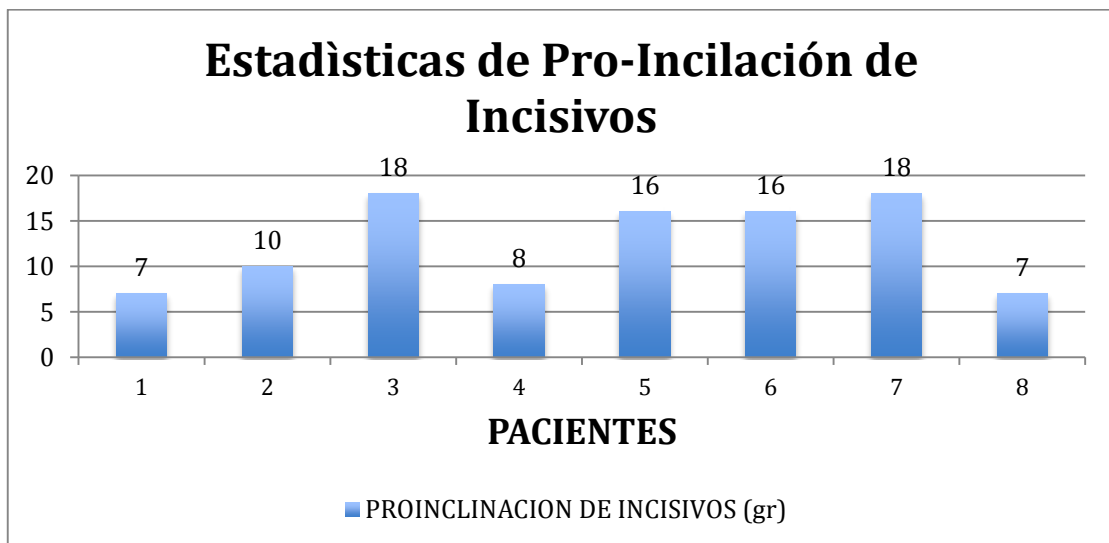
Tabla de Resultados

NUMERO DE PACIENTE.	INTRUSION INCISIVOS (mm)	PROINCLINACION DE INCISIOS (gr)	INTRUSION MOLARES (mm)
1	5	7	0
2	9	10	4
3	7	18	0
4	6	8	0
5	6	16	0
6	5	16	0
7	4	18	0
8	5	7	0
N=	8	8	8
Media =	5.875	12.500	1.333
Desviación Est. =	1.616	4.873	2.828

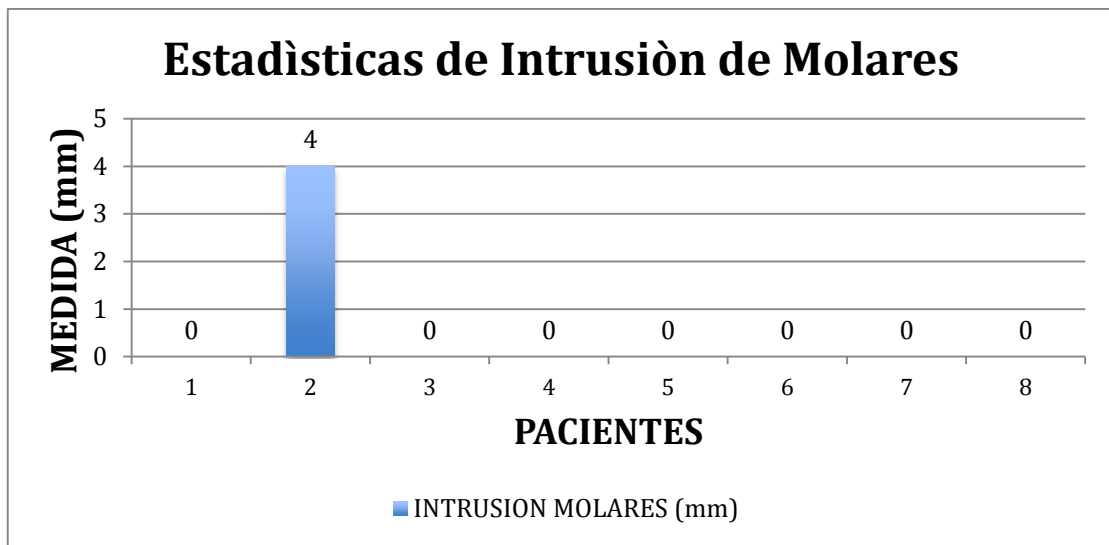
En la grafica 1 se evalúa la intrusión de los incisivos superiores .



En la grafica 2 se evalúa la pro-inclinación de los incisivos superiores .



En la grafica 3 se evalúa la intrusión de molares.



8. RESULTADOS

PX 1. MEDIDAS RX.	INICIAL	FINAL
Sts - Is (mm)	6mm	1mm
ENP ENA- Is	65	58
ENP ENA 1ms (mm)	24mm	24mm
ENP ENA Is (mm)	31mm	29mm
MEDIDAS CLINICAS		
Stm Is Reposo (mm)	6mm	1mm

NOTA: No hubo movimiento de intrusión ni extrusión en el primer molar superior, 5mm de intrusión el incisivo superior y una proinclinación de 7gr.

PX 2. MEDIDAS RX.	INICIAL	FINAL
Sts - Is (mm)	7mm	2mm
ENP ENA- Is	72	52
ENP ENA 1ms (mm)	29mm	25mm
ENP ENA Is (mm)	35mm	26mm
MEDIDAS CLINICAS		
Stm Is Reposo (mm)	7mm	2mm

NOTA: Se intuyó 4mm el primer molar superior, 9mm el incisivo superior y una proinclinación de 10gr.

PX 3. MEDIDAS RX.	INICIAL	FINAL
Sts - Is (mm)	6mm	1mm
ENP ENA- Is	64	46
ENP ENA 1ms (mm)	23mm	23mm
ENP ENA Is (mm)	28mm	21mm
MEDIDAS CLINICAS		
Stm Is Reposo (mm)	6mm	1mm

NOTA: No hubo movimiento de intrusión ni extrusión en el primer molar superior, 7mm de intrusión en incisivo superior, y una proinclinación de 18gr.

PX 4. MEDIDAS RX.	INICIAL	FINAL
Sts - Is (mm)	5mm	2mm
ENP ENA- Is	64	56
ENP ENA 1ms (mm)	24mm	24mm
ENP ENA Is (mm)	32mm	27mm
MEDIDAS CLINICAS		
Stm Is Reposo (mm)	5mm	2mm

NOTA: No hubo movimiento de intrusión ni extrusión en el primer molar superior, 6mm de intrusión en incisivo superior, y una proinclinación de 8gr.

PX 5. MEDIDAS RX.	INICIAL	FINAL
Sts - Is (mm)	6mm	4mm
ENP ENA- Is	63	47
ENP ENA 1ms (mm)	23mm	23mm
ENP ENA Is (mm)	30mm	24mm
MEDIDAS CLINICAS		
Stm Is Reposo (mm)	6mm	4mm

NOTA: No hubo movimiento de intrusión ni extrusión en el primer molar superior, 6mm de intrusión en incisivo superior, y una proinclinación de 16gr.

PX 6. MEDIDAS RX.	INICIAL	FINAL
Sts - Is (mm)	7mm	5mm
ENP ENA- Is	68	54
ENP ENA 1ms (mm)	21mm	21mm
ENP ENA Is (mm)	29mm	24mm
MEDIDAS CLINICAS		
Stm Is Reposo (mm)	7mm	5mm

NOTA: No hubo movimiento de intrusión ni extrusión en el primer molar superior, 5mm de intrusión en incisivo superior, y una proinclinación de 16gr.

PX 7. MEDIDAS RX.	INICIAL	FINAL
Sts - Is (mm)	4mm	0mm
ENP ENA- Is	62	44
ENP ENA 1ms (mm)	22mm	22mm
ENP ENA Is (mm)	30mm	26mm
MEDIDAS CLINICAS		
Stm Is Reposo (mm)	4mm	0mm

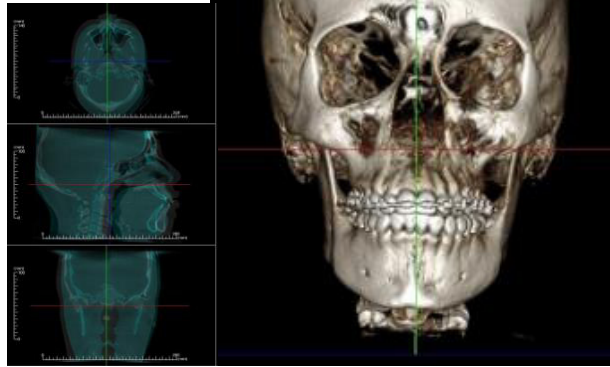
NOTA: No hubo movimiento de intrusión ni extrusión en el primer molar superior, 4mm de intrusión en incisivo superior, y una proinclinación de 18gr.

PX 8. MEDIDAS RX.	INICIAL	FINAL
Sts - Is (mm)	8mm	3mm
ENP ENA- Is	65	58
ENP ENA 1ms (mm)		
ENP ENA Is (mm)	31mm	26mm
MEDIDAS CLINICAS		
Stm Is Reposo (mm)	8mm	3mm

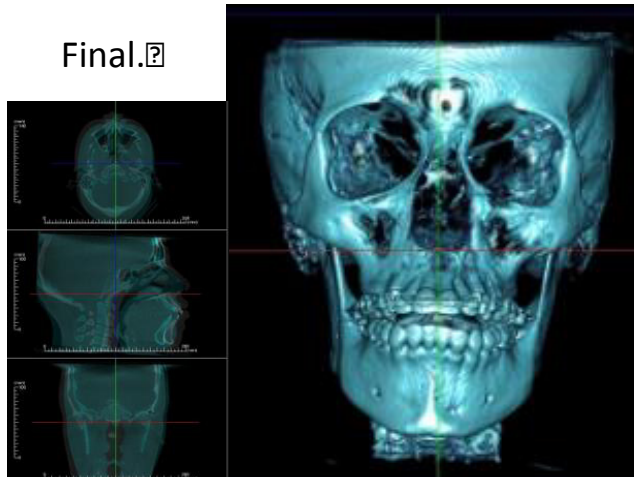
NOTA: No hubo movimiento de intrusión ni extrusión en el primer molar superior, 5mm de intrusión en incisivo superior, y una proinclinación de 7gr.

DEMOSTRACION COMPARATIVA DE RADIOGRAFIA COMPUTALIZADA CON OBJETIVO DE VISUALIZACIÓN

Inicial. [?]



Final. [?]



● Discusión

8. DISCUSIÓN

Al revisar los diferentes estudios en donde se realizan tratamientos de intrusión anterior con la ayuda de mini implantes para la corrección de sonrisa gingival, observamos diferentes biomecánicas, por lo tanto se analizó cada una de éstas para ver todos los efectos secundarios y evaluar cual es la mejor técnica en donde al intruir el segmento anterior, no causar efecto de extrusión en molares.

Intrusión de Incisivos con Mini Implantes y Arco Utility

Se realiza un estudio comparativo sobre intrusión de los incisivos con mini implantes y arco utility, para lograr ver las diferencias se selecciono a un grupo de 10 hombres y 14 mujeres pacientes con sobre mordida de por lo menos 4mm, los cuales fueron divididos en dos grupos, el primero de 3 hombres y 10 mujeres con edad de $20,90 \pm 7,12$ años, mismos que fueron tratados con la técnica de intrusión con ayuda de mini implantes.

En cuanto a medidas cefalometricas el primer grupo obtuvo un $0,79 \pm 1,4$ mm. En relación con pterigoideo vertical y $3,85^\circ \pm 2,4^\circ$ con respecto al plano palatino. En el grupo 2, los incisivos mostraron $3,91 \pm 0,7$ mm de la saliente en relación con pterigoideo vertical y $13,55^\circ \pm 2,4^\circ$ con respecto al plano palatino.

Se observó que los incisivos lograban ser intruidos en los dos grupos pero en el Segundo grupo que fue tratado con arco utility se lograba provocando extrusión de las molares superiores lo cual nos confirma que a diferencia de el arco utility, los mini implantes nos dan como ventaja una verdadera y absoluta intrusión. (POLAT-ÖZSOY Y COLS., 2009)

Descartamos la opción de emplear un arco utility por su efecto de extrusión en molares. Las medidas cefalométricas en éste estudio nos permiten una fácil comparativa al inicio y termino del tratamiento, lo cual tomamos para nuestro estudio.

Anclaje entre Lateral y Canino para Intrusión con Mini Implantes.

Mediante un estudio en once pacientes con el objetivo de comprobar que tan factible es intruir el segmento anterior con mini implantes, los cuales cumplieron con una mordida profunda de al menos 4mm, sonrisa gingival excesiva y una dimensión vertical dentro de la norma de GoGnSN de 32 ± 6 . La alineación de los cuatro incisivos superiores fue realizada con arcos de níquel titanio (NiTi) 0.016 y 0.016 x 0.016. al termino de la nivelación se colocó un arco de acero inoxidable 0.016 x 0.022 en el mismo segmento del maxilar superior con pequeños ganchos en los extremos distales.

Se colocó anestesia local para la colocación de dos mini implantes en distal de laterales superiores en la unión mucogingival, los cuales fueron utilizados para ejercer fuerza una semana después de la colocación, mediante resortes cerrados de NiTi y una fuerza de 80gr, a los cuales se les dio cita 4 semanas después para su valoración.

Gracias a la ayuda de el trazado cefalométricos así como toma de radiografías periapicales se observo la reabsorción radicular. Durante el procedimiento de los 22 mini implantes se tuvieron que retirar dos, uno por su acercamiento con la raíz del central y se realizo una recolocación y el segundo por infección posoperatoria.

La intrusión fue efectuada en un periodo de 4.55 ± 2.64 meses, la tasa media de intrusión fue de 0.42mm por mes. En las medidas cefalométricas se mostro cambios significativos de SNA y SNB sin embargo todas las mediciones verticales se mantuvieron sin cambio. Las radiografías periapicales mostraron reabsorción radicular de un solo central.

La colocación de los mini implantes entre lateral y canino de ésta técnica es la mas apropiada ya que hay suficiente espacio entre las raíces de lateral y canino y si hubieran colocado el mini implante a una buena distancia del arco, no hubieran tenido la necesidad de recolocar ningún mini implante, dato que tomamos en cuenta para la colocación de los mini implantes.

Anclaje de bajo de Espina Nasa Anterior para Intrusión con Mini Implantes.

Uno de los lugares en donde opcionales para la colocación de el mini implante es por debajo de la espina nasal anterior, apoyándonos con la utilización de un arco segmentado para unir los cuatro incisivos con los molares.

Con el fin de comprobar lo antes mencionado, se realizo una investigación en el cual se tomo como muestra un grupo de quince pacientes de alrededor de veintidós años de edad con sobre mordida vertical de por lo menos cuatro milímetros y se uso arco seccional. Como resultado se logro 2.8mm de intrusión de incisivos sin extrusión de molares. Esto sin efectos secundarios adversos en el segmento anterior. (MITTAL Y COLS., 2009).

Reabsorción Radicular

Las fuerzas mal aplicadas sobre los dientes pueden ocasionar reabsorción radicular, también están relacionadas con la duración que se le aplique la fuerza. Para comprobarlo se hizo un estudio en el que se obtuvo como muestra un grupo de cincuenta pacientes adultos con protrusión maxilar.

Se crearon dos grupos, el primero que fue de treinta pacientes que fueron tratados con mini implantes y extracción de premolares superiores y el segundo grupo que fue tratado solamente con extracciones, se les tomo radiografías periapicales en incisivos superiores, así como también se tomaron radiografías laterales de cráneo y se hicieron mediciones cefalométricas.

Como resultado de obtuvo una que el primer grupo tuvo una reabsorción de 13.4% y en el segundo grupo 14.4% y como conclusión que obtuvo que la reabsorción radicular se debe a el tiempo de duración de un

tratamiento. El uso de mini implantes puede modificar nuestro tiempo de tratamiento. (LIOU Y COLS., 2010)

La reabsorción radicular fue cuidada mediante radiografías de seguimiento durante el tratamiento y con la utilización de fuerzas no excesivas.

Se realizó un estudio clínico que se hizo para comprobar la reabsorción radicular en la cual los pacientes biprotusivos, con altura facial inferior elevada, se indicó extracción de los cuatro primeros premolares, seguido por cuatro mini implantes, uno en cada cuadrante.

Se retrajo 12mm en arcada superior y 5mm en arcada inferior. En superior se retrajo con un efecto intrusivo al mismo tiempo, por más de 20 meses. Al hacer esto la mandíbula rota hacia adelante hacia arriba, lo cual provoca una reducción de el tercio inferior.

Se obtuvo hueso irregular en vestibular de incisivos superiores, por lo que se les depositó hueso en fosa incisiva, junto con una alveolo plastia. (MIMURA Y COLS., 2011).

Esta mecánica es para pacientes biprotusivos con sobremordida, los pacientes con sobremordida que acudieron a consulta al posgrado para ser evaluados y entrar en este estudio no requerían extracción de primeros premolares.

Debajo de la espina nasal anterior es una zona estable para a colocación del mini implante, su defecto es la tendencia a invaginarse el mini implante por tejido blando.

- Conclusiones

9. Conclusiones

Al observar los resultados obtenidos y analizarlos, se formularon las siguientes conclusiones:

1. Se confirma la hipótesis de trabajo donde se observa la intrusión absoluta de incisivos superiores, en donde no hay extrusión de primeros molares superiores como efecto colateral del tratamiento, lo que nos lleva a una intrusión pura de incisivos superiores.
2. Los incisivos superiores se intruyeron de tal manera que con respecto al labio superior redujeron su exposición.
3. Como efecto secundario a la extrusión se produjo una pro inclinación de incisivos superiores.
4. Radiográficamente se muestra la no extrusión de molares superiores. Por lo cual la intrusión de incisivos con ayuda de mini implantes es un tratamiento favorable cuando se desea no obtener efectos secundarios en molares superiores.

• Referencias
Bibliográficas

10. REFERENCIAS BIBIOGRAFICAS

Artun J, Urbye KS.; 1988 **The effect of orthodontic treatment on periodontal bone support in patients with advanced loss of marginal periodontium.** Am J Orthod Dentofac Orthop; 93: 143-8.

Ayca Arman-Ozcirpici y Firdevs Veziroglu, 2011, **Minitornillos para la intrusión del incisivo superior.** Oxford Journals Medicina Revista Europea de Ortodoncia Volumen 31, Número 4 Pp. 412-416.

Boyd RL, Leggot PJ, Quinn RS, Eakle WS, Chambers D.; 1989. **Periodontal implications of orthodontic treatment in adults with reduced or normal periodontal tissues versus those of adolescents.** Am J Orthod Dentofac Orthop; 96: 191-9.

Eduardo Yugo Suzuki, Boonsiva Suzuki, 2008. **Placement and removal torque values of orthodontic miniscrew implants.** American Journal of Orthodontics & Dentofacial Orthopedics Volume 139, Issue 5, Pages 669-678.

Esequiel Eduardo Rodríguez Yáñez; Rogelio Casasa Araujo; Carlos Solis Morán; Fabiola Durán Zermeño.; 1997. **EL USO DE MINI-IMPLANTES COMO ANCLAJE ABSOLUTO.** http://www.ortodoncia.ws/publicaciones/2004/minimplantes_anclaje_absoluto.asp

Gainsforth BL, Higley Ib, 2007. **Anchorage possibilities in basal bone.** Am j orthod oral surg. mini implants orthodontics, versatile application for improving clinical. 1945;31:406-417.

Kim SH, Lee SJ, Cho IS, Kim SK, Kim TW. 2009. **Rotational resistance of surface-treated mini-implants.** Angle Orthod. Sep;79(5):899-907

Liou pm ej, Chang. 2010. **Apical root resorption in orthodontic patients with en-masse maxillary anterior retraction and intrusion with miniscrews.**

Mimura H. 2011 **Tratamiento de protusión bimaxilar grave con minitornillos de anclaje: tratamiento y complicaciones.** American Journal of Orthodontics & Dentofacial Orthopedics, Volume 139, Issue 4 , Pages 526-532.

Marie A. Cornelis,^a Nicole R. Scheffler,^b Hugo J. De Clerck,^c J. F. Camilla Tulloch,^d and Catherine Nyssen-Behetse Brussels, Belgium, and Chapel Hill, NC
Gainsforth BL, Higley Ib, 2007. **Anchorage possibilities in basal bone.** Am j orthod oral surg. mini implants orthodontics, versatile application for improving clinical. 1945;31:406-417.

Marks, MH., Corn, H, 1973. **Tooth movement in Periodontal therapy.** Goldman and Cohen. 5ta ed. Ed. Mosby

Nanda, Ravindra, Kuhlberg, Andrew, 1998. **Principios de biomecánica**.
Nanda, Ravindra, ed. Biomecánica en ortodoncia clínica. 1-20

Neal D. Kravitz, Budi Kusnoto, 2007. **Risks and complications of orthodontic miniscrews**. American Journal of Orthodontics & Dentofacial Orthopedics, Volume 131, Issue 4, Supplement , Pages S43-S51.

Ömür Polat-Özsoy, Ayça Arman-Özçirpıcı, Firdevs Veziroğlu, Alev Çetinşahin, 2009. **Comparison of the intrusive effects of miniscrews and utility arches**. American Journal of Orthodontics & Dentofacial Orthopedics, article S0889-5406(11)00045-X/fulltext

Orton hs, Slattery da, S., 1992. **The treatment of severe gummy class ii division 1 malocclusion using the maxillary intrusion splint**. American Journal of Orthodontics & Dentofacial Orthopedics, article. 14(3):216-23.

Pithon MM, dos Santos RL. 2010 **Fabrication of an adjustable mini-screw surgical guide**. American Journal of Orthodontics & Dentofacial Orthopedics, article.Jun;37(2):118-20.

Pmpavitra, Reddy Kumar Sateesh y Vijay Reddy, 2006. **Effective strategies for positioning and anchoring**. Article S0889-5406(06)01504-6.

Rekha mittal, Dr anand K Patil, Dr. Sanjay V ganeshkar, 2009. **Corrección de sobremordida vertical profunda con mini-implantes usando un diseño de aparato 2 x 4 en pacientes adultos**. The orthodontic cyberjournal.

Saurabh Chaturevedi, Prashanth Kamath, Venketesh MJ. 2004. **Mini implantes como anclaje absoluto**. Revista Latinoamericana de Ortodoncia y Odontopediatría, Depósito Legal Nº: pp200102CS997 - ISSN: 1317-5823 - RIF: J-31033493-5

William R. Proffit; 2005; **Ortodoncia contemporanea**

www.implantesdentalesmexico.com.mx/temas-relacionados/historia-de-la-implantologia.php

- Anexos



