



**"PROCEDIMIENTO QUIRURGICO PARA CORREGIR LA
ABERRACION QUE MUESTRA LA ENCIA AL SONREIR"**

**TESIS QUE EN OPCION AL GRADO DE
DOCTOR EN MEDICINA**


PRESENTA

M. C. HERNAN CHACON MARTINEZ

ORIGINARIO DE MONTERREY, NUEVO LEON

MONTERREY, NUEVO LEON

ENERO DE 1990



UANL

UNIVERSIDAD AUTÓNOMA DE NUEVO LEÓN


®

DIRECCIÓN GENERAL DE BIBLIOTECAS

TD
RK501
.C4
1990
c.1



1080125926



UANL

UNIVERSIDAD AUTÓNOMA DE NUEVO LEÓN

DIRECCIÓN GENERAL DE BIBLIOTECAS

®

UNIVERSIDAD AUTONOMA DE NUEVO LEON
FACULTAD DE MEDICINA

DIRECTOR DR. ALFREDO PIAEYRO LOPEZ

"PROCEDIMIENTO QUIRURGICO PARA CORREGIR LA ABERRACION QUE MUESTRA
LA ENCIA AL SONREIR"

TESIS QUE EN OPCION AL GRADO DE DOCTOR EN MEDICINA


PRESENTA

M.C. HERNAN CHACON MARTINEZ

Originario de Monterrey, Nuevo León

DIRECCIÓN GENERAL DE BIBLIOTECAS

Monterrey, NUEVO LEON Enero de 1990.



UANL


UNIVERSIDAD AUTÓNOMA DE NUEVO LEÓN



DIRECCIÓN GENERAL DE BIBLIOTECAS



Aceptada por la H. Comisión Doctoral de la Facultad de Medicina de la Universidad Autónoma de Nuevo León e impresa con la autorización de la propia Comisión el 30 de Enero de 1990.



Presidente

B. Amador de Arceola

Secretario

[Handwritten signature]

Primer Vocal

[Handwritten signature]

Segundo Vocal

[Handwritten signature]

Tercer Vocal

José Zahand


JUANIL
UNIVERSIDAD AUTÓNOMA DE NUEVO LEÓN
DIRECCIÓN GENERAL DE BIBLIOTECAS



UNIVERSIDAD AUTÓNOMA DE NUEVO LEÓN
FACULTAD DE MEDICINA

DIRECTOR DR. ALFREDO FINEYRO LOPEZ

"PROCEDIMIENTO QUIRURGICO PARA CORREGIR LA ABERRACION QUE MUESTRA
LA ENCIA AL SONREIR"



TESIS QUE EN OPCION AL GRADO DE DOCTOR EN MEDICINA

PRESENTA

UANL

UNIVERSIDAD AUTÓNOMA DE NUEVO LEÓN

M.C. HERNAN CHACON MARTINEZ

®

DIRECCIÓN GENERAL DE BIBLIOTECAS

Originario de Monterrey, Nuevo León

Asesor Dr. med. Guadalupe Arredondo de Arreola

Co Asesor Dr. med. Angel Oscar Ulloa Gregori

Monterrey, Nuevo León, Enero de 1990.

INDICE

Página

Introducción.....2

Planteamiento.....6

Hipótesis.....7

Material y Métodos.....7

Resultados.....21

Discusión.....24

Conclusiones.....28

Referencias Bibliográficas.....29

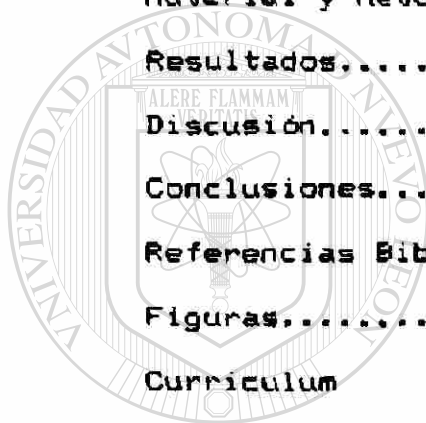
Figuras.....31

Curriculum

Agradecimientos

UNIVERSIDAD AUTÓNOMA DE NUEVO LEÓN

DIRECCIÓN GENERAL DE BIBLIOTECAS



UANL

PROCEDIMIENTO QUIRURGICO PARA CORREGIR LA ABERRACION QUE MUESTRA LA ENCIA AL SONREIR

ANTECEDENTES

El ser humano es poseedor de una cara altamente expresiva. La ira, la tristeza, la alegría, son emociones que se manifiestan mediante la función armónica de la musculatura facial. La primera impresión que el ser humano causa en sus semejantes proviene de la cara cuya expresividad no es uniforme en los individuos y varía en grados de motilidad. En este conjunto, la boca y los labios desempeñan un papel muy importante.

UNIVERSIDAD AUTÓNOMA DE NUEVO LEÓN

Una de las expresiones más comunes en el sujeto es la sonrisa como muestra de gozo, alegría o satisfacción. Cuando ésta es armónica, el individuo eleva su labio superior no más arriba de la base de implantación de los dientes, proporcionándole un aspecto agradable.

Existen personas que al sonreír muestran la encía más arriba de la base de los dientes y esto les da un aspecto desagradable por lo que la persona evita el sonreír o bien se cubre la boca con algún objeto o con la mano. Esta situación impacta negativamente

al individuo alterando su espontaneidad, inhibiendo su alegría y suele acarrear complejos conductuales.

Revisando la literatura no se encontraron referencias en relación a la corrección específica de dicho problema hasta hace aproximadamente 15 años. Sin embargo, existen diferentes procedimientos quirúrgicos donde se tratan lesiones del labio superior de diversas etiologías, cuya secuela es la formación de un labio superior corto que se eleva exageradamente en la sonrisa. Todos estos procedimientos están dirigidos a corregir la patología existente, empleando técnicas laboriosas que dejan multitud de cicatrices y un nuevo problema a resolver por el aspecto de la cara del paciente.

DIRECCIÓN GENERAL DE BIBLIOTECAS


En la época del renacimiento se describieron algunas técnicas para corregir el labio superior corto, ocasionado por otros problemas (traumáticos, congénitos). En 1643 ya se menciona la sección del frenillo del labio superior y durante los siglos XVIII y XIX, se plantea la extracción de los dientes como posible solución (1). Todavía durante el siglo XIX se describen diversos métodos para corregir la patología existente que dejaba como secuela un labio corto (2). Ya en el presente siglo, se

utilizan técnicas reconstructivas que continúan dejando cicatrices visibles (2).

Hasta 1960 aproximadamente se prestó atención al labio superior corto como un defecto estético específico sin que hubiera otra patología de fondo, sugiriéndose para esta aberración la denominación de sonrisa de caballo o "gummy smile" de los ingleses (3). El método para corregirla descrito por Rubenstein y discutido por Litton y Fournier (3) consiste en una resección de la mucosa del labio en forma de elipse, aproximando y suturando los bordes. Los resultados fueron poco trascendentes en los siete pacientes tratados con este procedimiento y todos necesitaron una segunda operación consistente en miomectomía y una nueva resección en la mucosa gingival.

Kawamoto (4) propone una osteotomía de Lefort I del maxilar superior con lo que corrige el síndrome de cara larga y la sonrisa de caballo consecuente. Miskinyar (5) describe en 1983 un procedimiento quirúrgico que consiste en una incisión transversa en el fondo de saco gingivolabial que llega hasta el periostio y localizando al músculo elevador del labio superior lo secciona por abajo de su inserción ósea, evitando así la tracción

que ejerce el mismo sobre el labio superior; este procedimiento deja al músculo sin movimiento, cambiando además la expresión facial del paciente.



UANL

UNIVERSIDAD AUTÓNOMA DE NUEVO LEÓN



DIRECCIÓN GENERAL DE BIBLIOTECAS

PLANTEAMIENTO

Observando que algunas personas al sonreír, dejan descubiertos los dientes y muestran en forma exagerada la encía por encima del borde gingivodentario, se pensó en cómo corregir este defecto, conservando la expresión y motilidad del labio superior sin dejar secuelas cicatriciales visibles.

Los músculos del labio superior por ser cutáneos, tienen una sola inserción ósea y terminan en los tejidos blandos. El cortar el músculo hace bajar al labio superior pero lo deja sin movimiento; sin embargo si se libera de su inserción ósea, facilitándole la inserción más abajo en el plano óseo hará descender el labio y conservará su integridad y por lo tanto su función.

HIPOTESIS

Es posible liberar de su inserción ósea al músculo elevador común del labio superior y del ala de la nariz bilateralmente, sin cortarlo y liberar además el haz nasolabial y el fascículo incisivo del músculo semiorbicular superior, reorientarlos y plicarlos en la línea media bajo la espina nasal. De esta manera, el primero hará descender el labio y los segundos coadyuvarán a tal fin acumulando tejido bajo la espina nasal, impidiendo la elevación exagerada del mismo al sonreír.

MATERIAL Y METODOS

El presente trabajo es retrospectivo y prospectivo y se realizó en dos etapas:

1. Revisión anatómica de los músculos cutáneos que participan en los movimientos de la boca.
2. Aplicación en pacientes.

Revisión anatómica

Se realizaron disecciones en 3 cadáveres de individuos masculinos adultos, fijados en formol al 10%. Se efectuaron disecciones por planos del tercio medio de la cara, localizando las inserciones óseas y la trayectoria de los músculos que integran el labio superior. (6,7 y 8).

A los cadáveres se les practicó una incisión que se extendía desde el centro del labio superior, rodeando el orificio nasal, prolongándola en el centro del dorso de la nariz hasta la región frontal por arriba de las cejas. Se separó la piel y el tejido celular subcutáneo; se disecaron los músculos de la órbita y posteriormente por debajo del músculo suborbitario, se localizaron las inserciones del elevador común del labio superior y del ala de la nariz, del elevador propio del labio superior y en la parte externa de la órbita, a nivel del hueso malar las inserciones del músculo cigomático mayor y menor, siguiéndose el trayecto de estos músculos hasta su terminación en el labio. También se disecó el músculo semiorbicular superior hasta las

inserciones de sus haces nasocomisural e incisivo-comisural (8). Se traccionaron con pinzas para corroborar su participación en la elevación del labio superior (Fig. 1).

Los músculos que participan en la formación del labio inferior y del mentón se identificaron para completar la disección de la región. Terminando esto se suturó la piel del cadáver.

Aplicación en pacientes

La técnica propuesta debe emplearse en los pacientes que reúnan los siguientes requisitos:

1. Pacientes que al sonreír eleven el labio superior mostrando la encía por encima del borde gingivodental de la base de los incisivos.
2. El rango de edades puede considerarse desde el final de la adolescencia en adelante en ambos sexos.
3. Pacientes que solicitando cirugía estética facial, presenten además dicho problema.

Se excluyen:

1. Pacientes con focos sépticos en cavidad oral y nasal hasta eliminar la patología existente.
2. Pacientes con problemas orgánicos importantes no controlados (diabetes, hipertensión, cardiopatías, nefropatías, etc.).
3. Pacientes con problemas psiquiátricos.
4. Pacientes con traumatismos importantes en el labio superior, o con problemas congénitos, etc..
5. Pacientes con colagenopatías.
6. Pacientes con síndrome de Binder.
7. Pacientes con tratamientos inmunosupresores.

Instrumental quirúrgico y materiales:

El material quirúrgico necesario consta de:

- 2 ganchos o separadores de Senn.
- 1 mango de bisturí # 4 con hoja de bisturí # 15.
- 1 pinza de dientes de Adson Brown.
- 1 elevador de periostio de Joseph.
- 1 jeringa de 5 cm.
- 1 aguja # 22.
- 1 aguja # 25.

Lidocaína al 1% con epinefrina al 1 x 200,000.

Vicril 4 ceros.

Electrocauterio.

El procedimiento quirúrgico debe efectuarse en la sala de operaciones bajo anestesia local. Se infiltran 2 cc de lidocaina al 1% con epinefrina al 1 x 200,000 en cada lado de los fondos de saco gingivolabiales a nivel de las fosas mirtiformes y de la espina nasal anterior. Diez minutos más tarde se obtiene el efecto de la anestesia y se le pide al colaborador que eleve el labio superior con dos ganchos de Senn hasta exponer el fondo de saco. Con un bisturí con hoja # 15 se hace una incisión de 2 cm, transversal y perpendicular al hueso, se disecciona con tijera roma hasta exponer el periostio llevando esta separación hasta la base de inserción de los músculos próximos a la periórbita, teniendo cuidado de no lesionar el nervio suborbitario. Localizando los músculos elevadores del labio superior y del ala de la nariz, se aíslan. Se le pide al paciente que sonría para tener la seguridad de su identificación y se liberan dichos haces musculares de su inserción ósea, (Fig. 1 A) los cuales se insertarán espontáneamente más abajo en el mismo trayecto.

Se procede a liberar el haz nasolabial y el fascículo incisivo del músculo semiorbicular superior para plicarlos en la línea media adyacente a la espina nasal anterior. Este procedimiento evita la elevación del labio superior al grado de enseñar la

encia y acumula tejido por debajo de la espina nasal anterior, cuyo volumen impide también que el borde del labio ascienda por encima del nivel gingivodentario. (Figs. 1 B y C) De esta manera los músculos de los labios mantienen su función normal sin deteriorarse ningún movimiento de la boca ni la sensibilidad de la región ya que tanto los nervios motores, ramas del temporofacial como los nervios suborbitarios sensitivos ramas del maxilar superior que procede del nervio trigémino, quedan íntegros.


Se vigila que no haya sangrado y se procede a cerrar la mucosa en forma de "V-Y" con puntos de vicril 4-0, separados. (Fig. 1 D)

DIRECCIÓN GENERAL DE BIBLIOTECAS

El paciente es dado de alta a su domicilio tomando analgésicos por vía oral y antibióticos orales (dicloxacilina) 2 g. por día durante tres días como profiláctico.

En el postoperatorio inmediato, se recomienda al paciente dieta suave durante las primeras 24 horas pasando posteriormente a dieta normal. Para el aseo de sus dientes se le recomienda un cepillo suave y delgado durante 8 días.

El paciente es revisado cada tercer, día durante la primer semana. Se efectúa una valoración complementaria una vez por semana durante el primer mes y a los tres meses y se observa el nivel de descenso del labio, el cual debe quedar: en reposo, a 2mm por encima del borde de los incisivos centrales y al sonreír debe elevarse hasta el borde gingivodentario.



UANL

UNIVERSIDAD AUTÓNOMA DE NUEVO LEÓN



DIRECCIÓN GENERAL DE BIBLIOTECAS

Análisis estadístico

En los casos retrospectivos N=5 se realizó el procedimiento quirúrgico y se observó. Se consideró como parámetro de éxito (P) cuando el labio se eleva hasta el borde gingivodentario en la sonrisa, tal y como ocurre en condiciones normales. Parámetro de fracaso (q) cuando esto, después de la corrección quirúrgica regresa a su condición previa y el labio vuelve a elevarse por encima del nivel mencionado.

En los casos prospectivos N=10 se midió el ascenso del labio superior al sonreír antes de la intervención y posteriormente a la misma empleando una pantalla, aplicándose a los datos la prueba de t para hacer comparaciones de una sola muestra ordenadas en un diseño de panel "antes-después" con 0.01 (Tabla 1).


CASOS RETROSPECTIVOS

CASO 1 F.C.. Paciente femenina de 38 años de edad que presentó un defecto de su nariz consistente en la desviación de la pirámide nasal y además la punta caída.

TABLA No. 1

MEDICION PRE Y POST OPERATORIA DEL ASCENSO DEL LABIO SUPERIOR EN LA SONRISA

PACIENTE No.	ALTURA	ALTURA
	PRE-OPERATORIA X_1	POST-OPERATORIA X_2
6	0.5	0.0
7	1.0	0.0
8	1.0	0.0
9	1.0	0.0
10	1.0	0.0
11	1.5	0.2
12	1.0	0.2
13	0.5	0.0
14	1.0	0.0
15	1.0	0.1



UANL

UNIVERSIDAD AUTÓNOMA DE NUEVO LEÓN

DIRECCIÓN GENERAL DE BIBLIOTECAS

®

En la exploración se encontró además de los defectos mencionados, la elevación exagerada del labio superior que al sonreír, dejaba descubiertos los incisivos superiores y una porción de la encía. Se le planteó la rinoplastia y a la vez resolver la corrección de la contedad de su labio superior.

CASO 2 R.R.. Paciente femenina de 15 años, que fué referida a la consulta por presentar desproporción nasal debido a un antiguo traumatismo durante su infancia, el cual le ocasionaba problema respiratorio.

A la exploración se encontró que al sonreír su labio superior se elevaba demasiado por encima de la implantación de los dientes. Se planteó la corrección del labio dentro del mismo acto quirúrgico siendo aceptado por la paciente.

CASO 3 R.M.C.. Paciente femenina de 24 años que solicitó revisión de su nariz, que ella encontraba prominente y a su vez que al sonreír mostraba sus dientes en forma exagerada muy por encima

del borde gingivodental. Se le planteó la posibilidad de corregir ambos problemas durante el mismo acto quirúrgico siendo aceptado de inmediato (Fig. 2 y 4).

CASO 4 Femenina de 17 años de edad, que durante 3 años usó arcos de ortodoncia para corregir su mordida. Recientemente notó que su mentón era corto y al sonreír su labio superior se elevaba más arriba de la base de los incisivos. Su ortodontista la refirió para que se le practicara una osteotomía de Lefort 1.

Se le explicó que con una prótesis de mentón y la aplicación de esta técnica en su labio era suficiente para corregir su defecto (Figs. 6 y 8).

CASO 5 Femenina de 25 años M.C. acudió para consulta sobre un problema de su nariz y biprotrusión de sus labios. Se exploró a la paciente y se encontró giba en el dorso de la nariz y acortamiento del labio superior al sonreír mostrando los incisivos y parte de la mucosa de la encía.

Se planteó la operación de la nariz y la corrección ya mencionada en el mismo acto quirúrgico.

CASOS PROSPECTIVOS

CASO 6 C.S.. Paciente de 18 años femenina que acudió a la consulta para solicitar mejoría estética de sus labios ya que al sonreír se cubría la cara. A la exploración se encontró que el labio superior dejaba descubiertos los dientes y parte de la encía al sonreír. Se le explicó que el acto quirúrgico podía efectuarse bajo anestesia local y que no la incapacitaría para su trabajo, siendo aceptado por ella (Figs. 10 y 12).

CASO 7 K.CH.. Femenina de 18 años de edad que solicitó mejorar la cortedad de su labio superior que se acentuaba al sonreír, teniendo frecuentemente que inhibir la sonrisa para no mostrar ese defecto. Se le planteó el procedimiento mencionado y ella lo aceptó.

DIRECCIÓN GENERAL DE BIBLIOTECAS

CASO 8 C.R. de B.. Paciente femenina de 22 años que llegó solicitando mejoría de su aspecto facial tanto por su nariz grande como por su arcada dentaria ostensible al sonreír.

Se programó la cirugía para tratar ambos defectos. Ella y su esposo aceptaron el procedimiento.

CASO 9 L.A.. Femenina de 19 años que acudió a consulta solicitando rinoplastia y mejoría de su labio superior que al sonreír no sólo se acortaba sino que hacia descender la punta de la nariz. Estaba usando arcos de ortodoncia como intento previo para corregir el defecto (Figs. 14,16).

Se planteó la reparación de su nariz, de la punta nasal caída y del labio superior durante el mismo procedimiento quirúrgico.

CASO 10 L.S.G.. Femenina de 17 años de edad que solicitó rinoplastia por tener una nariz larga con la punta caída y que al sonreír, su labio superior se acortaba demasiado mostrando la mucosa gingival. Se le propuso la corrección de la nariz y de su labio en el mismo tiempo quirúrgico.

CASO 11 A.S..Femenina de 22 años referida por un Otorrinolaringólogo, por tener desviación de su septum nasal y de la nariz. Al examinarla se encontró su problema nasal y además la elevación exagerada de su labio superior al sonreír.

Explicado el problema se le planteó que ambos procedimientos podían ser hechos en el mismo acto quirúrgico siendo aceptado de inmediato.

CASO 12. C.T.M.. Paciente femenina de 19 años que acude inicialmente al ortodontista para la corrección de su labio superior corto que ella atribuía a un problema oclusal. Además deseaba en una segunda etapa que se le redujera su giba nasal. El ortodontista le explicó que no tenía problema oclusal refiriéndola para cirugía estética. Al examinarla se le propuso la plastia de la nariz y del labio con la técnica mencionada.

UNIVERSIDAD AUTÓNOMA DE NUEVO LEÓN

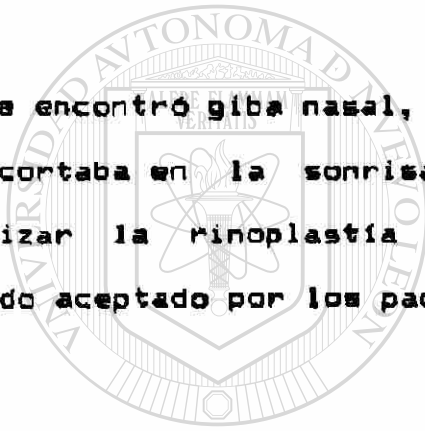
CASO 13. Y. A.. Paciente femenina de 18 años que asistió a consulta solicitando la corrección de la nariz y de las alas nasales. A la exploración se le encuentra además un labio superior corto que se hace más evidente con la sonrisa. Se le planteó el mismo procedimiento, siendo aceptado por la paciente.

CASO 14. Femenina de 23 años que fue referida por el otorrinolaringólogo para la corrección en su pirámide nasal y de

su sonrisa exagerada. Se le explicó que ambos procedimientos se podían practicar en un solo acto quirúrgico.

CASO 13. Paciente femenina de 18 años que tenía el antecedente de traumatismo en la nariz.

Se le encontró giba nasal, la punta caída y el labio superior que se acortaba en la sonrisa. Se le explicó la posibilidad de realizar la rinoplastia y la corrección a su labio superior, siendo aceptado por los padres.



UANL

UNIVERSIDAD AUTÓNOMA DE NUEVO LEÓN



DIRECCIÓN GENERAL DE BIBLIOTECAS

RESULTADOS

En los casos 1,2,3,5,8,9,10,11,12,13,14 y 15 que acudieron a la consulta solicitando cirugía estética de la nariz y corrección de su sonrisa exagerada, el resultado fué satisfactorio ya que durante la primera semana, a pesar de estar la región aún edematosa, el acúmulo de tejido por debajo de la espina nasal, funcionó adecuadamente, coadyuvando a limitar el ascenso del labio superior al sonreír. Al final del primer mes, al desaparecer las molestias se observó que el labio superior no se elevaba por arriba de la base de implantación de los incisivos y que su función quedaba perfectamente integrada a la expresión facial (Fig. 2,3,4,5 y 14,15,16,17) .

En los casos # 4, 6 y 7 cuyo problema era exclusivamente la sonrisa exagerada, el resultado obtenido al término del tratamiento fué dramático, sobre todo al final de las 12 semanas cuando se les hizo la última valoración y se pudo constatar su resultado definitivo (Figs. 6,7,8,9 y 10,11,12 y 13).

Análisis estadístico

El análisis estadístico en los casos retrospectivos mostró un 100% de éxito ya que no se observó el ascenso del labio superior por encima del nivel deseado después del procedimiento quirúrgico.

En los casos prospectivos se aplicó la prueba de t con la fórmula:

$$t = \frac{X_1 - X_2}{\delta_{dif}}$$


Los datos del ascenso del labio superior pre y post operatorios, se presentan en la tabla 1.

DIRECCIÓN GENERAL DE BIBLIOTECAS

Para el análisis estadístico se aplicó la prueba antes señalada obteniéndose:

$$t = \frac{0.95 - 0.05}{\frac{0.08}{\sqrt{2}}} = \frac{.9}{0.08} = 11.25$$

Trabajando con $\alpha 0.01$ y 9 grados de libertad se obtuvo 3.250 que al comparan con la t obtenida = 11.25 se infiere que hubo diferencia significativas al 0.01 de mejoría en la posición del labio.



UANL

UNIVERSIDAD AUTÓNOMA DE NUEVO LEÓN



DIRECCIÓN GENERAL DE BIBLIOTECAS

DISCUSION

El labio corto como defecto específico de estética, sin padecimientos agregados llamó la atención hasta hace sólo 15 años aproximadamente. Aún cuando para muchas personas este defecto que puede corresponder solamente a una variación anatómica, no tiene importancia, para otras de mayor susceptibilidad respecto al concepto que tienen de su aspecto físico si la tiene y tanta que llega a modificar la personalidad del individuo, el cual esconde su sonrisa o la inhibe ocasionando actitudes fingidas que le afectan emocionalmente y alteran su espontaneidad.

UNIVERSIDAD AUTÓNOMA DE NUEVO LEÓN
DIRECCIÓN GENERAL DE BIBLIOTECAS

La corrección de este problema, devuelve a la persona no sólo su espontaneidad sino la seguridad en sí mismo, haciendo que actúe con libertad sin temor a las críticas de sus semejantes. En algunos de los casos presentados, los resultados fueron dramáticos habiendo modificado la actitud del sujeto hacia la sociedad al sentir restaurada su estética facial, con la forma y la función normales y la consiguiente satisfacción del paciente.

El método descrito por Kawamoto (4) en 1982 tiene como principal indicación el corregir el síndrome de cara larga o "sonrisa de

caballo" y como complemento, después de acortar la porción ósea del tercio medio de la cara se corrige el labio superior espontáneamente. Este procedimiento tiene una indicación muy precisa para el síndrome para el cual se diseñó. De igual manera el síndrome de Binder tiene su indicación quirúrgica específica (9).

Otros métodos, dejaban cicatrices visibles que afectan la fisonomía del paciente pues para corregir el problema se toman tejidos vecinos en forma de colgajos (Webster en 1955 Y Abbe Stlander en 1944) (2). Los tratamientos mencionados además consumen tiempo, costo y algunos de ellos varios estadios quirúrgicos.

Miskinyar en 1983 (5) propone una miomectomía de los músculos elevadores del labio superior, previa disección de su inervación. Sin embargo, es complicado manipular los nervios de estos músculos y por lo mismo los pacientes operados por este procedimiento presentan en forma secundaria alteraciones sensitivas, parestesias y disfunción muscular.

En la técnica propuesta por Litton y Fournier (3) se reseca una porción de mucosa en forma elíptica para corregir el problema de

la sonrisa y cuando el problema es mayor aún al sonreír, ellos propusieron como opción secundaria desinsertar los músculos del tejido óseo para una corrección más efectiva. Sin embargo el procedimiento fué insuficiente proporcionando una mejoría temporal pues la mayoría de los pacientes fueron reoperados, practicándoseles miomectomías.

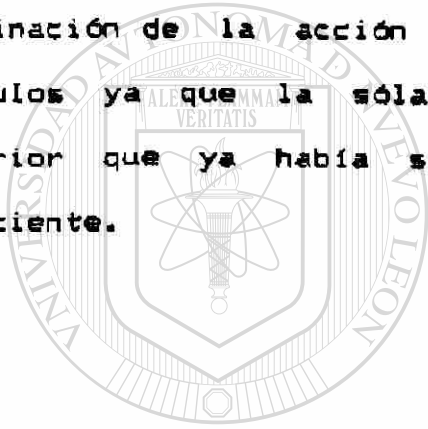
En la técnica que aquí se propone es importante señalar que la edad del paciente debe ser uno de los requisitos de inclusión primordiales debido a que el tercio medio de la cara tiene un desarrollo gradual y progresivo que se completa hasta la adolescencia por lo que ésta se indica como límite mínimo para el manejo quirúrgico (10,11,12,13).

DIRECCIÓN GENERAL DE BIBLIOTECAS

En relación al uso de antibióticos y respetando la controversia de su manejo, se indican sólo como profilácticos aún cuando la mayoría de los procedimientos quirúrgicos intraorales no los ameritan (14,15).

En nuestra técnica, además de la desinserción de los músculos elevadores del labio superior preservando su motilidad y sensibilidad, se suma la liberación del haz nasolabial (17) y del

fascículo incisivo del músculo semiorbicular superior ya que plicándolos en la línea media, debajo de la espina nasal anterior se acumula tejido bajo la misma, contribuyendo con esto a la limitación del ascenso del labio superior en la sonrisa. Se colige que el éxito del procedimiento planteado se debe a la combinación de la acción modificada quirúrgicamente de ambos músculos ya que la sola desinserción del elevador del labio superior que ya había sido planteada (6), demostró no ser suficiente.



UANL

UNIVERSIDAD AUTÓNOMA DE NUEVO LEÓN

®

DIRECCIÓN GENERAL DE BIBLIOTECAS

CONCLUSIONES

La técnica propuesta es sencilla y fácil de realizar, bien tolerada por los pacientes sin ningún tipo de deshabilitación ni inmediata ni posterior.

Los resultados son estables y la apariencia del paciente es normal al mejorar su expresión, manteniendo la función y sensibilidad muscular.

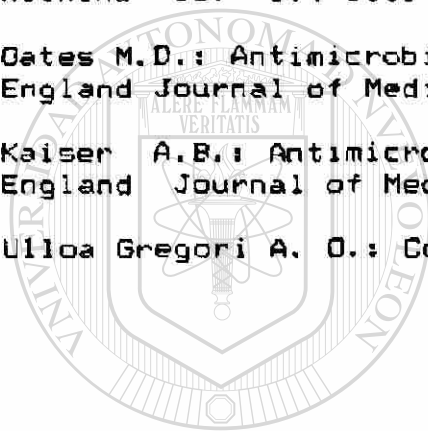
La morbilidad es mínima. En la casuística presentada no hubo complicaciones.

UNIVERSIDAD AUTÓNOMA DE NUEVO LEÓN
En ninguno de los casos se ha requerido un segundo procedimiento quirúrgico pero es necesario señalar que el procedimiento propuesto deberá ser coordinado con otros métodos cuando los casos presenten otras alteraciones: oclusales, óseas, dentales etc. en los cuales esta técnica por sí sola no resolverá los defectos agregados.

REFERENCIAS BIBLIOGRAFICAS

1. Rosselli G.D., Adabbo R.W.: La fisura labioalvéolopalatina. Evaluación histórica de los criterios de tratamiento. Rev. Ibero-latinoamericana. Jul. 1987 Vol. XIII No. 3.
2. Converse J.: Plast. and Rec. Surg. 1977 Vol. 3: 1540-1560.
3. Litton C., Fournier P.: Simple surgical correction of the gummy smile. Plast. and Rec. Surg. 1979 Vol. 3: 372.
4. Kawamoto M.K. Jr.: Treatment of the elongated lower face and gummy smile. Clinic Plast. Surg. 1982 Vol. 4: 479.
5. Miskinyar S.A.: Plast. and Rec. Surg. 1983 Vol. 3: 397-400.
6. Testut L.: Tratado de Anatomía Humana. 1942 Vol. 1, ed. Salvat 827-835.
7. Grant's Atlas of Anatomía 7a. ed. 1973 ed. Williams and Wilkins.
8. Pernkoff E.: Anatomía Topográfica Humana 1968. Tomo IV, ed. Labor. 234. Fig. B5a (Musculatura mimética). Fig. 12 Formaciones subcutáneas de la cara). Fig. 16 (Preparaciones de la región orbitaria y sus proximidades, región nasal).
9. Hanstrom H.: Features of maxilo-nasal displasia (Binder's Syndrome). Plast. and Rec. Surg. 1986 Vol. 78 No. 5 568-579.
10. Bergersen E.O.: The directions of facial growth from infancy to adulthood. Facial Growth 1966. Vol. 36: 1 18-42.
11. Odegaard J.: Mandibular rotation studied with the aid of metal implants. Am. J. Orthod. 1970 Vol. 58: 5 448-454.
12. Tofani M. I.: Mandibular growth at puberty. Am. J. Orthod. 1972 Vol. 62: 2 176-195.
13. Bell W.: Surgical correction of dental facial deformities. ed. W. and Saunders Co. 1980 449-455.

14. Pange W.R., Mc Cabe B.: Antibiotic and head and neck surgery in: Surgical Infections Selective Antibiotic Therapy. 1980 ed. Robert E. Condon and Sherwood L. Garbach. William and Wilkins Co. 104-111.
15. Gates M.D.: Antimicrobial prophylaxis in surgery. The New England Journal of Medicine Oct. 1986 Vol. 315 1132-1134.
16. Kaiser A.B.: Antimicrobial prophylaxis in surgery. The New England Journal of Medicine. Oct. 1986 Vol. 315 1129-1135.
17. Ulloa Gregori A. O.: Comunicación personal.




UANL

UNIVERSIDAD AUTÓNOMA DE NUEVO LEÓN



DIRECCIÓN GENERAL DE BIBLIOTECAS



FIGURAS

UANL

UNIVERSIDAD AUTÓNOMA DE NUEVO LEÓN



DIRECCIÓN GENERAL DE BIBLIOTECAS

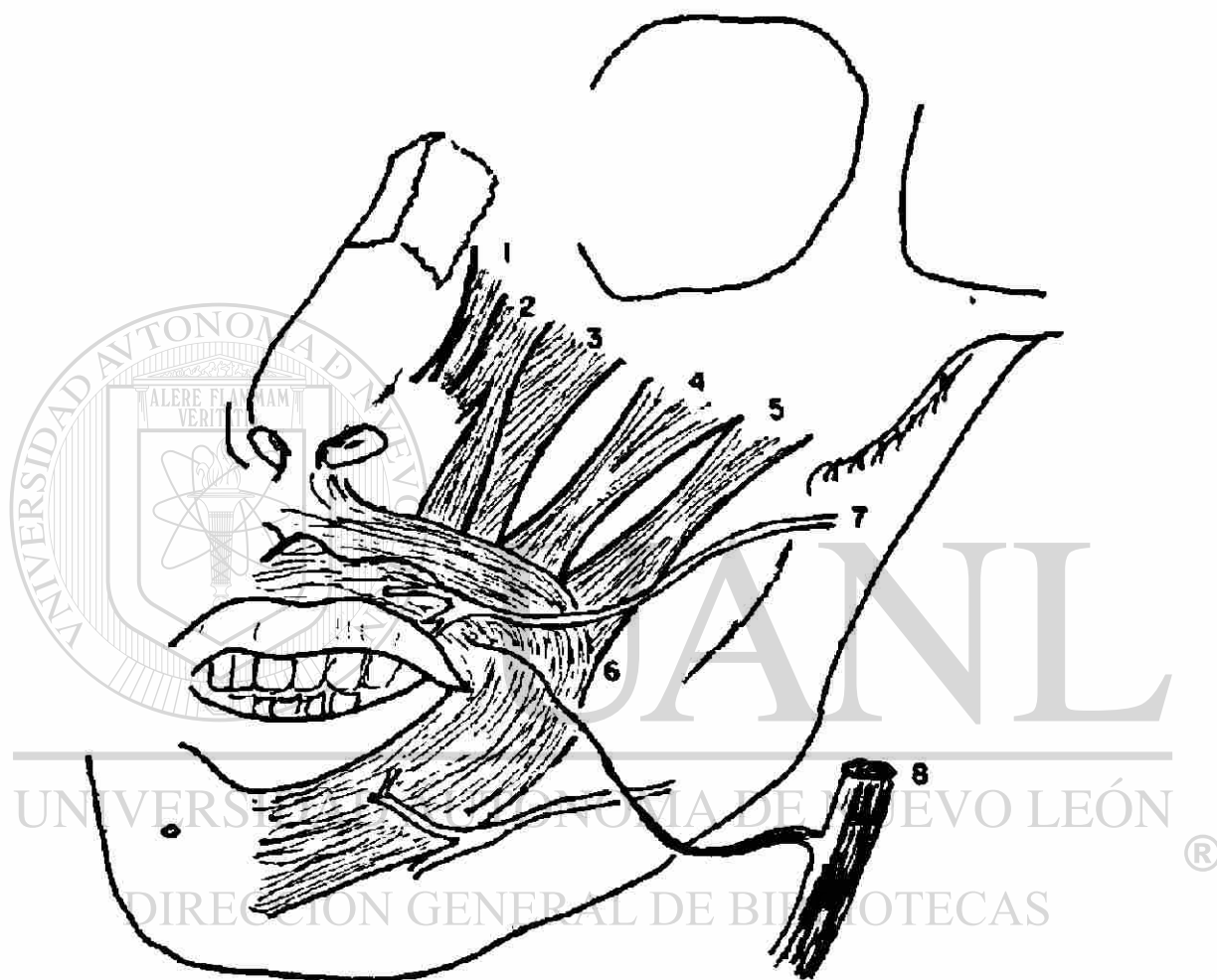


Fig. 1 Esquema que muestra los músculos faciales disecados. 1. Músculo transversal de la nariz 2. M. elevador común del ala de la nariz y del labio superior 3. M. elevador propio del labio superior 4. M. cigomático menor 5. M. cigomático mayor 6. M. orbicular de los labios 7. Rama del nervio facial 8. Rama de la arteria facial.

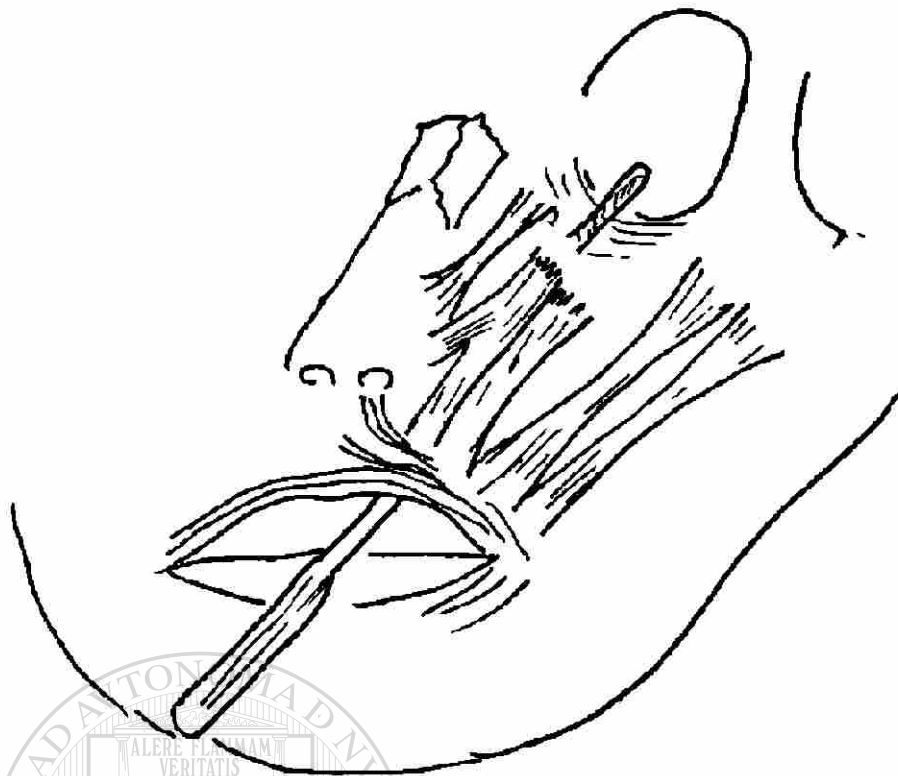


Fig. 1 A Separación de los músculos elevadores del ala de la nariz y del labio superior de su inserción ósea.



UANL

UNIVERSIDAD AUTÓNOMA DE NUEVO LEÓN

®

DIRECCIÓN GENERAL DE BIBLIOTECAS

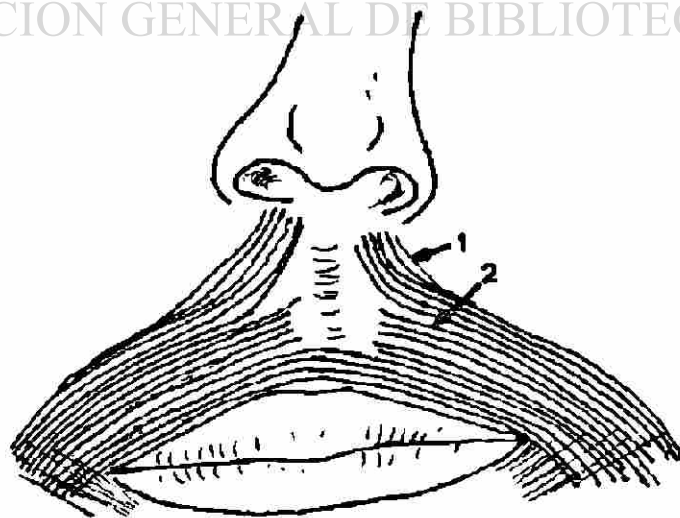


Fig. 1 B Esquema que muestra: 1. Fascículo naso labial. 2. Fascículo incisivo comisural del músculo semiorbicular superior.

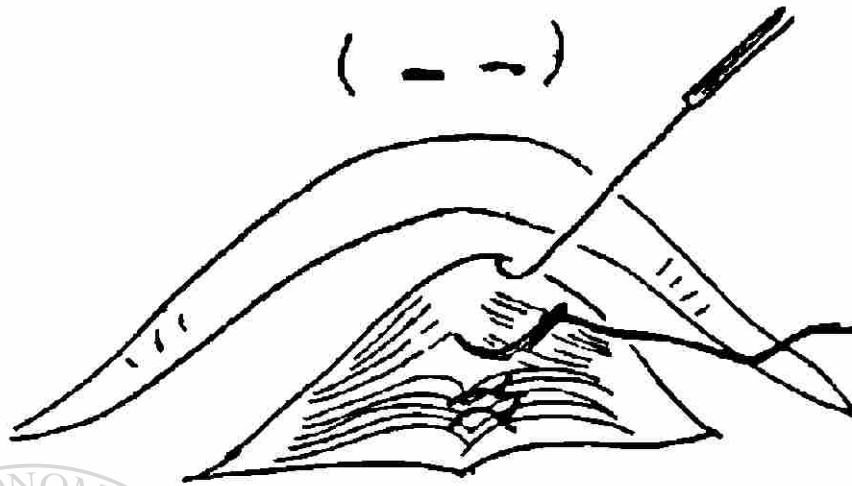



Fig. 1 C Plicación de los fascículos esquematizados en la figura 1 B previamente liberados.



UANL

UNIVERSIDAD AUTÓNOMA DE NUEVO LEÓN

DIRECCIÓN GENERAL DE BIBLIOTECAS

®




Fig. 1 D Sutura de la mucosa en forma de V-Y.




Fig. 2 Caso 3. Aspecto preoperatorio de frente mostrando el defecto nasal y el labio corto. ®



Fig. 3 Vista de frente postoperatoria.

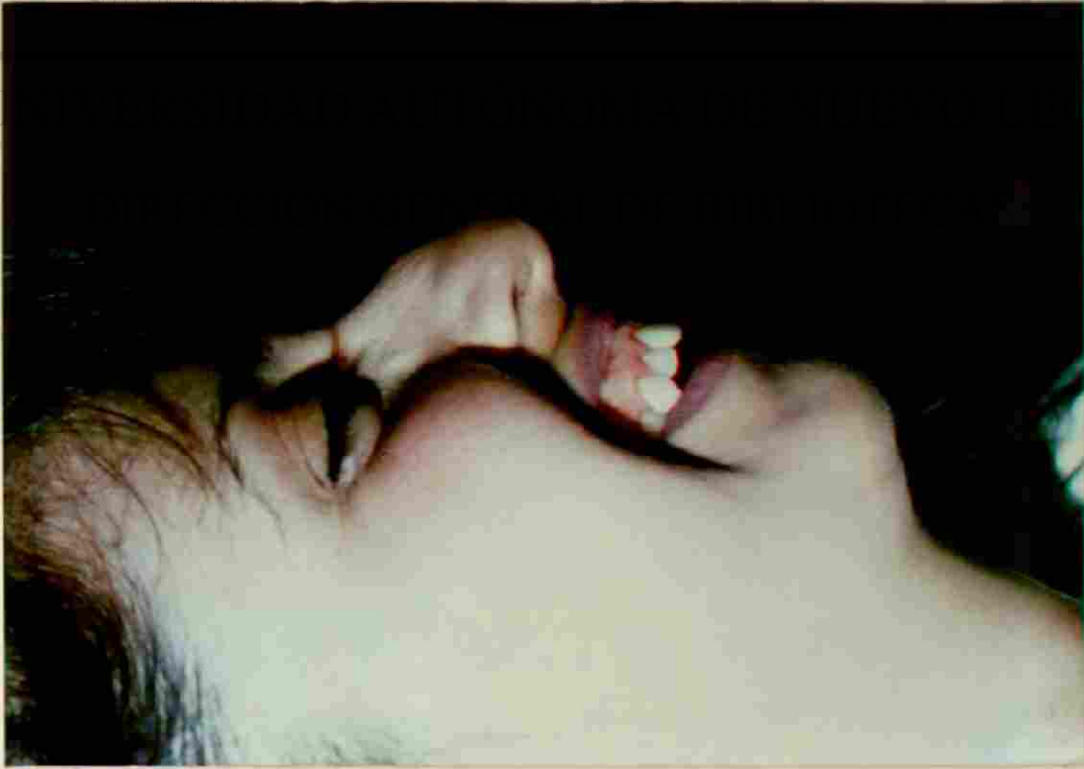

Fig. 4 Vista lateral preoperatoria.

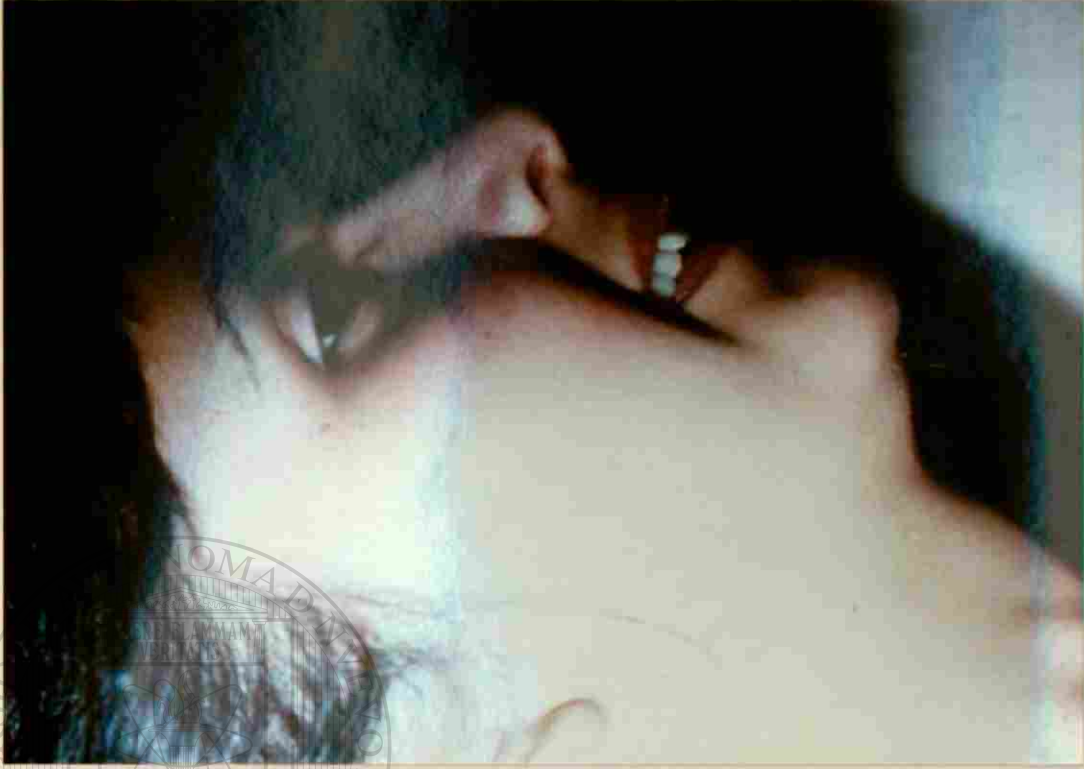

Fig. 5 Vista lateral postoperatoria.



Fig. 7 Aspecto postoperatorio.

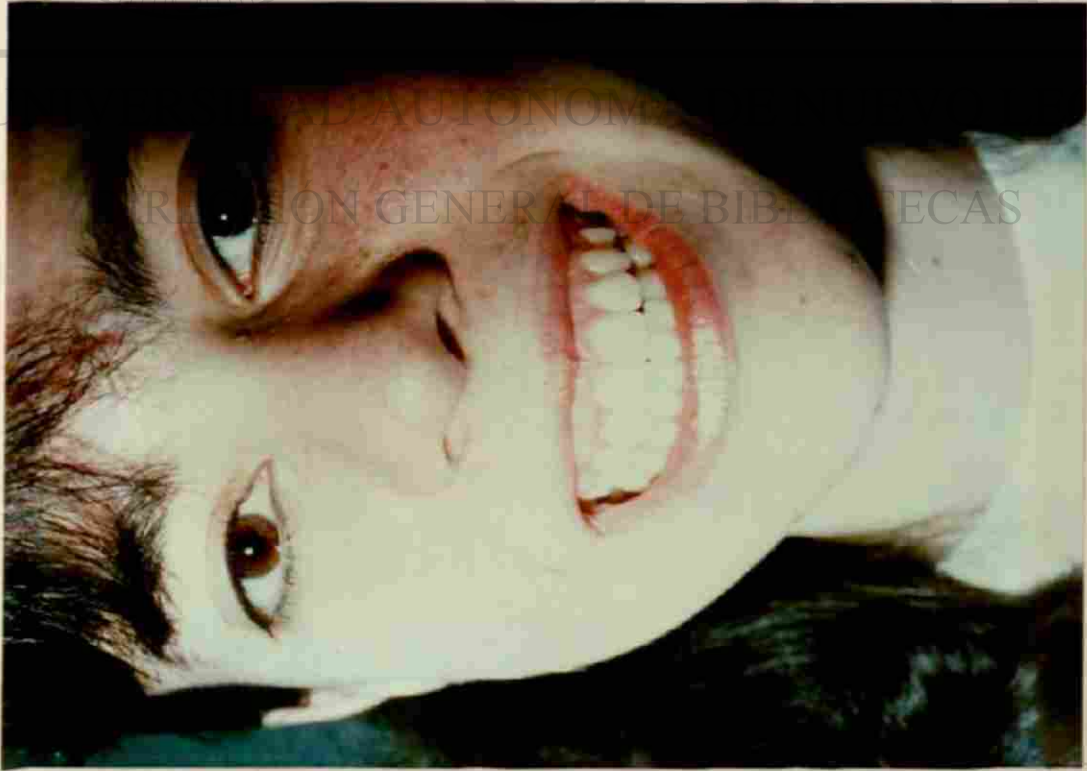

Fig. 6 Caso 4. Paciente de 17 años
vista preoperatoria.

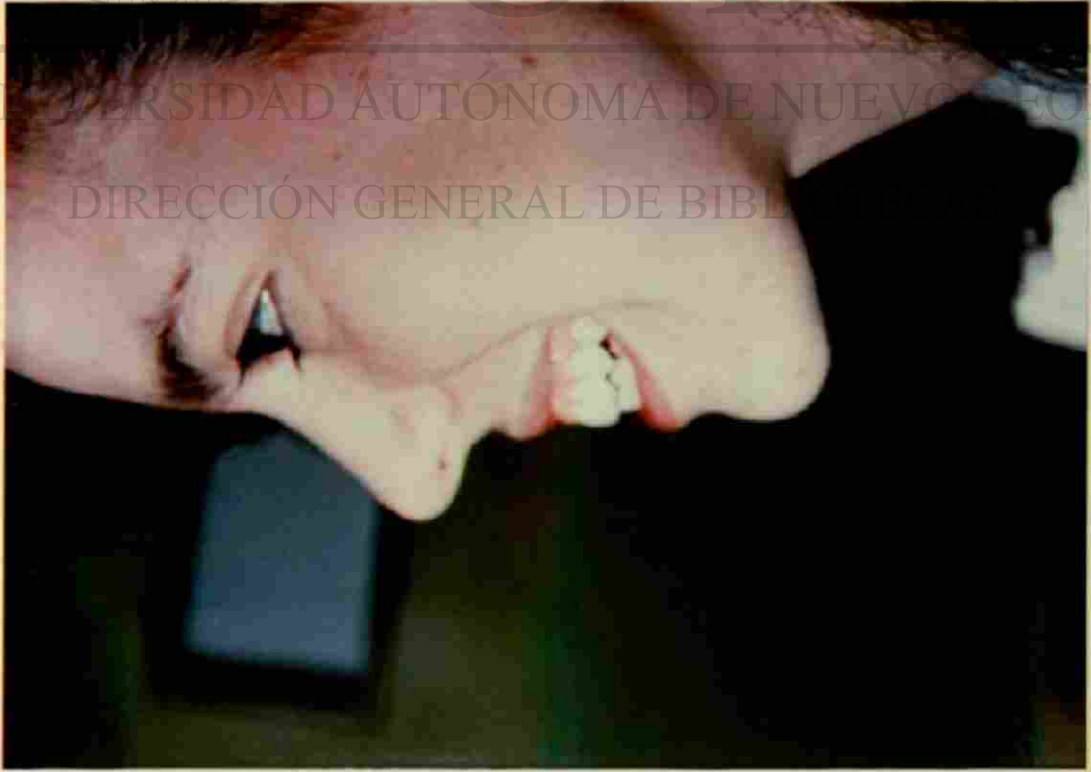

Fig. 8 Fotografía lateral que muestra el labio corto.®

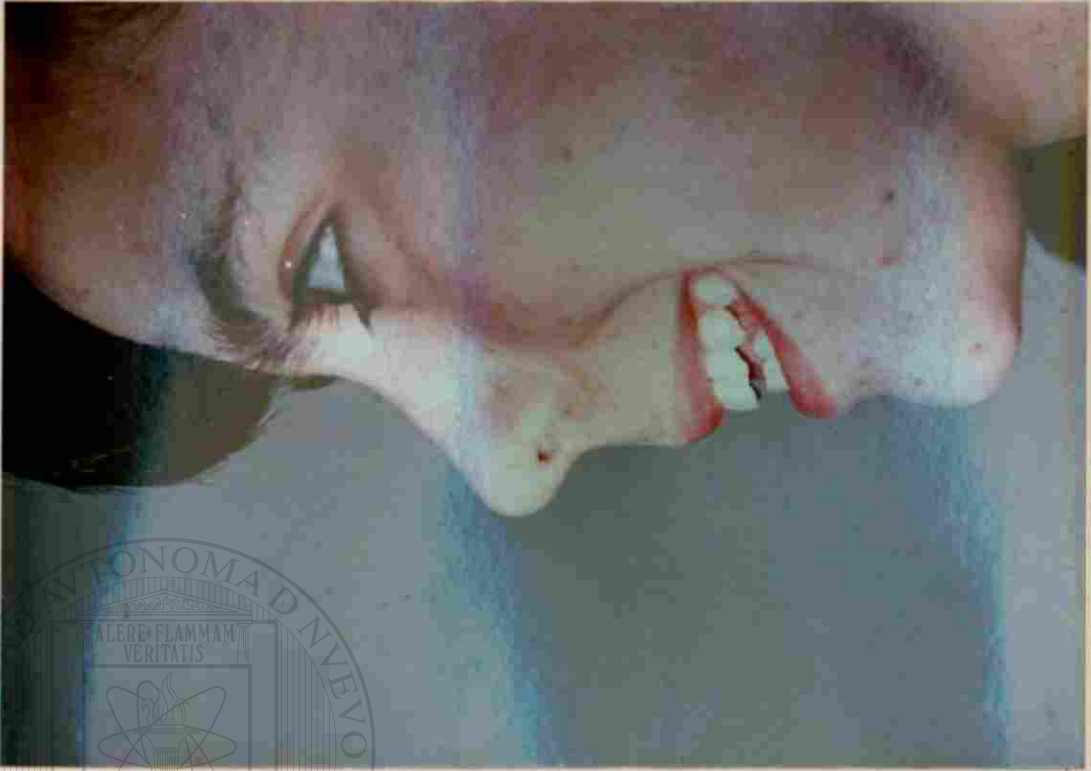

Fig. 9 Vista lateral que muestra el nivel gingivodental del labio al sonreír.



Fig. 10 Caso 6. Fotografia de frente preoperatoria. ®




Fig. 11 Fotografia de frente postoperatoria.

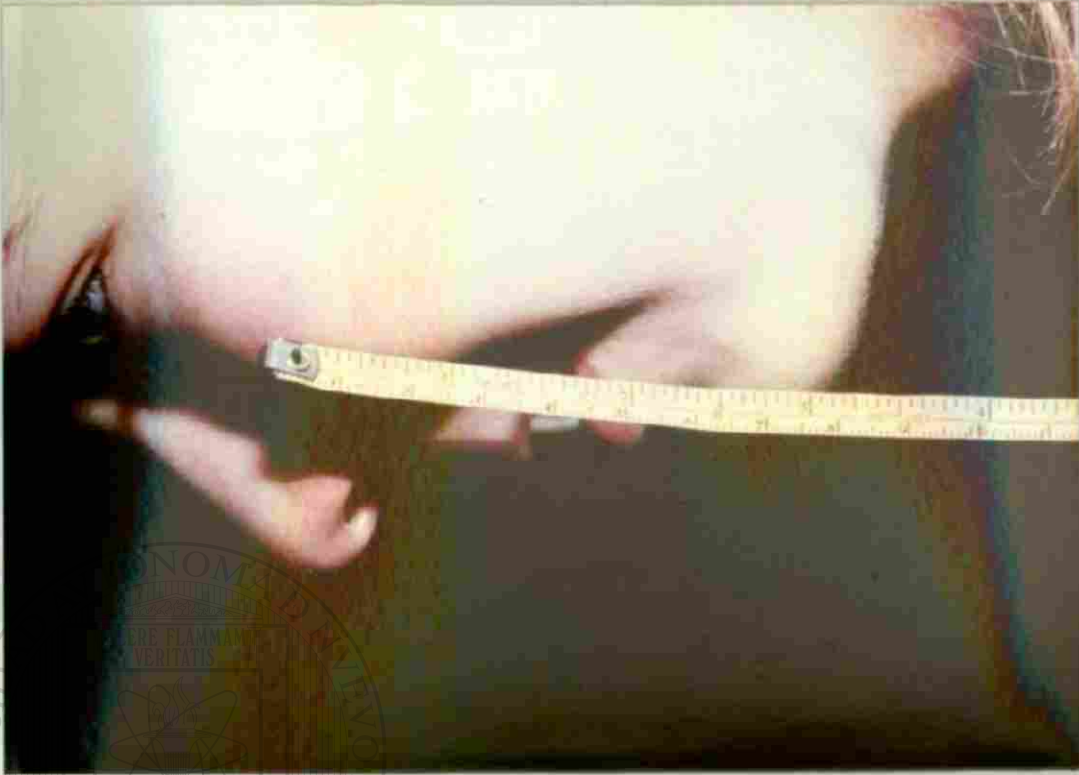


Fig. 13 Vista lateral postoperatoria.

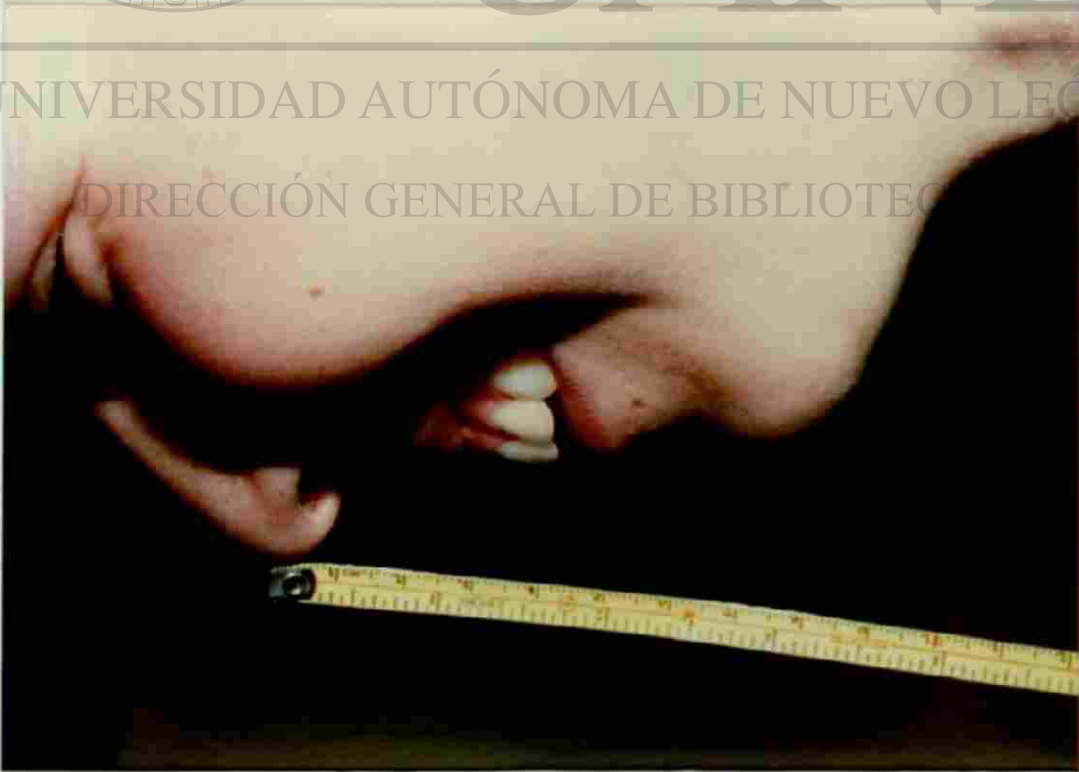

Fig. 12 Vista lateral que muestra el labio corto como único problema.



UANL

UNIVERSIDAD AUTÓNOMA DE NUEVO LEÓN

DIRECCIÓN GENERAL DE BIBLIOTECA

®



Fig. 14 Caso 9. Fotografía de frente preoperatoria.

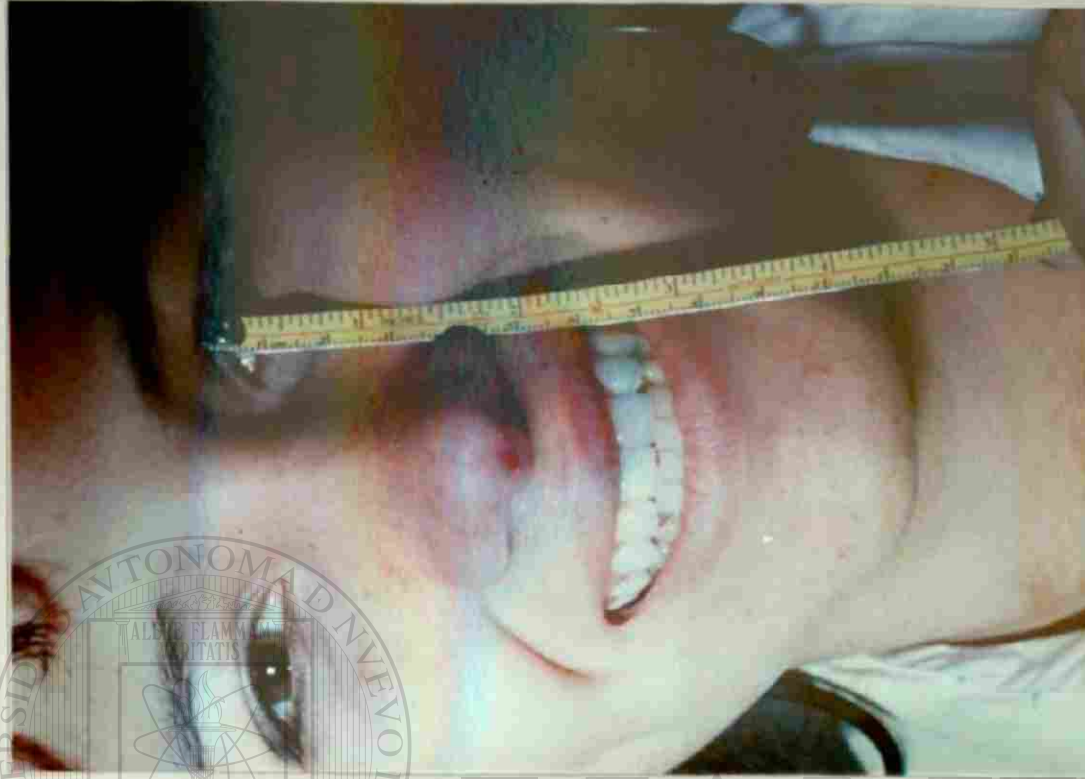


Fig. 15 Aspecto postoperatorio.

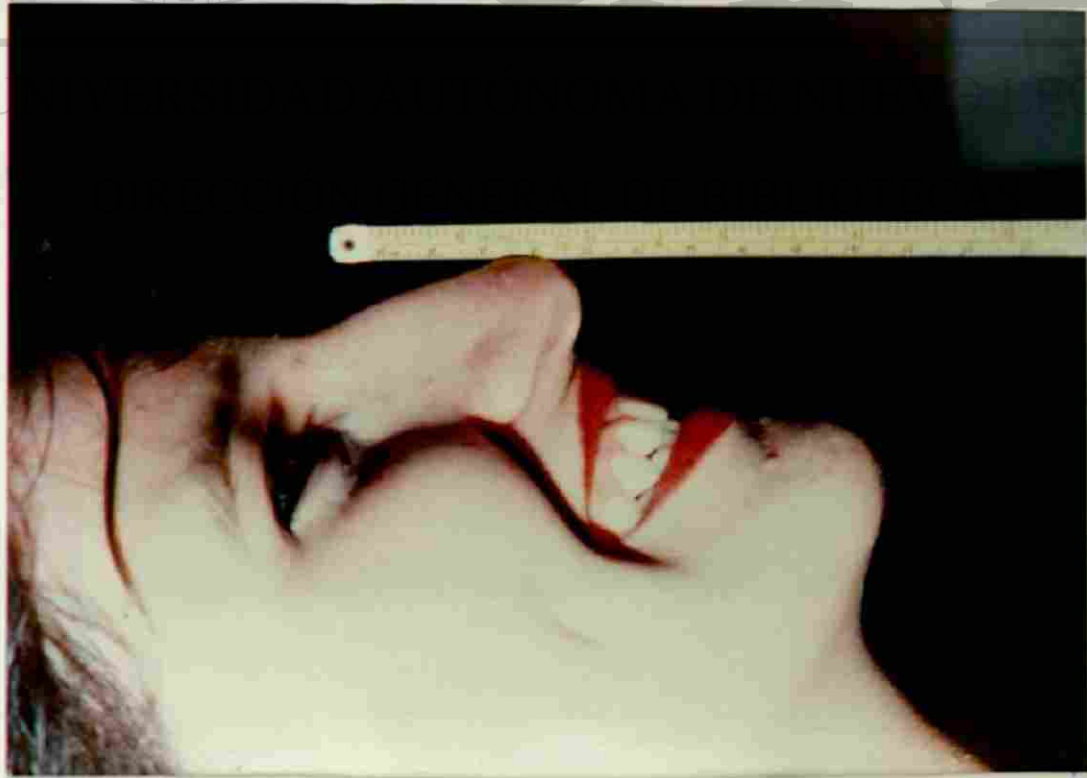

Fig. 16 Vista lateral que muestra la punta nasal caída y el labio corto.

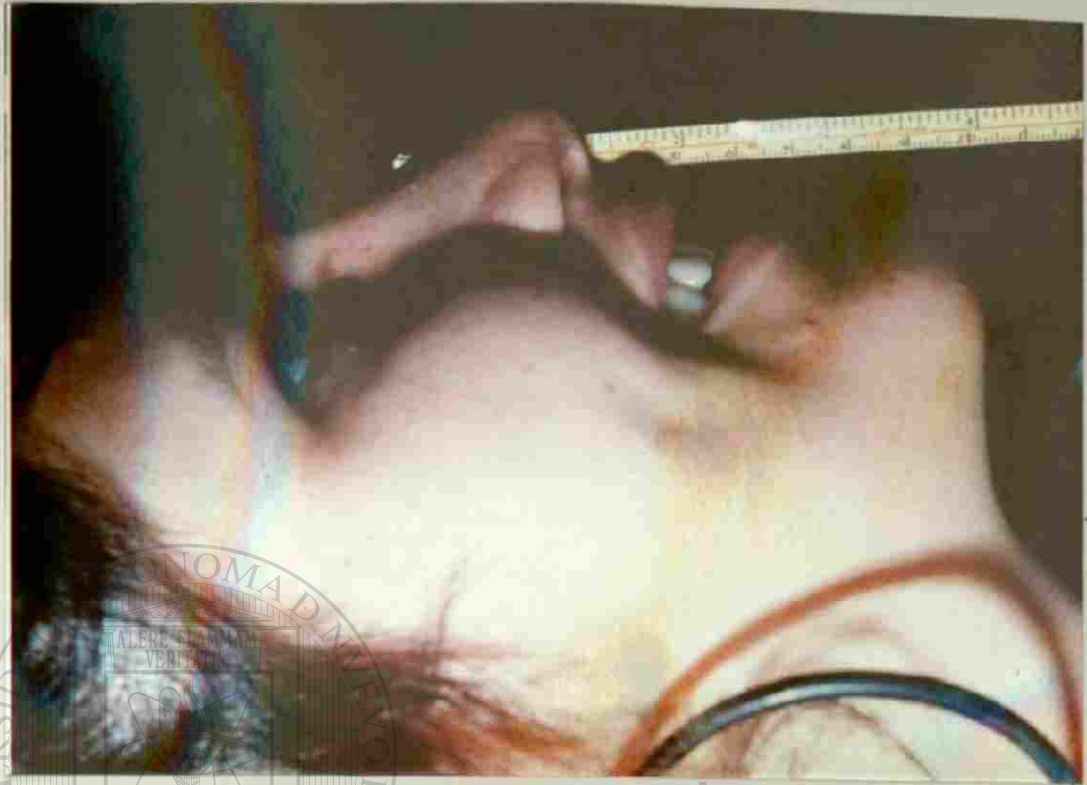

Fig. 17 Vista lateral con los problemas corregidos.

CURRICULUM

NOMBRE: M.C. Hernán Chacón Martínez
FECHA DE NACIMIENTO: 25 de Noviembre de 1937
LUGAR DE NACIMIENTO: Monterrey, Nuevo León
FECHA DE ELABORACION: Enero de 1990.

ESCOLARIDAD

- 1944-1950 Instrucción primaria en la escuela "Benito Juárez",
Parras de la Fuente, Coahuila.
- 1950-1953 Instrucción secundaria en la escuela "Francisco I.
Madero", Parras de la Fuente, Coahuila.
- 1953-1955 Escuela preparatoria "Colegio Franco Mexicano",
Monterrey, Nuevo León.
-
- 1955-1961 Profesional en la Facultad de Medicina de la
Universidad Autónoma de Nuevo León, Monterrey, Nuevo
León.
- 1962 Título de Médico Cirujano y Partero, U.A.N.L.
- 1962 Internado rotatorio, Hospital Universitario "Dr. José
E. González".
- 1963-1965 Residencia en cirugía general, Hospital Universitario
"Dr. José E. González".
- 1966-1968 Residencia en cirugía plástica, Hospital
Universitario "Dr. José E. González".

ACTIVIDADES DOCENTES

- 1965-1975 Profesor titular de la Facultad de Odontología de la U.A.N.L., en las clases de anatomía de cabeza y cuello.
- 1975 Profesor de la Facultad de Odontología de la U.A.N.L., en las clases de cirugía maxilofacial, hasta la actualidad.
- 1964-1973 Profesor titular de la Facultad de Medicina de la U.A.N.L., en la clase de cirugía plástica, medio tiempo.
- 1974 Profesor de la Facultad de Medicina de tiempo completo en la clase de Cirugía Plástica, hasta la actualidad.
- 1976 Jefe de enseñanza de Pre-Grado y de Post-Grado del Servicio de Cirugía Plástica hasta la actualidad.
- 1982 Profesor de la Escuela de Medicina del Instituto Tecnológico y de Estudios Superiores de Monterrey, en la clase de cirugía plástica.

UNIVERSIDAD AUTÓNOMA DE NUEVO LEÓN

®

DIRECCIÓN GENERAL DE BIBLIOTECAS

SOCIEDADES CIENTÍFICAS

Locales

- 1966 Miembro de la Sociedad de Oftalmología de Monterrey, Nuevo León, hasta la actualidad.
- 1968 Miembro del Grupo Médico del Hospital San José, hasta la actualidad.
- 1970 Miembro del Grupo Médico del Hospital José A. Muguerza, hasta la actualidad.

- 1970-1983 Miembro de la Sociedad de Traumatología y Ortopedia de Nuevo León.
- 1975-1985 Miembro de la Sociedad de Cirugía Plástica y Reconstructiva de Nuevo León.
- 1976-1977 Presidente de la sociedad de Otorrinolaringología y Oftalmología de Monterrey, Nuevo León.
- 1982-1987 Miembro del Consejo Médico del Hospital José A. Muguerza.
- 1983-1986 Miembro de la Unión Regiomontana de Médicos de Nuevo León.
- Nacionales**
- 1974 Miembro del Consejo Mexicano de cirugía plástica.
- 1983 Miembro de la Asociación Mexicana de cirugía Plástica, hasta la actualidad.
- Internacionales**
- 1970 Miembro de la Asociación Internacional de Labio y Paladar Hendido.

TRABAJOS PUBLICADOS

Ulloa G.O., Chacón Mtz, H.: "Tratamiento de lesiones basocelulares de cara". Rev. Médica del Hospital Muguerza. 1974.

AGRADECIMIENTOS

Expreso mi agradecimiento a la Facultad de Medicina de la Universidad Autónoma de Nuevo León y al Director Dr. Alfredo Fifeyro Lopez por brindarme la oportunidad de obtener este grado Académico.

A mi esposa Marcia Laura que siempre ha estado a mi lado en todos los momentos importantes de mi vida y por la confianza que siempre me ha tenido. A mis hijos Dr. Hernán Jesus, Marcia Laura, Karla Lorena, Brenda Edith que en todo momento me apoyaron para lograrlo.

Al Dr. med. Angel Oscar Ulloa Gregori Jefe del Servicio, maestro y coasesor de mi tesis, ejemplo en mi carrera profesional, quien ha sido un pilar en la formación de las generaciones que hemos tenido la fortuna de ser sus alumnos.

A la Doctora med. Guadalupe Arredondo de Arreola mi asesora compañera de generación y amiga; que siempre estuvo dispuesta,

para orientarme en esta tesis. Sin esta guía no la hubiera conseguido, para ella un profundo agradecimiento.

Al Servicio de Cirugía Plástica del Hospital Universitario y sus Residentes por la disponibilidad de colaborar en este trabajo, a la Secretaria Rosa Margarita Perales Saldaña quien mecanografió el escrito.




UANL

UNIVERSIDAD AUTÓNOMA DE NUEVO LEÓN



DIRECCIÓN GENERAL DE BIBLIOTECAS



UANL

UNIVERSIDAD AUTÓNOMA DE NUEVO LEÓN



DIRECCIÓN GENERAL DE BIBLIOTECAS



