


UNIVERSIDAD AUTÓNOMA DE NUEVO LEÓN

FACULTAD DE MEDICINA



**PERFIL INMUNOHISTOQUÍMICO DE LESIONES MELANOCÍTICAS
PALMOPLANTARES: ESTUDIO DE CASOS Y CONTROLES**

POR

ROGER ADRIÁN GONZÁLEZ RAMÍREZ

**COMO REQUISITO PARA OBTENER EL GRADO
DE DOCTOR EN MEDICINA**

SEPTIEMBRE, 2018

Aprobación de la tesis:

Dr. med. Oralia Barboza Quintana
Directora de Tesis

Dr. med. Nidia Isabel Ríos Briones
Co-Directora de Tesis

Dr. med. Juan Pablo Flores Gutiérrez
Miembro

Dr. en C. Ernesto Torres López
Miembro

Dr. med. David de la Fuente Villarreal
Miembro

Dr. med. Felipe Arturo Morales Martínez
Subdirector de Estudios de Posgrado

DEDICATORIA Y/O AGRADECIMIENTOS

A mis padres: María Elma y Rogelio, que han sido los mejores padres, siempre responsables, siempre al pendiente de sus hijos, nos enseñaron el sentido de la responsabilidad, la dedicación, la congruencia. Nos inculcaron valores como la humildad, el respeto. Por siempre estar cuando los he necesitado, por darnos educación de calidad, y por enseñarnos a valorar el haber tenido esa educación a Ustedes les dedico este trabajo que es la culminación de algo de muchos años, que cuando empecé a estudiar Medicina ni siquiera imaginaba realizar, pero esa necesidad de siempre ser mejores, de superarse, me hizo buscarlo, trabajarlo y lograrlo, gracias a Ustedes mamá y papá, los amo. Y mis hermanos: Rogelio (Gordo) y Arturo, quienes a lo largo de mas de 30 años han compartido grandes momentos de familia, ¡gracias!

A Tannia, mi esposa, mi compañera de vida, mi amor; Tu has sido artífice y fuente de motivación para siempre ser mejor, por que tu me incitas a eso mi amor, has sido parte fundamental de esto, ya que mientras estuve trabajando en este proyecto, tu te dedicabas a mantener a flote el barco llamado Matrimonio, luego dar origen a lo mas bello que hemos tenido, nuestros hijos, y que a pesar de tantas actividades y responsabilidades que tienes, has sabido equilibrar a base de amor e inteligencia nuestra hermosa relación, gracias por estar siempre a mi lado, por apoyarme y cuando es necesario por ponerme en mi lugar. Eres la mujer mas linda y amorosa que existe, te agradezco tu forma de ser y que te hayas fijado en mi, esto es tuyo también por que has tenido una paciencia impresionante, y además con tu personalidad has influido en alentarme a continuar este proyecto a pesar de las trabas y dificultades que se fueron presentando a lo largo de este tiempo. Te amo, sigue así ya que nunca te defraudaré, quiero que sigas orgullosa de mi, así como yo lo estoy de ti. También quiero agradecer a mis suegros Pepe y Patty, ya que sin ellos yo no tuviera la compañera de vida que tengo, gracias por haber criado a una gran mujer, madre, esposa y confidente. Les estoy muy agradecido por eso y por ser tan excelentes personas conmigo desde que tuve el placer de conocerlos por ahí de junio de 2004.

A mi hijos: Ivanna Sofía, Gretel Fernanda y Roger Adrián, Primero les quiero pedir una disculpa por el tiempo que no he estado con ustedes y lo he dedicado en este proyecto y otros de índole profesional. Quiero decirles que ustedes pequeños son mi combustible para echarle ganas, superarme, esto es para servirles de ejemplo de que con tenacidad, amor, y constancia se pueden lograr prácticamente todas las cosas, solo que no siempre cuando uno quiere, se debe tener la mira bien puesta en nuestra meta, y no perderla nunca, a pesar de que tengamos dificultades, no me rendí por ustedes, y gracias a ustedes culmino esto (aunque a veces me detenga a trabajar para compartir tiempo con ustedes). Siempre les estaré en deuda, pero también siempre presente para Ustedes. Los amo muchísimo.

Asimismo quiero dedicar mi trabajo a todos mis maestros del pregrado y el posgrado con quien compartí horas de vida cruciales para mi desarrollo personal y profesional, especialmente al Dr. med. Ramiro Montemayor Martínez (QEPD), Dr. med. David de la Fuente Villarreal, Dr. med. Santos Guzmán López, Dr. C. Carlos Medina de la Garza, Dr. Sergio E. González González, Dr. med. Oliverio Welsh Lozano, Dra. med. Minerva Gómez Flores, Dr. Juan O Galindo Galindo, Dra. Susana Puig Sarda, Dra. Cristina Carrera, Dr. Josep Malvehy, Dr. Gabriel Salerni, Dr. Roberto Arenas Guzmán. Y amigos que en este camino han estado conmigo y desafortunadamente ya no están para compartir este tipo de logros, como Luis Guillermo Martínez Bustamante “Memo” (QEPD), Jorge Sepúlveda Sepúlveda (QEPD) y mi compañero del curso de Doctorado en Medicina, el Dr. Juan “Juancho” Salazar (QEPD).

TABLA DE CONTENIDO

Capítulo I	Página
1. RESUMEN	1
Capítulo II	
2. INTRODUCCIÓN	2
Capítulo III	
3. HIPÓTESIS	23
Capítulo IV	
4. OBJETIVOS	24
Capítulo V	
5. MATERIAL Y MÉTODOS	26
Capítulo VI	
6. RESULTADOS	32
Capítulo VII	
7. DISCUSIÓN	36
Capítulo VIII	
8. CONCLUSIÓN	44

Capítulo IX

9. ANEXOS	46
9.1 Protocolo de tinción inmunohistoquímica.	46

Capítulo X

10. BIBLIOGRAFÍA	49
------------------------	----

Capítulo XI

11. RESUMEN AUTOBIOGRÁFICO	63
----------------------------------	----

INDICE DE TABLAS

Tabla	Página
1. Parámetros histológicos y factores pronósticos	28

INDICE DE FIGURAS

Figura	Página
1. Histología de la piel.....	3
2. Melanoma de extensión superficial.....	8
3. Melanoma nodular.....	9
4. Melanoma lentigo maligno.....	10
5. Melanoma acral lentiginoso	13
6. Características histológicas del melanoma acral <i>in situ</i>	12
7. Características histológicas del melanoma acral invasor.....	14
8. Patrones dermatoscópicos benignos de lesiones acrales.....	15
9. Patrón dermatoscópico del melanoma acral.....	16
10. Histología de la piel volar, tinción de hematoxilina-eosina	17
11. Expresión de nestin en caso de melanoma acral lentiginoso	33
12. Expresión de SOX2 en caso de melanoma acral lentiginoso	34
13. Expresión de Ki67 en caso de melanoma acral lentiginoso	34

LISTA DE ABREVIATURAS

CDC: Centers for Disease Control and Prevention

UV: Ultravioleta

MES: Melanoma de extensión superficial

MN: Melanoma nodular

MLM: Melanoma lentigo maligno

MAL: Melanoma acral lentiginoso

H-E: Hematoxilina-eosina

CAPÍTULO I

RESUMEN

Las lesiones melanocíticas tanto benignas como malignas con un verdadero para el clínico, incluso para el patólogo en caso de que una lesión sea reseada para su estudio histológico. El melanoma acral lentiginoso es de gran importancia en la población latina, debido a que es una forma prevalente de neoplasias en este grupo de individuos. Aunque existen una gran cantidad de herramientas desde las no invasivas -como la dermatoscopia- tanto invasivas como el estudio histopatológico y las tinciones inmunohistoquímicas. Estas tinciones inmunohistoquímicas pueden definir un perfil de las células predominantes en las neoplasias, y tener valor en el diagnóstico o incluso en el pronóstico. Conocer el perfil de expresión de marcadores como nestin, SOX2 y Ki67 en el caso particular del melanoma acral lentiginoso nos puede aportar datos relevantes en su comportamiento biológico y su pronóstico, además de su adecuada diferenciación de la contraparte benigna como los nevos melanocíticos en la piel acral, que tanta confusión pueden generar en el médico tratante.

CAPITULO II

INTRODUCCIÓN

1.1 Histología. La piel está formada de 2 capas principales, la epidermis – compuesta de varios estratos celulares y escamas de queratina- y la dermis –compuesta de tejido conectivo, glándulas plexos vasculares y nerviosos-, además de una capa variable, la hipodermis, o también llamado tejido celular subcutáneo (Figura 1).^{1,2}

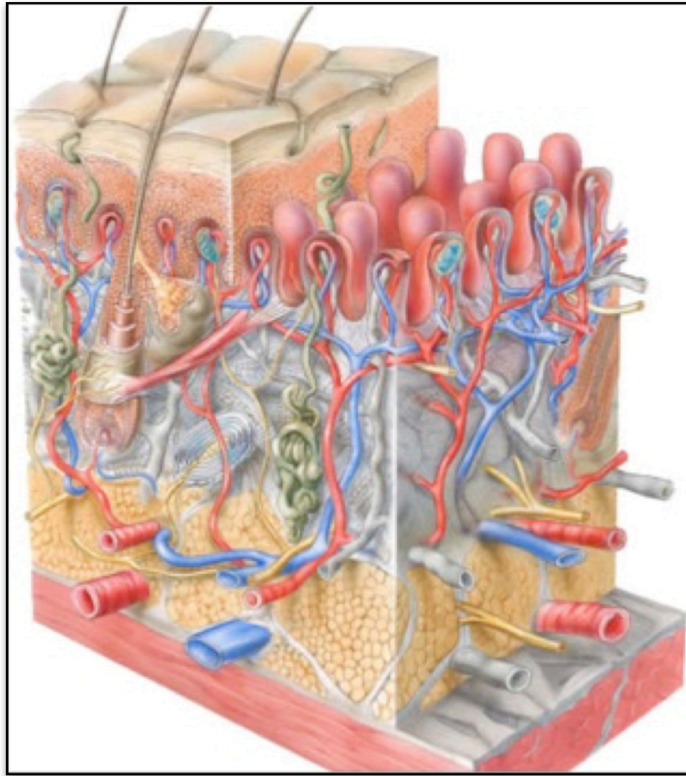


Figura 1. Imagen esquemática de la histología de la piel.

La epidermis, es la capa protectora de la piel, la cual está en contacto directo con el medio externo. El tipo celular principal de la epidermis es el queratinocito, que se genera en el estrato basal y progresivamente va desplazándose a capas más superficiales hasta llegar al estrato córneo, acelular donde solo se encuentra queratina (proteína que queda como remanente de los queratinocitos que mueren al alcanzar este plano). En la epidermis, además de queratinocitos, se encuentran otras líneas celulares no queratinocíticas, tales como los melanocitos, células de Langerhans y células de Merkel.^{1,2} Los estratos de la epidermis son de profundo a superficial: estrato basal o germinativo (donde se

encuentran melanocitos, células de Merkel y queratinocitos en mitosis), espinoso, granuloso, lúcido y córneo, esta composición corresponde a la epidermis de mayor complejidad: piel volar palmoplantar. Debido al constante traumatismo que experimentan, las palmas y plantas (piel volar) poseen un estrato córneo grueso. En otras topografías, los estratos lúcido o granuloso pueden ser poco visibles, o el estrato córneo ser mas delgado.²

1.2 Nevos melanocíticos. Son tumores benignos de cúmulos en forma de nidos o cordones de células del linaje de los melanocitos, llamadas células névicas, histológicamente se clasifican de acuerdo a la localización de los nidos celulares en: intradérmicos, compuestos y de la unión dermoepidérmica.³ Los nevos displásicos o atípicos se presentan clínicamente como lesiones pigmentadas planas o ligeramente sobreelevadas, de mas de 5 mm de diámetro, con pigmentación variable, y bordes asimétricos. Se encuentran en 2-7% de la población general caucásica, pero en hasta 40% de el subgrupo de pacientes con melanoma.⁴ En el caso de los nevos acrales, estas lesiones pigmentadas no suelen distorsionar la superficie cutánea, ya que el estrato córneo es muy grueso. Histológicamente, se presentan nidos de melanocitos bien delimitados, de arquitectura simétrica⁵ y que pueden localizarse en la unión dermo-epidérmica (nevos de unión), en la dermis (intradérmicos) o en ambos sitios (nevos compuestos).

La historia natural del nevo melanocítico adquirido típico es: se origina después del nacimiento, crece gradualmente de forma simétrica, y en etapas tardías puede persistir o involucionar. La mayoría de los nevos adquiridos suele

desarrollarse durante la segunda y tercera década de la vida.^{3,6} Actualmente se desconocen la mayoría de los factores biológicos implicados en la nevogénesis, es por ello que resulta especialmente interesante analizar en profundidad alguno de los procesos en los que se induce una nevogénesis acentuada.

Por otra parte, se ha especulado que la composición específica de células y de receptores de ciertas áreas corporales, podrían ser más sensibles a estímulos por parte de factores de crecimiento de melanocitos. Siendo palmas y plantas las más sensibles a estos efectos.⁷⁻⁹

1.3 Melanoma. El melanoma es una neoplasia mucocutánea que puede ser mortal, se deriva de la transformación maligna de los melanocitos, localizados en la unión dermoepidérmica.^{10,11} En 2012, según los registros de vigilancia, epidemiología y resultados finales (*Surveillance, Epidemiology, and End Results –SEER-*) de los Estados Unidos, el melanoma ocupa el tercer lugar en sexo masculino y cuarto lugar en sexo femenino en prevalencia entre los pacientes sobrevivientes de neoplasias;¹² representando aproximadamente el 5% de todos los cánceres en el sexo masculino y el 4% en el femenino.¹³ En un estudio publicado por Seiji y cols, se menciona que la proporción hombre:mujer es de 1.2:1, con un pico en la sexta década de la vida.¹⁴ Se ha reportado que, en caucásicos, el incremento en la incidencia del melanoma cutáneo es de 3-7% cada año.¹⁵ El melanoma también se puede presentar en niños y adolescentes, de hecho los Centros de Control y Prevención de enfermedades de Estados Unidos de Norteamérica (*CDC, Centers for Disease Control and*

Prevention) estima que en 2002 hubo alrededor de 475 casos de melanoma en personas menores de 20 años de edad.¹⁶

Los factores predisponentes para el desarrollo del melanoma quedan dentro de 2 categorías: 1) La susceptibilidad del huésped (piel blanca, fenotipo de pelo rojo o rubio, ojos claros; antecedente familiar de melanoma, síndromes de nevos displásicos o melanoma familiar), y 2) La exposición a luz ultravioleta (UV).

Los nevos displásicos o atípicos representan otro factor de riesgo de melanoma, principalmente en el contexto de pacientes con historia familiar de melanoma. El síndrome de nevos displásicos es un fenotipo de nevos bien reconocido, que principalmente se encuentra en familias con una susceptibilidad genética de melanoma; se caracteriza por un gran número de nevos, de características atípicas, así como nevos en sitios no expuestos al sol. En familias con melanoma este fenotipo es predictivo de un riesgo incrementado de melanoma.^{17,18}

Los nevos congénitos gigantes también predisponen a un mayor riesgo de melanoma. Estos generalmente son grandes, elevados, prominentes, irregulares y muy pigmentados. Se presentan en 1 de cada 20,000 nacimientos. Según una revisión sistemática realizada por Vourc'h-Jourdain y cols., el melanoma se encuentra en 2% de los casos de nevo congénito gigante.¹⁹ Usualmente el diagnóstico del melanoma asociado a nevo congénito gigante es muy difícil, es por eso que cuando es posible, se indica la excisión de manera temprana.¹⁹

Un paciente que tiene historia personal de melanoma tiene un riesgo de 5% de desarrollar un segundo melanoma durante su vida, por tal motivo estos individuos deben someterse periódicamente a valoraciones cutáneas totales.

La exposición intermitente, pero intensa a radiación ultravioleta (UV) está fuertemente asociada a desarrollo de melanoma, particularmente en pacientes con historia de quemaduras solares con ampollas ocurridas durante la niñez. Este factor de riesgo es de particular interés considerando que es un factor de riesgo modificable; y todavía aún más en el caso de las personas que usan de forma recreativa camas de bronceado, que ya han sido declaradas como carcinógenas.²⁰

1.3.1 Patrones de crecimiento del melanoma. Existen 5 patrones clínicos de crecimiento (también denominadas formas clínicopatológicas): melanoma de extensión superficial, melanoma nodular, melanoma lentigo maligno, melanoma desmoplásico y melanoma acral lentiginoso.²⁰

1.3.1.1. El melanoma de extensión superficial (MES) es la forma clínica de melanoma más frecuente en población blanca, puede desarrollarse *de novo* o sobre un nevo preexistente. El MES tiene una fase de crecimiento radial (clínica e histológica) y posteriormente desarrollan una etapa de crecimiento vertical invasiva. Se encuentran generalmente en tronco en hombres y en piernas en las mujeres. Son lesiones pigmentadas planas o con componente macular y nodular, asimétricas, de bordes mal definidos, de múltiples colores, y de más de 6 mm de diámetro (Figura 2).²⁰ Afecta a individuos entre la 5ª y 6ª década de la vida y se asocia a exposición a luz UV. Recientemente, se ha propuesto que el

melanoma se clasifique no solo de acuerdo a su topografía, si no a sus características moleculares, de hecho el MES se le define como melanoma que afecta piel expuesta al sol de forma intermitente, con alta prevalencia de mutaciones en el gen BRAF, y que puede estar asociado a polimorfismos en el gen de receptor 1 de la melanocortina (MC1R).²⁰

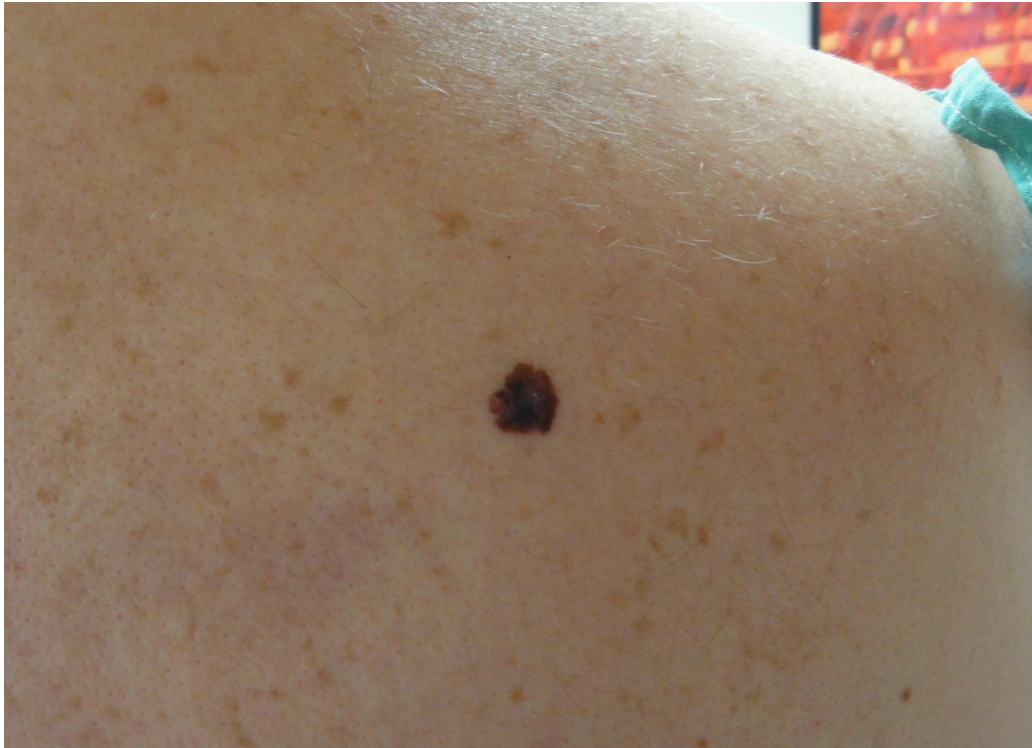

Figura 2. Aspecto clínico de un melanoma de extensión superficial.

1.3.1.2. El melanoma nodular (MN) ocupa la segunda posición en frecuencia en población caucásica; a diferencia del MES, el MN es un tumor que carece de un crecimiento en el plano horizontal (radial), solo presenta crecimiento vertical; clínicamente se presentan como nódulos brillantes, con una pigmentación generalmente monocroma: café, azul-grisácea, negra o incluso rojiza (presentaciones hipomelanóticas o amelanóticas (Figura 3). Tiene un

comportamiento clínico agresivo ya que el crecimiento vertical incrementa el riesgo de invasión angiolinfática.²⁰ Debido a su comportamiento clínico, tiende a ser detectado en etapas avanzadas. Tal y como ocurre en el MES, afecta predominantemente al grupo de edad de 50-60 años y se asocia a exposición a luz UV, particularmente a la radiación ultravioleta tipo B (280-315 nm).

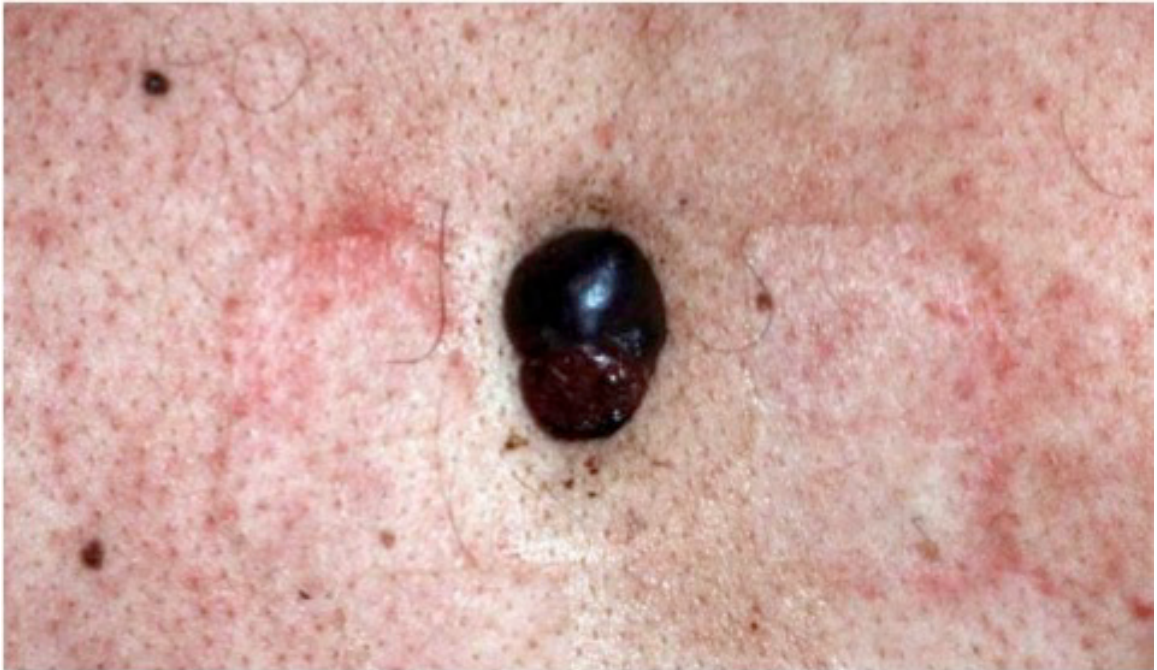

Figura 3. Imagen clínica de un melanoma nodular.

1.3.1.3. El melanoma lentigo maligno (MLM) afecta principalmente a pacientes mayores de 60 años, con historia de exposición crónica al sol, y se presenta principalmente en cara y cuello. Usualmente estos pacientes refieren un “lunar” de crecimiento lento y progresivo que tiende a la confluencia y a la hiperpigmentación, se presenta como una mácula muy pigmentada, asimétrica (Figura 4).²⁰ En esta neoplasia predomina el crecimiento radial, por lo que comparándola con el MES y MN suele tener un comportamiento menos

agresivo, aunque obviamente depende de otras características histológicas (grosor o nivel de Breslow, ulceración e índice mitótico) que posteriormente serán consideradas.

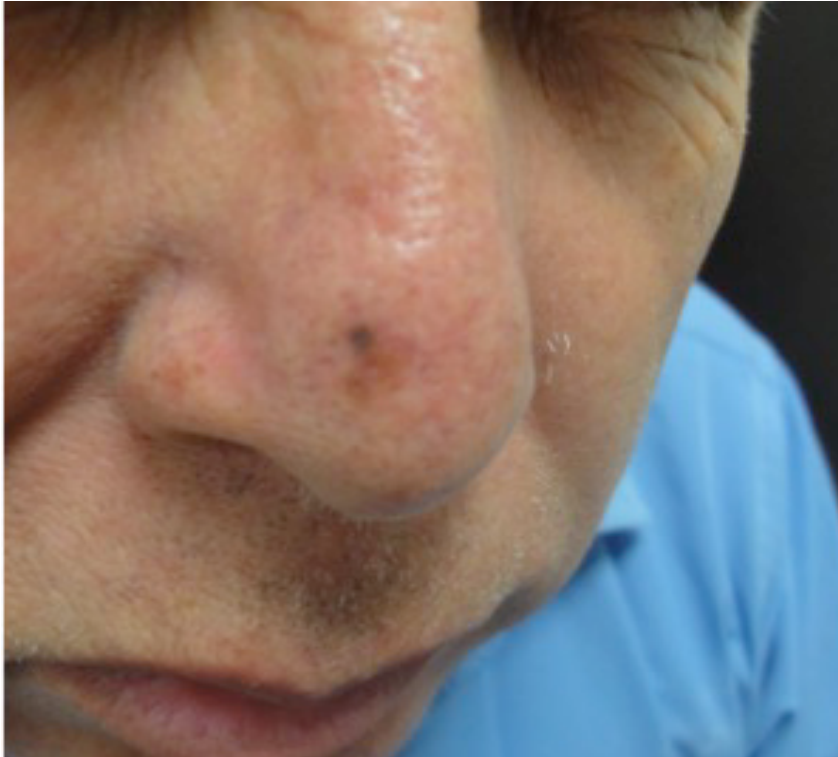

Figura 4. Imagen clínica de un melanoma léntigo maligno.

1.3.1.4. Una variante infrecuente del melanoma es el melanoma desmoplásico, se presentan en forma de pápulas, nódulos o placas rara vez pigmentadas; pueden ser mal diagnosticadas como verrugas o carcinomas basocelulares, se localizan comúnmente en cabeza y cuello, tienen un comportamiento más agresivo –como el de un sarcoma de tejidos blandos- y es un tumor con neurotropismo. Sus índices de recurrencia son mayores comparados con las otras formas clínicopatológicas de melanoma.^{20,21}

1.3.1.5. El melanoma acral lentiginoso (MAL) fue descrito por primera vez en la década de los 70s del siglo pasado por Reed ²², afecta las porciones distales de las extremidades, comprendiendo superficies volares (palmares y plantares), además del aparato ungueal.^{20,21} es relativamente infrecuente en población anglosajona y mas prevalente en latinos y asiáticos; de hecho, en población no blanca (anglosajona) la piel volar es el sitio más prevalente de melanoma maligno.^{5,23} En población japonesa, cerca de la mitad de los melanomas reportados afectan la piel acral, y de estos, casi 30% se encuentran en región plantar²⁴; asimismo en Puerto Rico, se observó que el MAL es la variante clínico patológica más frecuente de melanoma.^{25,26} El factor de riesgo de la exposición solar intensa intermitente, no es imprescindible para el desarrollo del melanoma acral y el de mucosas.

Clínicamente se caracterizan por un componente plano, macular (lentiginoso)²³ y debido a su crecimiento lento, pasan desapercibidos por el paciente, hasta que presentan una fase de crecimiento vertical –componente nodular o noduloulcerado- que usualmente los lleva a buscar atención médica (Figura 5).

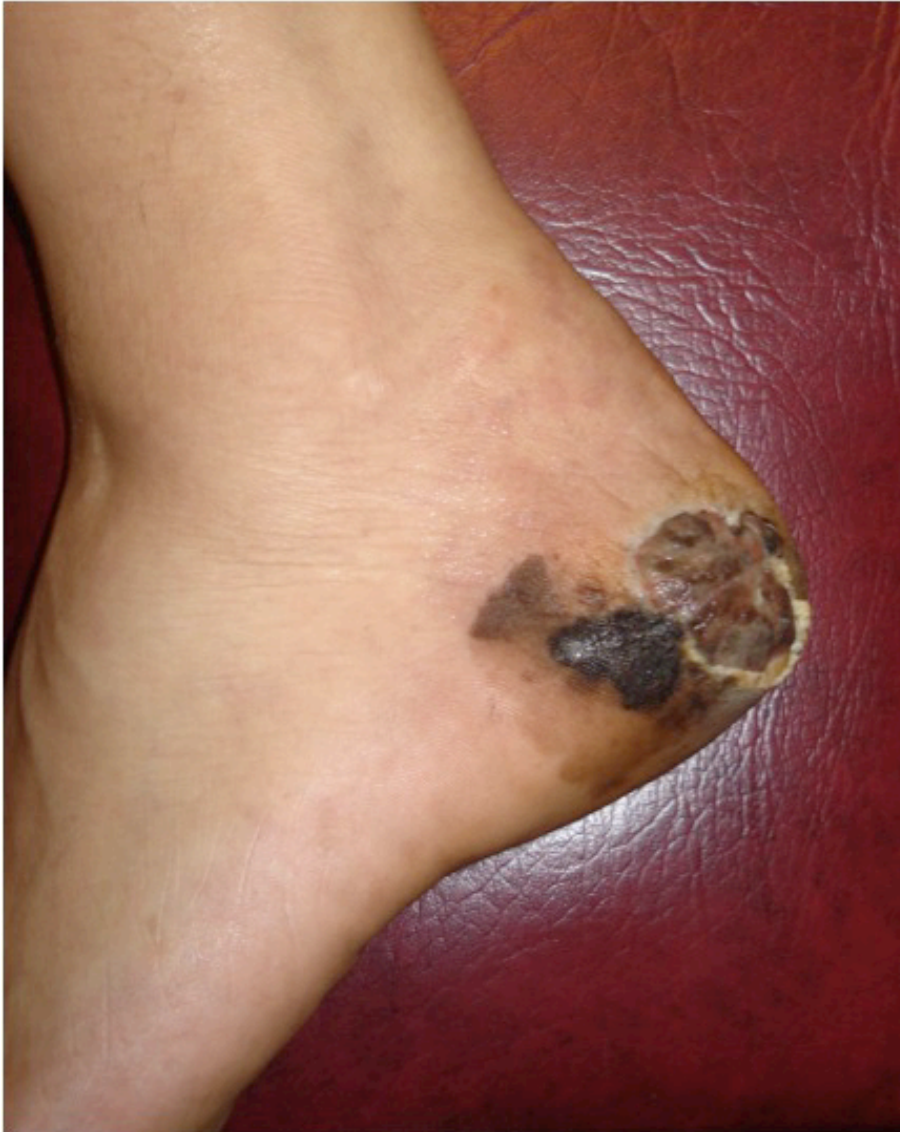

Figura 5. Melanoma acral lentiginoso, aspecto clínico.

Histológicamente el melanoma acral lentiginoso se caracteriza por lo siguiente: crecimiento radial que consiste en melanocitos displásicos lentiginosos, extendiéndose a lo largo del estrato basal, con extensión de melanocitos atípicos aislados, principalmente en la crista profunda intermedia, los núcleos de estos melanocitos son pleomórficos, grandes e hiper cromáticos (Figura 6)⁵ la fase de crecimiento vertical consiste en un engrosamiento

progresivo central en forma de placa, compuesto por células malignas en dermis papilar, con extensión de células fusiformes en niveles profundos, acompañado de displasia prominente; hay hiperplasia epidérmica con elongación de los procesos interpapilares, acantosis y ulceración central, también puede existir regresión de tumor (Figura 7).²¹

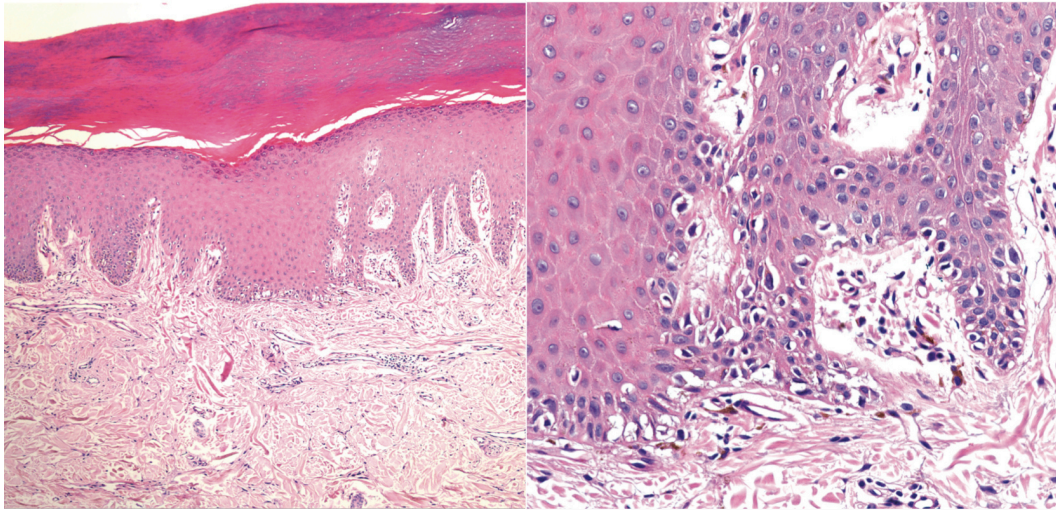


Figura 6. Características histológicas del melanoma acral *in situ*. Izquierda: imagen panorámica (10x); imagen derecha características celulares y nucleares de las células tumorales (40x), tinción de hematoxilina-eosina.

Desde el punto de vista molecular, el melanoma acral es muy distinto a las otras variantes clínicopatológicas de melanoma. Bastian y cols.²⁷⁻²⁹ han encontrado, a través de métodos como la hibridación genómica comparativa (HGC) y la hibridación fluorescente *in situ* (FISH) amplificaciones de múltiples *loci* de varios cromosomas, como por ejemplo, amplificación de la ciclina D1, localizada en 11q13. Asimismo, se ha encontrado, a través de reacción en cadena de la polimerasa (PCR) una alta frecuencia de mutaciones en c-kit tanto en melanomas acrales, como mucosos.³⁰

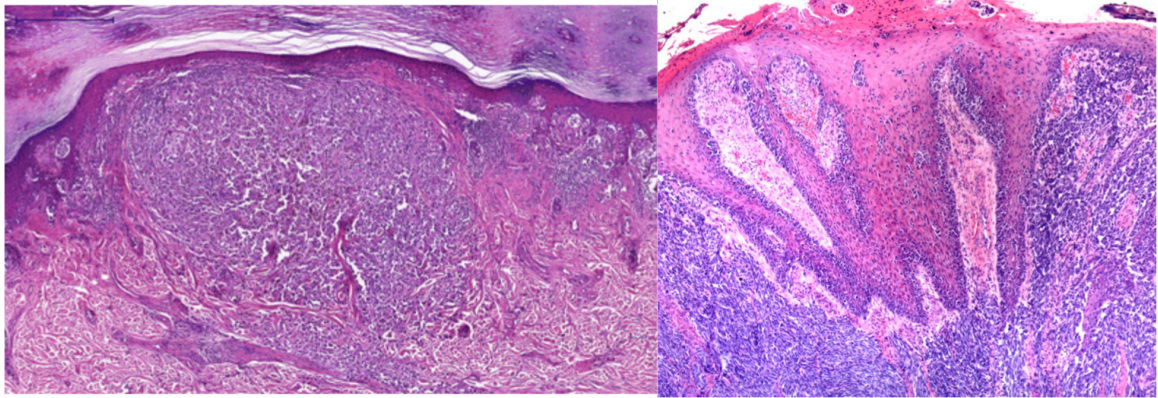


Figura 7. Características histológicas del melanoma acral invasor. Izquierda: imagen panorámica (10x); imagen derecha: es notoria la invasión más allá de la membrana basal, durante una fase de crecimiento vertical (40x), tinción de hematoxilina-eosina.

Las lesiones pigmentadas palmoplantares son un verdadero reto para el clínico, considerando que son relativamente frecuentes en la población, aunque carecemos de estadísticas confiables sobre la prevalencia de lesiones pigmentadas acrales en población mestiza, en asiáticos se reporta una prevalencia de hasta 7%.³¹ Para el adecuado abordaje de estas lesiones, existen nuevas herramientas que aumentan la certeza diagnóstica, tales como la dermatoscopia.

1.3.2 Abordaje diagnóstico del melanoma. La dermatoscopia es una técnica de exploración no invasiva de las lesiones pigmentadas *in vivo*, que aumenta la certeza diagnóstica para distinguir entre lesiones pigmentadas benignas y malignas, como el melanoma.³²⁻³⁶ El diagnóstico preciso y temprano es decisivo para el pronóstico de un paciente con melanoma maligno.^{35,37,38} A través de la dermatoscopia es posible reconocer patrones y estructuras que nos

orientan a definir si determinada lesión tiene características de lesión melanocítica o no melanocítica, o distinguir entre benignidad y malignidad.³⁵ La dermatoscopia no sustituye la histopatología –que es el estándar de oro- más bien, la complementa y la hace más predictiva.

1.3.2.1 Patrones dermatoscópicos en piel palmoplantar. En piel volar palmoplantar la dermatoscopia permite visualizar diversos patrones, los cuales se dividen en patrones benignos y malignos.

Patrones benignos: corresponden al patrón paralelo del surco³⁹⁻⁴¹, que se define como la pigmentación lineal a lo largo de los surcos de los dermatoglifos de la piel palmoplantar; este patrón paralelo del surco tiene variantes morfológicas, que son el patrón en celosía y el patrón fibrilar.²⁴ La distribución del pigmento en el surco se correlaciona a los nidos de melanocitos distribuidos en la crista profunda limitans (Figura 8).⁵

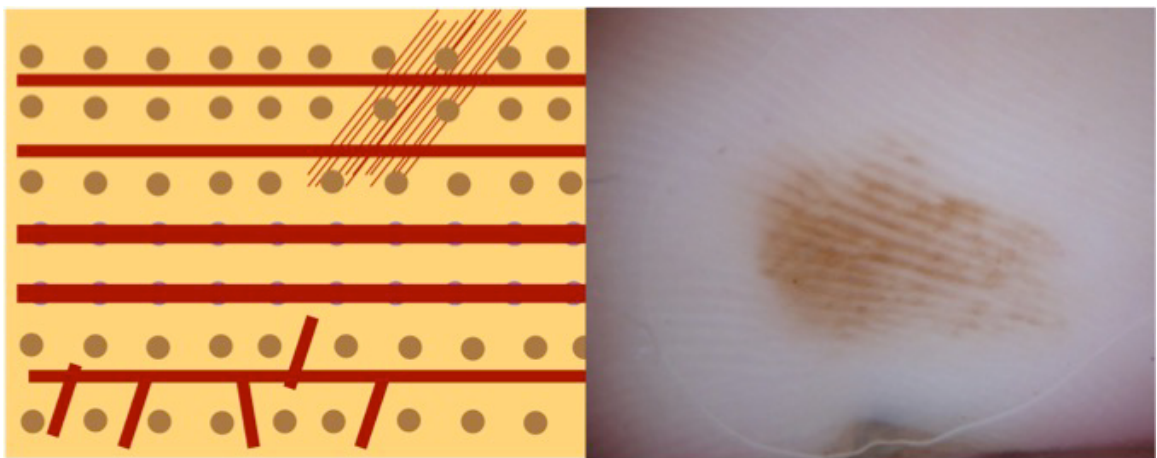


Figura 8. Imagen esquemática (izquierda) que muestra el patrón dermatoscópico clásico de las lesiones acrales benignas –patrón paralelo del surco-, y sus variantes, en celosía y fibrilar. A la derecha se observa una imagen dermatoscópica del patrón paralelo del surco.

Patrones malignos: el patrón paralelo de la cresta comprende la pigmentación en forma de banda que sigue las crestas de los dermatoglifos, este hallazgo tiene un valor predictivo positivo (VPP) de 93.7% en melanomas acrales, tanto *in situ* como invasores.²⁴ En el melanoma, especialmente *in situ*, las células neoplásicas, se encuentran sobre y alrededor de la cresta profunda intermedia, llegando incluso a invadir el acrosiringio.⁵ Otros patrones presentes en el melanoma acral lentiginoso invasor, en el cual la invasión tiene una disposición más vertical, son la pigmentación difusa, presencia de polimorfismo vascular (casos en sacacorcho, lineales, en asa, glomerulares, puntiformes), velo azul-blanquecino o patrones multicomponentes, que corresponden a la presencia de 3 o más estructuras en la misma lesión (Figura 9).⁴²




Figura 9. Izquierda: imagen esquemática de un corte vertical de un melanoma, donde se observa la invasión de las células tumorales en el plano vertical; centro: se observa una imagen esquemática del patrón paralelo de la cresta, característico del melanoma acral lentiginoso; derecha: imagen dermatoscópica de un caso de melanoma acral lentiginoso.

1.4 Anatomía microscópica de la piel volar. La piel acral tiene una configuración muy característica, ya que cuando se realiza un corte perpendicular a la dirección de los surcos de los dermatoglifos (huellas digitales), es posible reconocer 2 diferentes tipos de procesos interpapilares

(redes de crestas): la crista profunda limitans, situada por debajo del surco, y la crista profunda intermedia, localizada subyacente a la cresta, y es a través de la crista profunda intermedia por donde atraviesa el conducto ecрино para emerger en la superficie de la piel volar como el acrosiringio (Figura 10).^{5,41}

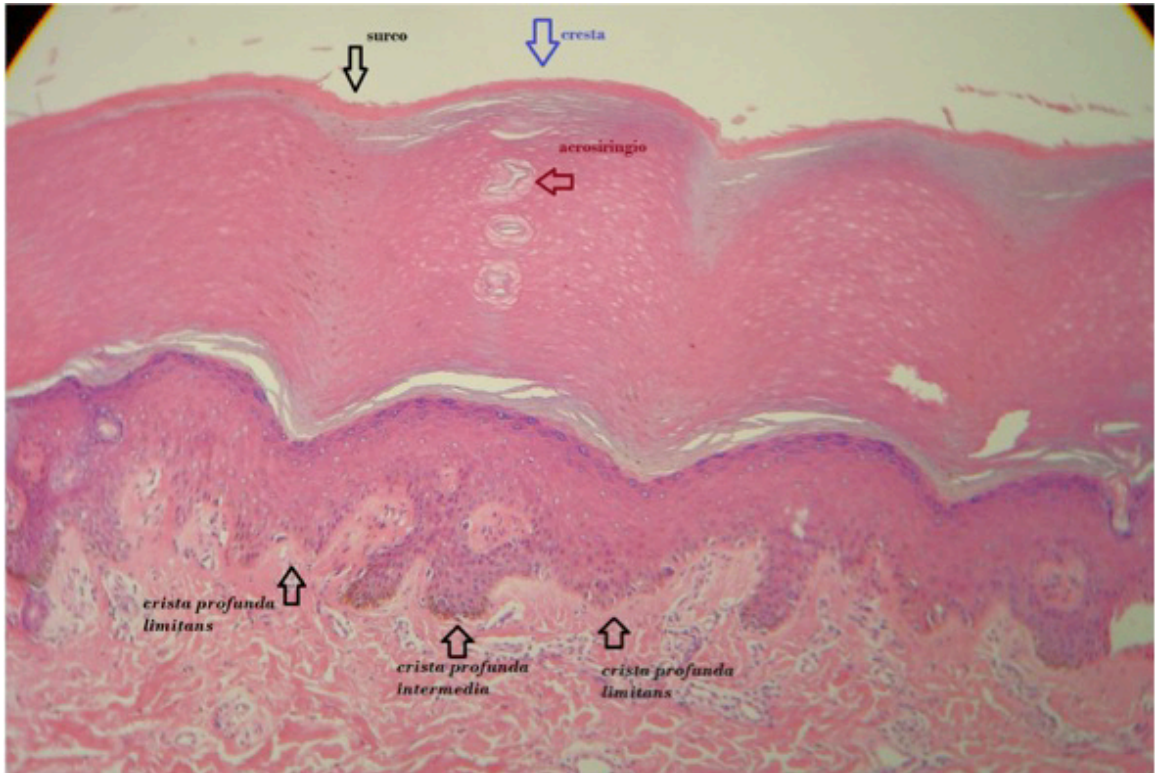


Figura 10. Imagen histológica de piel volar, tinción hematoxilina-eosina, a 10x. Fotomicrografía cortesía de la Dra. Ana Elena Domínguez Espinoza

1.5 Células madre. Son una población de células que tienen características exclusivas, como el potencial de la autorenovación –la forma en la que se perpetúan-, también dan origen a células progenitoras intermedias y finalmente a células maduras, durante un proceso llamado diferenciación.⁴³

La autorenovación se da a través de una división celular mitótica en la cual una o incluso las dos células hijas permanecen indiferenciadas –para mantener siempre una población de células madre indiferenciadas- y tienen la cualidad de

dar origen a otra célula madre, así como al espectro de progenitores mas diferenciados. Posteriormente, la célula madre (en este caso hematopoyética) sufre del proceso de diferenciación para mantener una población constante de células maduras en condiciones normales; finalmente hay que mencionar que el número de células madres están bajo un estricto control genético.⁴⁴

En el caso del cáncer, las células madre se escapan de este control homeostático entre proliferación y apoptosis. En caso de que se presenten mutaciones oncogénicas en las vías que regulan la proliferación y autorenovación, puede resultar en activación de oncogenes, inactivación de genes supresores de tumores o ambos, y esto genera una proliferación celular descontrolada.⁴³ En el caso particular del melanoma, ocurren una serie de factores genéticos y ambientales que influyen en su desarrollo y progresión. La hipótesis clásica es que el melanoma crece a partir de melanocitos maduros bien diferenciados que han acumulado una serie de alteraciones genéticas en oncogenes y genes supresores de tumor, tales como CDKN2A, PTEN, p53, RAS, RAF y MYC.⁴⁵ Sin embargo, ha emergido evidencia científica que indica que el cáncer también crece de células madre transformadas.

La hipótesis de las células madre de cáncer propone que los tumores malignos poseen 2 tipos de células neoplásicas: células madre de cáncer –con un gran potencial proliferativo-, y células neoplásicas mas diferenciadas –con un potencial de proliferación más limitado.⁴⁶

1.5.1 Células madre en el melanoma. La investigación de células madre en melanoma es un campo de investigación hasta ahora poco explorado, y aunque

debatible, existe evidencia sobre la existencia de células madre de melanoma. Los melanomas muestran heterogeneidad fenotípica tanto *in vivo* como *in vitro*, ya que se observan células neurales, mesenquimales y endoteliales.⁴⁷ Esto sugiere la presencia de células con un potencial generador de múltiples linajes celulares, característico de las células madre; además, el melanoma expresa varios genes involucrados en el desarrollo neural en etapas embrionarias – Nestin, Sox10, Pax3 y Mitf-⁴⁸ y finalmente se ha observado que lesiones melanocíticas benignas (nevus) como malignas (melanomas primarios y metástasis de melanoma) también expresan marcadores asociados a células madre de otros linajes, como CD166, CD133 y Nestin.⁴⁹

1.6 Marcadores inmunohistoquímicos. Nestin es una proteína que corresponde a los filamentos intermedios, que se asocia a múltiples poblaciones de células madre.⁵⁰ En particular se le considera un marcador de células madre y progenitoras neuroectodérmicas, ya que está predominantemente expresada en células proliferativas durante el desarrollo embrionario del sistema nervioso central. En el proceso de maduración y diferenciación a neuronas y astrocitos, el nestin es reemplazado por vimentina y posteriormente en elementos de la glia por la proteína ácida fibrilar glial.⁵¹

En un estudio realizado por Brychtova y cols.⁵¹ se demostró por medio de inmunohistoquímica la presencia de nestin en nevus melanocíticos y melanoma, y de acuerdo a su distribución (más intensidad en lesiones malignas y metastásicas) podría considerarse que este marcador es un indicador de

desdiferenciación y comportamiento más agresivo. Cabe mencionar que en este estudio no se incluyó ningún caso de melanoma acral lentiginoso.

En otro estudio, Kanoh y cols., demostraron la presencia de nestin en el componente dérmico de una serie de 10 melanomas nodulares, que eran negativos al marcador HMB-45; sin embargo, solo se expresó en 2 de 12 casos de melanomas de extensión superficial.⁵²

Nestin es un biomarcador de interés en el melanoma, ya que también se expresa en células circulantes en sangre periférica, esto se ha demostrado por citometría de flujo y reacción en cadena de polimerasa-transcripción reversa cuantitativa. Incluso, su expresión es directamente proporcional al estadio clínico del melanoma, e incluso hay estudios que lo consideran un marcador de valor pronóstico.^{53,54,55}

Se ha demostrado que la coexpresión de factores de transcripción de la familia SOX con nestin pueden servir como un indicador de “virulencia” en el melanoma.⁵⁶ Flamminger y cols. mostraron que se requieren de SOX9 y SOX10 para la expresión de nestin en melanoma.⁵⁷ Mientras que Bakos y cols muestran que hay una coexistencia en la expresión en nestin, SOX9 y SOX10.⁵⁸ El factor de transcripción de células madre embrionarias SOX-2, tiene un papel crítico en el desarrollo embrionario, además contribuye en mantener la pluripotencia y autorenovación celular de líneas embrionarias, tales como células neurales, osteoblastos y melanocitos de la cresta neural.^{59,60} El factor de transcripción SOX-2 se expresa en neoplasias malignas de esófago, cavidad oral, pulmón, páncreas, ovario, y en cáncer de mama promueve resistencia a tamoxifeno⁶¹; en el caso de melanoma se expresa en cerca del

50% de casos y solo una minoría de nevos^{58,62,63} y se relaciona al crecimiento tumoral *in vivo* del melanoma.⁵⁸

Zalaudek y cols.,⁵⁴ proponen una nueva hipótesis en el desarrollo del melanoma, en base a los estudios en células madre^{64,65,66} y hallazgos obtenidos a través de la dermatoscopia y la microscopia confocal de reflectancia, que el melanoma dependiendo de la forma clínico-patológica deriva de células madre de distintos tipos, por ejemplo: el melanoma lentigo maligno se origina de células madre localizados en la vaina externa del folículo piloso, el melanoma nodular proviene del compartimento dérmico y el melanoma de extensión superficial del estrato basal de la epidermis.⁵⁴ A pesar de lo interesante de estas hipótesis, en este artículo, los autores no hacen una propuesta sobre el origen del melanoma acral lentiginoso. Esta propuesta se ha reforzado con los hallazgos obtenidos por Okamoto y cols., en un modelo animal, en el cual demostraron que en la porción secretora de la glándula ecrina, se encuentra un nicho de células progenitoras de la línea melanocítica, que tiene un ciclo lento, y que se activan ante determinados estímulos.⁶⁷

Tanto nestin como SOX2 como marcadores de células madre de la línea melanocítica se han utilizado también para diferenciar entre metástasis ganglionares de melanoma, donde muestran una expresión considerablemente mayor, que en nevos melanocíticos ganglionares.⁶³

1.7 Proliferación en melanoma. Además de la relevancia que posee el índice mitótico, la proliferación celular es de relevancia considerable. El antígeno nuclear Ki67 se encuentra presente en todas las fases del ciclo celular proliferativo, de hecho es el marcador de proliferación más empleado en

patología.⁶⁸ De hecho, Ki67 solo se expresa en las fases proliferativas de las células. El anticuerpo monoclonal MIB-1 reconoce al epítipo Ki67. A diferencia de Ki67 –el cual requiere tejido fresco o congelado- el anticuerpo MIB-1 puede utilizarse en bloques de parafina.⁶⁹ La expresión de Ki67 en células de melanoma está entre 13-30%.^{68,70} Puede considerarse a Ki67 un factor que podría distinguir melanomas delgados de bajo riesgo de los de alto riesgo.^{71,72} De hecho también se ha señalado la expresión de Ki67 como un factor de riesgo independiente para mal pronóstico en pacientes con melanoma.⁷⁰ Además de Ki67, la inmunorreactividad a otros marcadores, como metaloproteinasa 2 y p53 han mostrado utilidad para determinar casos de melanoma de alto riesgo.⁷³

Se ha hecho una revisión exhaustiva en Pubmed, con palabras clave como: immunohistochemical, *stem-cells*, nestin, SOX-2, acral, volar, y acral melanoma, y no encontramos trabajos publicados acerca de los hallazgos histológicos o inmunohistoquímicos que reporten la presencia de marcadores inmunohistoquímicos en nevos y melanomas de localización palmar o plantar, así como sus patrones de localización y distribución. La identificación de células madre de melanoma acral, en nevos y en piel volar palmo-plantar, podría aportar evidencias válidas sobre la génesis, su comportamiento biológico, su pronóstico e incluso blancos terapéuticos del melanoma acral lentiginoso, ya que en esta forma clínicopatológica la radiación ultravioleta no tiene un papel claramente definido.

CAPITULO III

HIPÓTESIS

Existirá una mayor expresión de marcadores nestin, SOX-2, así como un incremento en la proliferación celular (expresión de Ki67) en melanomas acrales de la piel volar, en comparación con nevos acrales.

CAPÍTULO IV

OBJETIVOS

1.- Objetivo general:

1. Establecer el patrón de distribución de marcadores inmunohistoquímicos –Nestin y SOX2- y de proliferación –Ki67- en piel volar acral en biopsias de melanoma acral lentiginoso, y nevos acrales.

Objetivos particulares:

1. Determinar el porcentaje de células inmunorreactivas a nestin, además de patrón de expresión en biopsias de melanoma acral lentiginoso, así como de las muestras de nevos acrales (controles).
2. Determinar el porcentaje de células inmunorreactivas a SOX2, además de patrón de expresión en biopsias de melanoma acral lentiginoso, así como de las muestras de nevos acrales (controles).

3. Determinar el porcentaje de células inmunorreactivas a Ki67, además de patrón de expresión en biopsias de melanoma acral lentiginoso, así como de las muestras de nevos acrales (controles).
4. Comparar el patrón y porcentaje de inmunoreactividad de marcadores nestin y SOX-2 entre los 2 grupos de estudio: melanomas acrales, y nevos acrales.
5. Correlacionar el patrón y porcentaje de inmunoreactividad de nestin y SOX-2 en el grupo de melanoma acral con el nivel de Breslow (menores a 1 mm, de 1 a 4 mm de grosor y mayores a 4 mm).
6. Correlacionar la distribución y el índice de proliferación celular, a través de inmunoreactividad de Ki-67, en melanoma acral de diferentes grosores (nivel de Breslow).

CAPÍTULO V

MATERIAL Y MÉTODOS

1.1 Diseño metodológico del estudio:

Este es un estudio observacional, transversal, comparativo, retrospectivo, no ciego, donde se incluyó una cohorte de muestras (bloques de parafina) de biopsias de nevos y melanomas de localización acral (palmar y plantar), localizadas en el Servicio de Anatomía Patológica y Citopatología del Hospital Universitario “Dr. José Eleuterio González” obtenidas entre los años 2009 y 2014. La población de estudio fueron biopsias de piel con lesiones benignas (nevos o grupo control) y malignas (melanomas o casos) de localización acral (palmoplantar), donde se incluyeron 26 casos y 26 controles. Considerando una frecuencia de exposición a casos de melanoma del 84% y en los controles (nevos melanocíticos) del 47% para la expresión de marcadores de células madre (nestin, SOX-2)⁵³, a una confiabilidad del 95%, una potencia del 80% y una capacidad de razón de momios a detectar de 2, se determinó mediante la fórmula para casos y controles un tamaño de muestra de 26 casos y 26 controles (nevos).

1.2 Criterios de inclusión, exclusión y eliminación

1.2.1 Criterios de Inclusión

1. Diagnóstico histológico de melanoma acral lentiginoso
2. Disponibilidad de bloques de parafina
3. adecuada fijación del tejido.

1.2.2 Criterios de exclusión

1. Diagnóstico histológico de otras variantes histológicas diferentes al melanoma acral lentiginoso (melanoma nodular, spitzoide, entre otros)
2. Melanomas que involucran el aparato ungueal especímenes repetidos de los mismos pacientes,
3. Ausencia de bloques de parafina
4. Mala fijación del tejido.

1.2.3 Criterios de eliminación

1. Ausencia de tumor en las nuevas secciones
2. Material insuficiente para ser procesado.

El estudio se realizó en su totalidad en las instalaciones del Servicio de Anatomía Patológica y Citopatología del Hospital Universitario “Dr. José Eleuterio González”.

1.3 Metodología

Se obtuvieron biopsias de piel, en laminillas y/o bloques de parafina de piel volar acral almacenados en el Departamento de Anatomía Patológica y Citopatología del Hospital Universitario “Dr. José Eleuterio González”. Para obtener una N=52 biopsias, compuestas por 26 melanomas acrales

lentiginosos, además de 26 controles sanos, compuestos por nevos en piel volar.

Se revisaron secciones con tinción de hematoxilina y eosina en las cuales se confirmó el diagnóstico de Melanoma acral lentiginoso y se valoraron los factores pronósticos⁶⁸ (Tabla 1). Se seleccionó el bloque de parafina representativo para la realización de las inmunotinciones.

Tipo celular predominante
Fase de crecimiento
Nivel de Clark
Índice de Breslow
Ulceración
Índice mitótico
Infiltrado inflamatorio intratumoral
Datos de regresión
Lesiones microsatélites
Invasión vascular
Invasión perineural
Bordes quirúrgicos de resección

Tabla 1. Parámetros histológicos y factores pronósticos.⁶⁸

Para cada bloque se realizaron tinciones de inmunohistoquímica para Nestin, SOX-2 y Ki-67. Además se realizarán controles positivos y negativos para cada marcador.

1.3.1 Tinciones de inmunohistoquímica

Los marcadores de inmunohistoquímica utilizados fueron los siguientes: anticuerpo Anti-Nestin, libre de azida ab28944 (Abcam plc, Cambridge, Reino Unido), anticuerpo policlonal Anti-SOX2 GTX101506 (GeneTex, Irvine, CA) y anticuerpo monoclonal Anti-Ki67 M7240 (Dako, Carpinteria, CA). Previo a la realización del estudio las diluciones fueron optimizadas: Nestin usado a 1:150, SOX-2 a dilución 1:25, y Ki-67 a 1:25. Para cada bloque de tejido embebido en parafina se realizaron secciones de 4 micras, y fueron procesadas de forma automatizada (ANEXO 1) incluyendo los pasos de desparafinización, recuperación antigénica, digestión enzimática, incubación del anticuerpo y finalmente la visualización usando el método de DAB (Di amino benzidina) el cual es adicionado y actúa como un substrato para la peroxidasa; esta reacción crea una coloración café marrón. La peroxidasa endógena en el tejido es bloqueada previamente a la aplicación de los anticuerpos para prevenir una tinción inespecífica.

1.3.2 Evaluación de los resultados

La expresión de los marcadores (reactividad inmunohistoquímica indirecta) de secciones de tejido, se realizó utilizando anticuerpos monoclonales IgG Anti-nestin de ratón, que reacciona con tejido humano, libre de azida, catálogo

ab28944 (Abcam plc, Cambridge, Reino Unido) y anticuerpo policlonal Anti-SOX2 GTX101506 (GeneTex, Irvine, CA). Para la evaluación de la expresión de nestin se utilizó el score H, un método semicuantitativo modificado.⁵¹ Las categorías del score H se basan en la intensidad y la proporción de la tinción café marrón. La proporción de la tinción celular positiva en la sección se determinó en categoría A, con un score de 0 a 3 (0=0-4%, 1=5-24%, 2=25-49%, 3= 50-100%). La valoración de la laminilla es a bajo poder (10x). El promedio de intensidad que corresponde a la presencia de tinción negativa, débil, intermedia o fuerte con score de 0-3, y se definía categoría B. La categoría A se multiplica con categoría B para dar finalmente con el score H. Si el score H es 0 significa una expresión negativa; si es 1-2 expresión débil; se determina una expresión moderada cuando el score H es 3 a 5, y una expresión fuerte si el score H es 6-9.

Para determinar la expresión de Ki-67, se empleó el parámetro de la fracción de crecimiento, que es la razón de núcleos teñidos positivamente entre el número total de núcleos. Las lesiones se clasificaron como positivas cuando existió al menos 1-2% de área tumoral con tinción café marrón. La proporción de la tinción celular positiva en la sección se determinará como un índice de proliferación bajo cuando la tinción nuclear se exprese en menos del 20% de las células neoplásicas e índice de proliferación alto cuando se exprese en más del 20% de las células neoplásicas. La inmunorreactividad tanto en el grupo de casos como los controles se determinó en función del porcentaje de células positivas al marcador en el sitio de mayor expresión de todas las muestras.^{74,75}

Posteriormente se hizo un contraste de medias entre expresión celular de Ki67 entre casos y controles mediante el test de T de Student a un 95% de confiabilidad.

La valoración de localización, además de la descripción del patrón de la expresión (nuclear o citoplásmica) de marcadores (nestin, SOX-2 y Ki-67) se realizó por el estudiante de Doctorado, siempre bajo la supervisión de los expertos en Anatomía Patológica miembros de su comisión doctoral.

1.3.3 Análisis estadístico:

Los resultados obtenidos se recabaron en una base de datos desarrollada en programa Excel 2013, y se analizaron mediante el programa IBM SPSS Statistics 21. Se obtuvieron de todas las variables evaluadas, los estadísticos descriptivos tradicionales, tales como las medidas de tendencia central (media, mediana y moda), medidas de dispersión (varianza, desviación estándar y coeficiente de variación) y medidas de posición (cuartiles, quintiles y deciles) en el caso de las variables cuantitativas, así como las frecuencias observadas en las variables de tipo cualitativas.

El proceso de correlación y asociación entre inmunorreactividad a los marcadores nestin, SOX2 y Ki-67 con parámetros propios del melanoma acral: patrón de crecimiento, nivel de Breslow, mitosis, o su presencia en lesiones benignas (controles) se realizó mediante prueba de Pearson o Spearman (según la presencia o ausencia de normalidad en la distribución) y J_i^2 (respectivamente), ambas a una confiabilidad del 95%.

CAPÍTULO VI

RESULTADOS

De la base de datos obtenida, se localizaron archivos de 102 biopsias de tejido con diagnóstico melanoma acral lentiginoso, de los cuales 59 no cumplieron los criterios de inclusión, las causas de exclusión fueron: material insuficiente y ausencia de bloque de parafina, se eliminaron 4 especímenes de pacientes que tenían material de biopsia duplicado (biopsia y resección amplia), asimismo se eliminó un caso mas que estaba registrado como melanoma acral lentiginoso, pero la lesión estaba localizada en la pierna. Se eliminaron 13 muestras más debido a que se corroboró que eran biopsias de melanomas de la matriz y lecho ungueal, por lo tanto se estudiaron 26 especímenes en el grupo control, y se incluyeron 26 controles “sanos” correspondientes a biopsias de nevos resecaados de la región volar, plantar o palmar.

Expresión de nestin. Se determinó que el 100% de las muestras tanto de casos como de controles presentaron expresión de nestin. En el grupo de melanomas, en promedio el 56.55% de las células expresaron nestin (Figura 12), mientras que en el grupo control la expresión de nestin se encontró en promedio en 31.92% de la población celular de cada melanoma. La expresión

fue predominantemente citoplásmica y bordes celulares, sin evidenciarse en las glándulas ecrinas. De acuerdo al score H tanto el grupo de casos como de controles presentaron expresiones fuertes del marcador. El score H promedio de nestin en casos de melanoma fue de 7.38, mientras que en los controles fue de 9.0 ($p=0.000$).

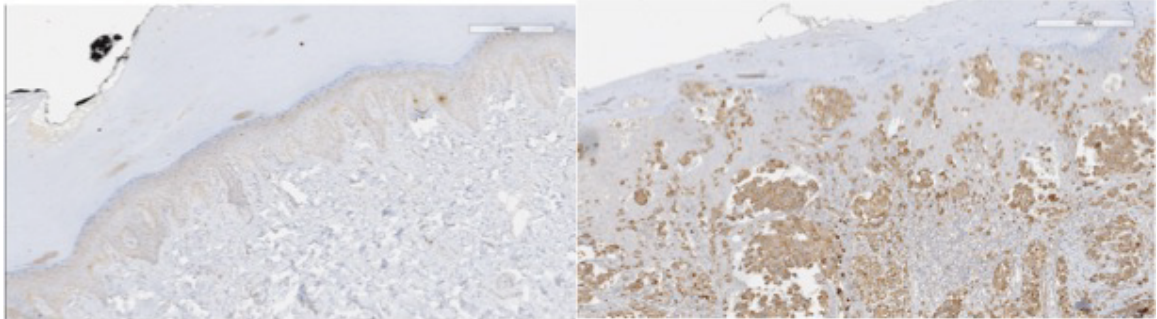


Figura 11. Expresión de nestin en melanoma acral lentiginoso. Imagen panorámica (izquierda) y a 40x (derecha), la tinción se observa predominantemente citoplásmica y en bordes celulares. La expresión es alta en intensidad y en población celular (Score H= 9).

Expresión de SOX2. El grupo de controles (nevus acrales) mostró mayor cantidad de especímenes que expresaban SOX2, con 24 casos (92.3%), mientras que en 20 de las muestras de melanoma (76.92%) mostraron expresión citoplásmica y nuclear (Figura 13), además en algunos casos se expresó en las glándulas ecrinas, aunque el Score H presentó cifras muy semejantes entre casos (2.35) y controles (1.96) sin ser estadísticamente significativo ($p=0.412$).

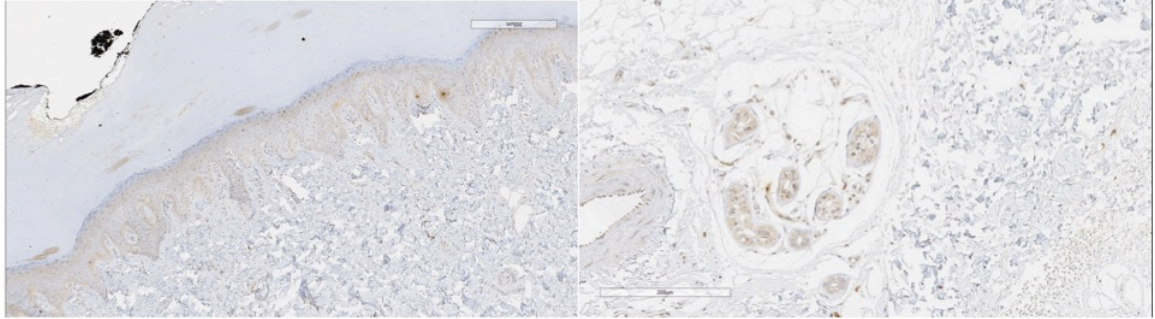


Figura 12. Expresión de SOX2 en melanoma acral lentiginoso. Imagen panorámica (izquierda) y a 40x (derecha), la inmunotinción es nuclear. La expresión es baja en intensidad y moderada en población celular, lo cual resulta en un Score H bajo (Score H= 2).

Expresión de Ki67. Se determinó que el 100% de las muestras tanto de casos como de controles expresión de Ki67. Sin embargo el porcentaje de expresión difirió entre casos y controles, ya que en promedio la expresión de Ki67 en los casos de melanoma estuvo en 31.15% de las células -índice proliferativo alto- (Figura 14), mientras que en los controles se expresó en 9.64% de las células en promedio (índice proliferativo bajo), siendo estadísticamente significativo ($p=0.000$).

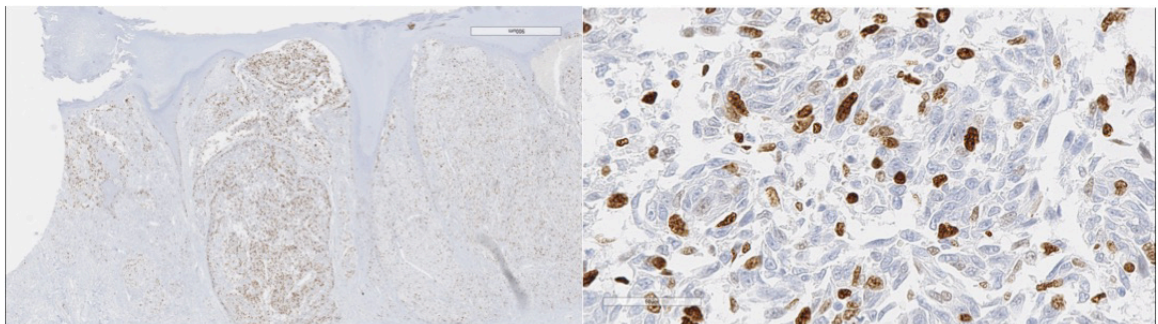


Figura 13. Expresión de Ki67 en melanoma acral lentiginoso. Imagen panorámica (izquierda) y a 40x (derecha), la inmunotinción es nuclear. La expresión es alta en intensidad y en población celular (índice proliferativo alto).

No fue posible determinar si existió una correlación estadísticamente significativa entre expresión de los marcadores nestin y SOX2 y el grosor tumoral (nivel de Breslow), aunque la tendencia era de una correlación inversa, a mayor grosor tumoral, menor expresión de ambos marcadores.

Se encontró una correlación directa entre expresión de Ki67 y grosor tumoral; es decir, a mayor grosor tumoral mayor la expresión a MIB-1 (Ki67), aunque esta correlación no fue estadísticamente significativa ($p=0.528$).

CAPÍTULO VII

DISCUSIÓN

El melanoma maligno en la especie humana es un tipo de cáncer de piel altamente agresivo y con altas tendencias a desarrollar resistencia a fármacos, además de mostrar heterogeneidad tumoral.⁷⁶ La afección plantar sobrepasa a la región palmar, ocupando alrededor del 73% de los casos totales de una serie de melanomas acrales.^{77,78} La exposición a la radiación ultravioleta no es un factor relevante en la etiopatogenia de esta neoplasia.⁷⁸ El papel que podría tener el trauma en la génesis del melanoma es controversial, ya que hay estudios donde muestran una correlación directa entre trauma previo y heridas penetrantes profundas en sitios afectados de melanoma acral⁷⁹ y otros que lo refutan.^{77,80} Otros factores reportados son: presencia de nevos acrales, índice de masa corporal >25kg/m², incluso exposición laboral a químicos empleados en agricultura.^{81,82}

El concepto de células madre en cáncer se origina del fundamento de que no todas las células de un tumor son idénticas.⁸³ No hay una evidencia sólida sobre el papel de las células madre en la génesis de neoplasias como el melanoma acral.

Respecto a la expresión de nestin, el estudio mas semejante al nuestro es el realizado por Brychtova y cols.⁵¹ sin embargo, en tal estudio se incluyeron otras variantes clinicopatológicas de melanoma, incluso metástasis, excluyendo al melanoma acral lentiginoso, mostrando que el melanoma nodular fue la variante clínica con mayor expresión de nestin con 84% de los casos, mientras que 47% de los nevos también presentaban positividad al marcador, hallazgo que difiere de nuestros resultados en los que encontramos 100% de positividad al marcador tanto en casos como controles. Ellos demostraron que la expresión fuerte (score H de 6-9) se observó en tumores con invasión dérmica mayor a 1 mm, mientras que los nevos predominantemente mostraron expresiones débiles (score H 1-2). La expresión fue similar en nuestro estudio y el realizado por Brychtova y cols: en el citoplasma de células tumorales, endotelio capilar y fibroblastos. Otro estudio que también investigó la presencia de nestin fue el realizado por Piras y cols.,⁵⁵ en el cual incluyeron biopsias de melanoma y de metástasis ganglionares de pacientes en estadio clínico IV; en tal estudio se observó que 64% de las biopsias tumorales y 69% de las biopsias ganglionares presentaban expresión de nestin mayor al 10%, además encontraron que otro marcador de células madre, CD133, presentó un patrón de expresión (>10% de la población celular) muy semejante al de nestin, expresándose en 51% de las biopsias tumorales y 53% de las biopsias ganglionares, en tal estudio, además pudieron correlacionar que en melanomas con estadios I y II, la expresión de nestin de forma simultánea en células tumorales y células endoteliales, se asociaba a una disminución en el tiempo de sobrevivida, mientras que la expresión de CD133 no tenía esa correlación en el mismo subgrupo de

pacientes.⁵⁵ Debido al diseño de nuestro estudio, no pudimos determinar si hay una correlación entre la expresión de estos marcadores y la supervivencia de los pacientes. Klein y cols.,⁴⁹ hicieron también un análisis de 3 marcadores inmunohistoquímicos de células madre: nestin, CD133 y CD166, en nevos banales, melanomas primarios y melanomas metastásicos sin hacer distinción en formas clinicopatológicas reuniendo un total de 226 lesiones melanocíticas. Sus resultados coinciden con lo reportado, el número de casos reactivos a los marcadores inmunohistoquímicos de células madre es mayor en melanoma metastásico (86%), superando el 70% de casos de melanoma primario y encima del 55% de casos de nevos. Cabe mencionar que la tendencia fue similar en CD133 y CD166.⁴⁹ Estos autores reportaron que la intensidad y patrón de expresión de nestin fue de focal a difusa (>15% de las células), con intensidad de leve a moderada en los nevos, mientras que en melanomas era de moderada a intensa. Cabe mencionar que esta interpretación estaba basada en controles internos del marcador utilizado, y no se utilizó una escala más reproducible como el score H realizado por Brychtova y cols, además realizado en nuestro estudio.⁵¹ Bakos y cols. estudiaron un total de 57 melanomas, de los cuales solo 4 eran acrales, incluyeron 21 metástasis de melanoma y 27 nevos, y encontraron que 56% del grupo de melanomas primarios expresaban nestin, con intensidad en la expresión variable entre ellos, y siendo expresada en menos del 50% de las células tumorales; de las metástasis de melanoma, un 57% de ellas expresaron nestin, con intensidad muy débil y en células muy esparcidas y solo 27% de los nevos expresaron nestin, estando presente en 1-9% de las células⁵⁸, similar a lo previamente descrito por otros autores^{49,51,55} y

también en nuestro trabajo. Nestin ha sido también estudiado en formas menos frecuentes de melanomas, como el melanoma uveal⁸⁴ y el de mucosas, en el estudio de Kuk y cols.⁸⁵, se encontró una correlación entre porcentaje e intensidad de la expresión de nestin y enfermedad avanzada, y por tanto de mal pronóstico, en una muestra que incluía 39 melanomas mucosos, de los cuales 33 eran invasores.⁸⁵ Fusi y cols.⁵³ investigaron la expresión de nestin en sangre periférica de pacientes con melanoma comparado con controles sanos por medio de citometría de flujo, mostrando que hubo una fuerte expresión de nestin tanto en líneas celulares de melanoma, como en tejidos (biopsias de melanoma) y sangre periférica, encontrado una correlación importante con expresión a tirosinasa ($p=0.015$), pero no para melan-A ($p=0.53$). La expresión de nestin también fue mas elevada en pacientes en estadio IV de la AJCC que en pacientes en estadios III/IV sin evidencia clínica de enfermedad. Lo cual refuerza el valor pronóstico potencial que puede tener nestin en pacientes con melanoma. Cabe mencionar que las muestras en este estudio fueron sumamente heterogéneas (cADN de muestras de tejido de melanoma metastásico, además de muestras de sangre de pacientes con melanoma cutáneo y uveal), a diferencia de nuestro estudio, que quisimos mantener una población uniforme en tipo histológico y topografía de las lesiones primarias.

Expresión de SOX2. Nuestros resultados difieren con lo descrito en la literatura, mientras que en nuestro estudio tres cuartas partes de los melanomas y un 90% de los nevos expresan SOX2, otros estudios reportan que cerca de la mitad de los melanomas expresan SOX2, y solo una minoría de los melanocitos epidérmicos normales.^{56,62,63} En otro estudio realizado por Laga

y cols.⁵⁶, se mostró que solo 3 de 21 nevos estudiados (14%) expresaron SOX2, y ninguno de ellos expresó nestin, y en el grupo de melanomas (primarios y metastásicos en el mismo grupo de estudio), solo 13 de 27 (48%) expresaron tanto nestin como SOX2, mientras que otros 13 casos fueron reactivos solo a nestin, en este estudio, el patrón y la intensidad de la expresión de ambos marcadores, se describe de forma poco clara.⁵⁶ En el estudio de Santini y cols., encontraron que SOX2 ocupa un papel crucial en el mantenimiento de las células madre de melanoma.⁶⁰ Comparando la expresión de SOX2 en melanoma con otras neoplasias (carcinoma pulmonar de células escamosas, glioblastoma multiforme, gliomas difusos, leucemia mieloide aguda, entre otros) está considerado como un marcador que se expresa poco en el grupo de melanomas. En el estudio de Schaefer y cols., no se encontró una correlación entre expresión del marcador y el grosor tumoral.⁸⁶ Recientemente se ha asociado la expresión de SOX2 con la agresividad del melanoma y su capacidad de metastatizar, al tener un papel crucial en la vía de señalización de TGF- β .^{86,87} Aunque el estudio de Cesarini y cols., reportan lo contrario, que SOX2 no es necesario en los procesos de melanomagenesis, crecimiento tumoral y desarrollo de metástasis *in vivo*.⁸⁸ Adicionalmente cabe hacer mención que se ha demostrado que la expresión de SOX2 ha servido como parámetro para medir la eficacia *in vitro* del ácido acetilsalicílico (ASA) como inhibidor del crecimiento de melanomas de una línea celular murina.⁸⁹

La tabla 2 muestra los resultados obtenidos en nuestro estudio y los obtenidos en otros estudios de Ki67. En términos generales nuestros resultados sobre la expresión de Ki67, aunque fue de una pequeña muestra de pacientes, es

similar a la de otros estudios con mayor cantidad de pacientes; Vishnevskaya y cols.,⁹⁰ reportaron que la expresión de Ki67 en las células en el grupo de melanomas era de 10%, mientras que en el grupo control (nevus) encontró una expresión de 5-9%, en una población mas grande (n= 65), sin embargo, cuando se compara con nuestros resultados, no se encontró una diferencia estadísticamente significativa ($p=0.7553$). Gimoty y cols.,⁷¹ con el mayor número de pacientes incluidos en un estudio similar (n=965), reportó una expresividad promedio de 23.6% de células positivas a Ki67 en el grupo de melanoma, en tal estudio también reportaron la positividad a Ki67 en dermis, la cual fue de 8.9%; aunque en nuestro estudio no subclasificamos la expresión entre Ki67 epidérmico y dérmico, la prevalencia entre ambos estudios no difirió de manera estadísticamente significativa ($p=0.477$). Hazan y cols.,⁹¹ en su serie de 137 pacientes con melanoma, reportaron que el índice proliferativo alto (expresión de Ki67 mayor a 20%) se observó en 47.45% de los casos, mientras que la positividad a Ki67 fue considerablemente mayor (88.24%) en los casos de melanoma de nuestro estudio. ($p=0.0037$).

Ladstein y cols.,⁹² también reportaron la expresión de Ki67 en su estudio, sin embargo, solo incluyeron melanomas nodulares gruesos. En tal estudio, la expresión promedio de Ki67 en células de melanoma fue de 27%; a pesar de ser un tumor con un índice de crecimiento mayor, los melanomas nodulares mostraron una expresión menor de Ki67, cuando lo comparamos con nuestros resultados obtenidos de casos de melanoma acral lentiginoso (34%). A pesar de estos resultados, la diferencia no es estadísticamente significativa ($p=0.7355$).

De acuerdo a los resultados obtenidos en nuestro estudio, y conjuntado con otros estudios similares, la inmunorreactividad a Ki67, expresada como índice proliferativo, debe ser tomado en cuenta como un factor incluso más objetivo que el índice mitótico, incluido en la más reciente propuesta de estadificación de la AJCC en 2009 ^{93,94} tomando en cuenta que la cuantificación del índice mitótico en tinciones de hematoxilina y eosina es muy criticada por ser inexacta, de baja reproducibilidad y que consume mucho tiempo,⁹⁵⁻⁹⁷ aunado a esto, Garbe y cols.,⁹⁸ reportaron en su estudio -donde un total de 17 dermatopatólogos y patólogos determinarían el índice mitótico de biopsias de melanoma- que la confiabilidad interobservador fue muy baja (valor de kappa=0.345), mientras que la confiabilidad intraobservador (valoraron las mismas lesiones un año después) también fue muy baja (valor de kappa entre 0.18 y 0.348); nuestro estudio sugiere que Ki67 como marcador inmunohistoquímico tiene correlación directa con otros factores pronósticos ya incluidos en las guías de manejo, por lo que su uso como un factor pronóstico agregado debería considerarse, y al contrario, debería dejar de ser motivo de debate entre expertos.

En nuestro estudio, incluimos melanomas invasores, ninguno en etapa *in situ*, y de grosor mayor a 1 mm. En melanomas delgados (<1mm), de acuerdo a la octava edición de las guías de estadificación de la AJCC (*American Joint Committee on Cancer*), el índice mitótico ha reemplazado al nivel de Clark; sin embargo este criterio también es muy criticado, por consumir mucho tiempo, ser poco reproducible y por la dificultad de discernir figuras mitóticas.^{95,96,97}

Una limitante de nuestro estudio, fue el tamaño de la muestra, debido a que nuestros criterios de inclusión eran sumamente estrictos, con el fin de incluir solo casos de melanomas acrales, ya que son –debido al impacto epidemiológico de nuestra población- nuestro grupo de interés. Esto influyó probablemente en que las correlaciones -o asociaciones- no tuvieran resultados estadísticamente significativos, y por tanto solo pudimos encontrar tendencias. Otra limitante es que solo incluimos melanomas invasores de grosor mayor a 1 mm, lo que nos insta a implementar mejores estrategias para detectar melanomas en una etapa más temprana. A pesar de las limitantes, consideramos que estos patrones descritos en este subgrupo de lesiones es de trascendencia debido a la prevalencia de las neoplasias acrales en la población latina.

CAPÍTULO VIII

CONCLUSIÓN

Hasta el mejor de nuestro conocimiento, este es el primer estudio inmunohistoquímico realizado en un subgrupo específico de melanomas: los de piel palmoplantar, debido a la relevancia epidemiológica que tiene esta neoplasia en la población no caucásica. Lo cual le aporta originalidad y trascendencia.

En el presente trabajo, se estudió la expresión de 3 marcadores: nestin, SOX2 y Ki67 en especímenes correspondientes a melanomas acrales (casos) y nevos acrales (controles), el marcador de filamento intermedio nestin, se expresó en todas las muestras, tanto de casos como de controles, el grado de expresión medido según el score H, no difiere entre los casos de melanoma y los nevos. La expresión de SOX2 –que resultó ser el marcador menos específico de melanoma- fue más prevalente entre los controles en comparación con los casos de melanoma acral, aunque dentro del grupo de muestras que lo expresaron, no presentaron una diferencia significativa en el porcentaje de células ni la intensidad de la tinción.

La expresión más relevante fue la del marcador nuclear Ki67, de proliferación celular, donde fue considerablemente mayor en el grupo problema (melanomas acrales) en comparación con la expresión del mismo marcador en nevos. Este hallazgo en particular fortalece aun más la evidencia de que Ki67 debe ser considerado un marcador imprescindible en casos dudosos, o incluso de valor pronóstico, incluso en melanomas delgados.

CAPÍTULO IX

ANEXOS

ANEXO 1. Protocolo de tinción inmunohistoquímica

1. Desparafinización e hidratación
 - 6.1 Xileno 5 minutos
 - 6.2 Xileno 5 minutos
 - 6.3 Xileno 5 minutos
 - 6.4 Alcohol isopropílico 10x
 - 6.5 Etanol 10x
 - 6.6 Etanol 96% 10x
 - 6.7 Etanol 80% 10x
 - 6.8 Agua bidestilada (2 cambios) 10x
7. Recuperación de antígenos
 - 7.1 Se sumerge el cestillo con las laminillas bien separadas en una solución amortiguadora que deberá cubrir las tres cuartas partes de las laminillas. Los 2 métodos a utilizar son:
8. Baño de agua de temperatura controlada
 - 8.1 En un recipiente con tapa sumerja las laminillas en buffer de recuperación

8.2 Colocar el recipiente dentro del baño de agua (el agua deberá cubrir las tres cuartas partes del recipiente).

8.3 Calentar a 95° C por 30 minutos manteniendo la temperatura estable

8.4 Sacar el recipiente y dejar enfriar a temperatura ambiente

8.5 Lavar en 2 cambios de agua destilada

9. Instructivo general e inmunohistoquímica (LSAB)

(Técnica del complejo de estreptoavidina biotina)

9.1 Bloqueo de peroxidasa endógena

9.1.1 Inmersión de laminillas en peróxido de hidrogeno al 3% en agua bidestilada por 20 minutos

9.1.2 Lavar en 2 cambios de agua bidestilada

9.2 Digestión enzimática

Solo algunos anticuerpos la requieren

9.2.1 Colocar las laminillas en TBS pH 7.3-7.6 durante 5 minutos

9.2.2 Con una gasa secar el exceso de TBS en cada laminilla

9.2.3 Sumergir en tripsina 0.01% a que cubra totalmente el tejido una inmersión rápida

9.2.4 Detener la digestión con agua bidestilada

9.2.5 Colocar las la minillas en TBS

9.3 Proceso de inmunotinción

9.3.1 Quitar con una gasa el exceso de TBS de cada laminilla

9.3.2 Aplicar anticuerpo primario e incubar durante una hora a 18-25° en cámara de humedad y proteger de la luz

9.3.3 Lavar en TBS dos cambios de 10 inmersiones cada uno

9.3.4 Quitar el exceso de TBS con una gasa y colocar anticuerpo secundario (antisuero biotilnado) e incubar durante 15 minutos de 13-25°.

9.3.5 Lavar en TBS dos cambios de 10 inmersiones cada uno

9.3.6 Quitar el exceso de TBS con una gasa y colocar complejo estreptavidina/peroxidasa incubar durante 15 minutos de 13-25°.

9.3.7 Lavar en TBS pH 7.4, dos cambios de 5 minutos cada uno

9.3.8 Quitar el exceso de TBS con una gasa a cada laminilla y aplicar DAB (cromógeno) de 1-5 minutos o hasta que aparezca tinción

9.3.9 Detener la tinción en agua

9.3.10 Lavar a chorro de agua de la llave

9.4 Contratinción

9.4.1 Sumerja las laminillas en hematoxilina de Harris, el tiempo varía según la concentración de la hematoxilina

9.4.2 Lavar en chorro de agua las laminillas

9.5 Montaje

9.5.1 Etanol 70% (10 inmersiones)

9.5.2 Etanol 10 inmersiones

9.5.3 Etanol 10 inmersiones

9.5.4 Alcohol isopropílico 10 inmersiones

9.5.5 Xilol 10 inmersiones

9.5.6 Xilol 10 inmersiones

9.5.7 Montar con resina (entellan) cada laminilla

CAPÍTULO X

BIBLIOGRAFÍA

1. Stevens A, Lowe J. Piel y mama. En: Stevens A, Lowe J, eds. *Texto y Atlas de Histología*. 1º ed. Madrid: Mosby/Doyma; 1995:348-368.
2. Junqueira L, J C. Piel y anexos. En: Junqueira L, Carneiro J, eds. *Histología Básica*. 4º ed. Barcelona; 1996:339-351.
3. Grichnik J, Rhodes A, Sober A. Hiperplasias y neoplasias benignas de los melanocitos. En: Freedberg I, Eisen A, Wolff K, Austen K, Goldsmith L, Katz S, eds. *Fitzpatrick: Dermatología En Medicina General*. 6º ed. Mexico: Editorial médica panamericana; 2005:989-1016.
4. Kraemer KH, Tucker M, Tarone R, et al: Risk of cutaneous melanoma in dysplastic nevus síndrome types A and B. *N Engl J Med* 1986; 315: 1615–1616.
5. Ishihara K, Saida T, Miyazaki A, Koga H, Taniguchi A, T T. Early Acral Melanoma In Situ Correlation Between the Parallel Ridge Pattern on Dermoscopy. *Am J Dermatopathol*. 2006;28(1):21-27.
6. Zalaudek I, Catricalà C, Moscarella E, Argenziano G. What dermoscopy tells us about neovogenesis. *J Dermatol*. 2011;38(1):16-24.

doi:10.1111/j.1346-8138.2010.01141.x

7. Green A, Smith P, McWhirter W, et al. Melanocytic naevi and melanoma in survivors of childhood cancer. *Br J Cancer*. 1993;67:1053-1057.
8. Woodhouse J, Maytin E V. Eruptive nevi of the palms and soles. *J Am Acad Dermatol*. 2005;52(5 Suppl 1):S96-S100.
doi:10.1016/j.jaad.2004.08.009
9. Bovenschen HJ, Tjioe M, Vermaat H, et al. Induction of eruptive benign melanocytic naevi by immune suppressive agents, including biologicals. *Br J Dermatol*. 2006;154(5):880-884. doi:10.1111/j.1365-2133.2006.07189.x
10. James W, Berger T, Elston D. Melanocytic nevi and neoplasms. En: James W, Berger T, Elston D, eds. *Andrews' Diseases of the Skin. Clinical Dermatology*; 2006:685-701.
11. González-Ramírez R, Torres-López E. Bases inmunológicas de la hipopigmentación vitiligoide asociada a melanoma. *Actas Dermosifiliogr*. 2014;105(2):122-127. doi:10.1016/j.ad.2012.06.018
12. Miller KD, Siegel RL, Lin CC, et al. Cancer treatment and survivorship statistics, 2016. *CA Cancer J Clin*. 2016;66(4):271-289.
doi:10.3322/caac.21349
13. Langley R, Barnhill R, Mihm M, Fitzpatrick T, Sober A. Neoplasias: melanoma cutáneo. En: Freedberg I, Eisen A, Wolff K, Austen K, Goldsmith L, Katz S, eds. *Fitzpatrick: Dermatología En Medicina General*. 6º ed. Mexico: Editorial médica panamericana; 2005:1029-1065.
14. Seiji M, Takematsu H, Hosokawa M, et al. Acral Melanoma in Japan.

- 1983;80:56-61.
15. Maxwell Parkin D, Bray F, Ferlay J, Pisani P. Estimating the world cancer burden: Globocan 2000. *Int J Cancer*. 2001;94(2):153-156. doi:10.1002/ijc.1440
 16. U.S. Cancer Statistics Working Group: United States Cancer Statistics: 1999–2002. Incidence and Mortality Web-based Report 2005.
 17. Slade J, Marghoob AA, Salopek TG, Rigel DS, Kopf AW, Bart RS. Atypical mole syndrome: Risk factor for cutaneous malignant melanoma and implications for management. *J Am Acad Dermatol*. 1995;32(3):479-494. doi:10.1016/0190-9622(95)90073-X
 18. Bataille V, Newton Bishop JA, Sasieni P, et al. Risk of cutaneous melanoma in relation to the numbers, types and sites of naevi: A case-control study. *Br J Cancer*. 1996;73(12):1605-1611. doi:10.1038/bjc.1996.302
 19. Vourc'h-Jourdain M, Martin L, Barbarot S. Large congenital melanocytic nevi: Therapeutic management and melanoma risk. *J Am Acad Dermatol*. 2013;68(3):493-498.e14. doi:10.1016/j.jaad.2012.09.039
 20. Lange J, Fecher L, Sharfman W, et al. Melanoma. In: Abeloff M, Armitage J, Niederhuber J, Kastan M, McKenna W, eds. *Abeloff's Clinical Oncology*. 4th ed. Churchill Livingstone; 2008:1229-1252.
 21. Sutherland CM, Carter RD, Campbell M. A Clinicopathologic Entity. *Ann Surg*. 1982;195(5):632-644.
 22. Reed R. *New Concepts in Surgical Pathology of the Skin*. 1st ed. New York: John Wiley & Sons; 1976.

23. Ishihara K, Saida T, Yamamoto A. Updated statistical data for malignant melanoma in Japan. *Int J Clin Oncol*. 2001;6:109-116.
24. Saida T, Miyazaki A, Oguchi S, et al. Significance of dermoscopic patterns in detecting malignant melanoma on acral volar skin: Results of a multicenter study in Japan. *Arch Dermatol*. 2004;140(10):1233-1238. doi:10.1001/archderm.140.10.1233
25. Vázquez M, Ramos FA, Sánchez JL. Melanomas of volar and subungual skin in Puerto Ricans. *J Am Acad Dermatol*. 1984;10(1):39-45. doi:10.1016/S0190-9622(84)80039-0
26. America L. Acral Junctional Nevus Versus Acral Lentiginous Melanoma In Situ. :6-8.
27. Bastian BC, LeBoit PE, Hamm H, Bröcker E-B, Pinkel D. Chromosomal Gains and Losses in Primary Cutaneous Melanomas Detected by Comparative Genomic Hybridization. *Cancer Res*. 1998;58(10):2170 LP-2175. <http://cancerres.aacrjournals.org/content/58/10/2170.abstract>.
28. Bastian BC, Kashani-Sabet M, Hamm H, et al. Gene Amplifications Characterize Acral Melanoma and Permit the Detection of Occult Tumor Cells in the Surrounding Skin. *Cancer Res*. 2000;60(7):1968 LP-1973. <http://cancerres.aacrjournals.org/content/60/7/1968.abstract>.
29. Bastian BC, Olshen AB, LeBoit PE, Pinkel D. Classifying Melanocytic Tumors Based on DNA Copy Number Changes. *Am J Pathol*. 2003;163(5):1765-1770. doi:10.1016/S0002-9440(10)63536-5
30. Beadling C, Jacobson-Dunlop E, Hodi FS, et al. KIT Gene Mutations and Copy Number in Melanoma Subtypes. *Clin Cancer Res*. 2008;14(21):6821

LP-6828.

<http://clincancerres.aacrjournals.org/content/14/21/6821.abstract>.

31. Saida T. Malignant melanoma on the sole: how to detect the early lesions efficiently. *Pigment Cell Res.* 2000;13(suppl 8):135-139.
32. Argenziano G, Ferrara G, Francione S, Nola K Di, Martino A, Zalaudek I. Dermoscopy: The Ultimate Tool for Melanoma Diagnosis. *Semin Cutan Med Surg.* 2009;28(3):142-148. doi:10.1016/j.sder.2009.06.001
33. Benvenuto-Aandrade C, Dusza SW, Hay JL, et al. Level of Confidence in Diagnosis: Clinical Examination Versus Dermoscopy Examination. *Dermatologic Surg.* 2006;32(5). https://journals.lww.com/dermatologicsurgery/Fulltext/2006/05000/Level_of_Confidence_in_Diagnosis__Clinical.34.aspx.
34. Vestergaard M, Macaskill P, Holt P, Menzies S. Dermoscopy compared with naked eye examination for the diagnosis of primary melanoma: a meta-analysis of studies performed in a clinical setting. *Br J Dermatol.* 2008;159:669-676.
35. Pehamberger H, Binder M, Steiner A, K W. In vivo epiluminescence microscopy: improvement of early diagnosis of melanoma. *J Invest Dermatol.* 1993;100:356-362.
36. Kittler H, Pehamberger H, Wolff K, Binder M. Diagnostic accuracy of dermoscopy. *Lancet Oncol.* 2002;3:159-165.
37. Argenziano G, Puig S, Zalaudek I, et al. Dermoscopy Improves Accuracy of Primary Care Physicians to Triage Lesions Suggestive of Skin Cancer. *J Clin Oncol.* 2006;24(12):1877-1882. doi:10.1200/JCO.2005.05.0864

38. González R, Gurrola CEL, Canales RD. Eficacia de un curso intensivo básico en la enseñanza de la dermatoscopia: Estudio piloto en dermatólogos mexicanos. *Dermatologia Rev Mex*. 2012;56(3):167-171.
39. Malvehy J, Puig S. Dermoscopic patterns of benign volar melanocytic lesions in patients with atypical mole syndrome. *Arch Dermatol*. 2004;140(5):538-544. doi:10.1001/archderm.140.5.538
40. Oguchi S, Saida T, Koganehira Y, Ohkubo S, Ishihara Y, Kawachi S. Characteristic epiluminescent microscopic features of early malignant melanoma on glabrous skin: a videomicroscopic analysis. *Arch Dermatol*. 1998;134(5):563-568.
41. Saida T, Oguchi S, Miyazaki A. Dermoscopy for acral pigmented skin lesions. *Clin Dermatol*. 2002;20(3):279-285. doi:10.1016/S0738-081X(02)00219-5
42. Phan A, Dalle S, Touzet S, Ronger-Savlé S, Balme B, Thomas L. Dermoscopic features of acral lentiginous melanoma in a large series of 110 cases in a white population. *Br J Dermatol*. 2010;162(4):765-771. doi:10.1111/j.1365-2133.2009.09594.x
43. Clarke MF, Weissman IL. Stem Cells , Cell Differentiation , and Cancer. *Abeloff's Clin Oncol*. 2008:95-104.
44. Morrison SJ, Qian D, Jerabek L, et al. A Genetic Determinant That Specifically Regulates the Frequency of Hematopoietic Stem Cells. *J Immunol*. 2002;168(2):635 LP-642. <http://www.jimmunol.org/content/168/2/635.abstract>.
45. Rodolfo M, Daniotti M, Vallacchi V. Genetic progression of metastatic

- melanoma. *Cancer Lett.* 2004;214(2):133-147.
doi:10.1016/j.canlet.2004.06.049
46. Reya T, Morrison SJ, Clarke MF, Weissman IL. Stem cells, cancer, and cancer stem cells. *Nature.* 2001;414:105.
<http://dx.doi.org/10.1038/35102167>.
47. Rasheed S, Mao Z, Chan JMC, Chan LS. Is Melanoma a stem cell tumor? Identification of neurogenic proteins in trans-differentiated cells. *J Transl Med.* 2005;3(1):14. doi:10.1186/1479-5876-3-14
48. Hendrix MJC, Seftor EA, Hess AR, Seftor REB. Molecular plasticity of human melanoma cells. *Oncogene.* 2003;22(20):3070-3075.
doi:10.1038/sj.onc.1206447
49. Klein WM, Wu BP, Zhao S, Wu H, Klein-Szanto AJP, Tahan SR. Increased expression of stem cell markers in malignant melanoma. *Mod Pathol.* 2007;20(1):102-107. doi:10.1038/modpathol.3800720
50. Wiese C, Rolletschek A, Kania G, et al. Nestin expression - A property of multi-lineage progenitor cells? *Cell Mol Life Sci.* 2004;61(19-20):2510-2522. doi:10.1007/s00018-004-4144-6
51. Brychtova S, Fiuraskova M, Hlobilková A, Brychta T, Hirnak J. Nestin expression in cutaneous melanomas and melanocytic nevi. *J Cutan Pathol.* 2007;34(5):370-375. doi:10.1111/j.1600-0560.2006.00627.x
52. Kanoh M, Amoh Y, Tanabe K, Maejima H, Takasu H, Katsuoka K. Nestin is expressed in HMB-45 negative melanoma cells in dermal parts of nodular melanoma. *J Dermatol.* 2010;37(6):505-511. doi:10.1111/j.1346-8138.2010.00791.x

53. Fusi A, Ochsenreither S, Busse A, Rietz A, Keilholz U. Expression of the stem cell marker nestin in peripheral blood of patients with melanoma. *Br J Dermatol*. 2010;163(1):107-114. doi:10.1111/j.1365-2133.2010.09779.x
54. Zalaudek I, Marghoob A, Scope A, et al. Three Roots of Melanoma. *Arch Dermatol*. 2011;144(10):1375-1379.
55. Piras F, Perra M, Murtas D, et al. The stem cell marker nestin predicts poor prognosis in human melanoma. *Oncol Reports*. 2010;23:17-24. doi:10.3892/or
56. Laga AC, Zhan Q, Weishaupt C, Ma J, Frank MH, Murphy GF. SOX2 and nestin expression in human melanoma: An immunohistochemical and experimental study. *Exp Dermatol*. 2011;20(4):339-345. doi:10.1111/j.1600-0625.2011.01247.x
57. Flammiger A, Besch R, Cook AL, Maier T, Sturm RA, Berking C. SOX9 and SOX10 but not BRN2 are required for nestin expression in human melanoma cells. *J Invest Dermatol*. 2009;129(4):945-953. doi:10.1038/jid.2008.316
58. Bakos RM, Maier T, Besch R, et al. Nestin and SOX9 and SOX10 transcription factors are coexpressed in melanoma. *Exp Dermatol*. 2010;19(8):89-95. doi:10.1111/j.1600-0625.2009.00991.x
59. Adameyko I, Lallemand F, Furlan A, et al. Sox2 and Mitf cross-regulatory interactions consolidate progenitor and melanocyte lineages in the cranial neural crest. *Development*. 2012;139(2):397 LP-410. <http://dev.biologists.org/content/139/2/397.abstract>.
60. Santini R, Pietrobono S, Pandolfi S, et al. SOX2 regulates self-renewal

- and tumorigenicity of human melanoma-initiating cells. *Oncogene*. 2014;33(38):4697-4708. doi:10.1038/onc.2014.71
61. Piva M, Domenici G, Iriundo O, et al. Sox2 promotes tamoxifen resistance in breast cancer cells. *EMBO Mol Med*. 2014;6(1):66 LP-79. <http://embomolmed.embopress.org/content/6/1/66.abstract>.
 62. Laga AC, Lai C-Y, Zhan Q, et al. Expression of The Embryonic Stem Cell Transcription Factor SOX2 in Human Skin. *Am J Pathol*. 2010;176(2):903-913. doi:10.2353/ajpath.2010.090495
 63. Chen PL, Chen WS, Li J, Lind AC, Lu D. Diagnostic utility of neural stem and progenitor cell markers nestin and SOX2 in distinguishing nodal melanocytic nevi from metastatic melanomas. *Mod Pathol*. 2013;26(1):44-53. doi:10.1038/modpathol.2012.132
 64. Wong CE, Paratore C, Dours-Zimmermann MT, et al. Neural crest-derived cells with stem cell features can be traced back to multiple lineages in the adult skin. *J Cell Biol*. 2006;175(6):1005-1015. doi:10.1083/jcb.200606062
 65. Yu H, Fang D, Kumar SM, et al. Isolation of a novel population of multipotent adult stem cells from human hair follicles. *Am J Pathol*. 2006;168(6):1879-1888. doi:10.2353/ajpath.2006.051170
 66. Buac K, Pavan WJ. Stem cells of the melanocyte lineage. *Cancer Biomarkers*. 2007;3(4-5):203-209. doi:10.3233/CBM-2007-34-505
 67. Okamoto N, Aoto T, Uhara H, et al. A melanocyte-melanoma precursor niche in sweat glands of volar skin. *Pigment Cell Melanoma Res*. 2014;27(6):1039-1050. doi:10.1111/pcmr.12297
 68. Cockerell CJ. The Pathology of Melanoma. *Dermatol Clin*.

2012;30(3):445-468. doi:10.1016/j.det.2012.04.007

69. Ramsay JA, From L, Iscoe NA, Kahn HJ. MIB-1 proliferative activity is a significant prognostic factor in primary thick cutaneous melanomas. *J Invest Dermatol.* 1995;105(1):22-26. doi:10.1111/1523-1747.ep12312431
70. Ohsie SJ, Sarantopoulos GP, Cochran AJ, Binder SW. Immunohistochemical characteristics of melanoma. *J Cutan Pathol.* 2008;35(5):433-444. doi:10.1111/j.1600-0560.2007.00891.x
71. Gimotty PA, Van Belle P, Elder DE, et al. Biologic and prognostic significance of dermal Ki67 expression, mitoses, and tumorigenicity in thin invasive cutaneous melanoma. *J Clin Oncol.* 2005;23(31):8048-8056. doi:10.1200/JCO.2005.02.0735
72. Haass NK, Smalley KSM. Melanoma biomarkers: current status and utility in diagnosis, prognosis, and response to therapy. *Mol Diagn Ther* 2009; 13 (5): 283-296.
73. Väisänen A, Kuvaja P, Kallioinen M, Turpeenniemi-Hujanen T. A prognostic index in skin melanoma through the combination of matrix metalloproteinase-2, Ki67, and p53. *Hum Pathol.* 2011;42(8):1103-1111. doi:10.1016/j.humpath.2010.11.013
74. Petrelli F, Viale G, Cabiddu M, Barni S. Prognostic value of different cut-off levels of Ki-67 in breast cancer: a systematic review and meta-analysis of 64,196 patients. *Breast Cancer Res Treat.* 2015;153(3):477-491. doi:10.1007/s10549-015-3559-0
75. Leung SCY, Nielsen TO, Zabaglo L, et al. Analytical validation of a standardized scoring protocol for Ki67: phase 3 of an international

- multicenter collaboration. *npj Breast Cancer*. 2016;2(1):16014. doi:10.1038/npjbcancer.2016.14
76. Schatton T, Murphy GF, Frank NY, et al. Identification of cells initiating human melanomas. *Nature*. 2008;451(7176):345-349. doi:10.1038/nature06489
77. Phan A, Touzet S, Dalle S, Ronger-Savlé S, Balme B, Thomas L. Acral lentiginous melanoma: A clinicoprognostic study of 126 cases. *Br J Dermatol*. 2006;155(3):561-569. doi:10.1111/j.1365-2133.2006.07368.x
78. Phan A, Touzet S, Dalle S, Ronger-Savlé S, Balme B, Thomas L. Acral lentiginous melanoma: Histopathological prognostic features of 121 cases. *Br J Dermatol*. 2007;157(2):311-318. doi:10.1111/j.1365-2133.2007.08031.x
79. Minagawa A, Omodaka T, Okuyama R. Melanomas and Mechanical Stress Points on the Plantar Surface of the Foot. *N Engl J Med*. 2016;374(24):2404-2406. doi:10.1056/NEJMc1512354
80. Durbec F, Martin L, Derancourt C, Grange F. Melanoma of the hand and foot: Epidemiological, prognostic and genetic features. A systematic review. *Br J Dermatol*. 2012;166(4):727-739. doi:10.1111/j.1365-2133.2011.10772.x
81. Rolón P, Kramárová E, Rolón H, Khlát M, Parkin D. Plantar melanoma: a case-control study in Paraguay. *Cancer Causes Control*. 1997;8(6):850-856.
82. Green A, McCredie M, MacKie R, et al. A case-control study of melanomas of the soles and palms (Australia and Scotland). *Cancer*

Causes Control. 1999;10:21-25.

83. Alexander R. Melanoma stem cells. *JDDG J der Dtsch Dermatologischen Gesellschaft.* 2015;13(2):118-124. doi:10.1111/ddg.12584
84. Luna D, Dilem S, Helen K, Goran P, E. CS. Nestin expression in primary and metastatic uveal melanoma – possible biomarker for high-risk uveal melanoma. *Acta Ophthalmol.* 2018;0(0). doi:10.1111/aos.13645
85. Kuk SK, Won CH, Lee WJ, et al. Prognostic significance of nestin in primary malignant melanoma of the oral cavity. *Melanoma Res.* 2016;26(5):457-463. doi:10.1097/CMR.000000000000265
86. Schaefer SM, Segalada C, Cheng PF, et al. Sox2 is dispensable for primary melanoma and metastasis formation. *Oncogene.* 2017;36(31):4516-4524. doi:10.1038/onc.2017.55
87. Kasia W, Huizi W, Nathalie K, et al. TGF- β induces SOX2 expression in a time-dependent manner in human melanoma cells. *Pigment Cell Melanoma Res.* 2016;29(4):453-458. doi:10.1111/pcmr.12483
88. Cesarini V, Guida E, Todaro F, et al. Sox2 is not required for melanomagenesis, melanoma growth and melanoma metastasis in vivo. *Oncogene.* 2017;36(31):4508-4515. doi:10.1038/onc.2017.53
89. Thyagarajan A, Saylae J, Sahu RP. Acetylsalicylic acid inhibits the growth of melanoma tumors via SOX2-dependent-PAF-R-independent signaling pathway. 2017;8(30):49959-49972. doi:10.18632/oncotarget.18326
90. Vishnevskaya Y, Martynkov D, Savelov N. 7016 POSTER Ki67 (MIB1) in differential diagnosis between naevi and melanomas. *EJC Suppl.* 2007;5(4):400. doi:10.1016/S1359-6349(07)71470-2

91. Hazan C, Melzer K, Panageas KS, et al. Evaluation of the proliferation marker MIB-1 in the prognosis of cutaneous malignant melanoma. *Cancer*. 2002;95(3):634-640. doi:10.1002/cncr.10685
92. Ladstein RG, Bachmann IM, Straume O, Akslen LA. Ki-67 expression is superior to mitotic count and novel proliferation markers PHH3, MCM4 and mitotin as a prognostic factor in thick cutaneous melanoma. *BMC Cancer*. 2010;10. doi:10.1186/1471-2407-10-140
93. Balch CM, Gershenwald JE, Soong S, et al. Final Version of 2009 AJCC Melanoma Staging and Classification. *J Clin Oncol*. 2009;27(36):6199-6206. doi:10.1200/JCO.2009.23.4799
94. Caldarella A, Fancelli L, Manneschi G, Chiarugi A, Nardini P, Crocetti E. How staging of thin melanoma is changed after the introduction of TNM 7th edition: a population-based analysis. *J Cancer Res Clin Oncol*. 2016;142(1):73-76. doi:10.1007/s00432-015-2007-1
95. Nielsen PS, Riber-Hansen R, Jensen TO, Schmidt H, Steiniche T. Proliferation indices of phosphohistone H3 and Ki67: Strong prognostic markers in a consecutive cohort with stage I/II melanoma. *Mod Pathol*. 2013;26(3):404-413. doi:10.1038/modpathol.2012.188
96. Schimming TT, Grabellus F, Roner M, et al. pHH3 Immunostaining Improves Interobserver Agreement of Mitotic Index in Thin Melanomas. *Am J Dermatopathol*. 2012;34(3). https://journals.lww.com/amjdermatopathology/Fulltext/2012/05000/pHH3_Immunostaining_Improves_Interobserver.5.aspx.
97. Pierre V, Marianne L, Michel H. Significance of cell kinetic parameters in

the prognosis of malignant melanoma: a review. *J Cutan Pathol.*
2007;34(2):139-145. doi:10.1111/j.1600-0560.2006.00588.x

98. Garbe C, Eigentler TK, Bauer J, et al. Mitotic rate in primary melanoma: interobserver and intraobserver reliability, analyzed using H&E sections and immunohistochemistry. *JDDG - J Ger Soc Dermatology.*
2016;14(9):910-915. doi:10.1111/ddg.12797

CAPÍTULO XI

RESUMEN AUTOBIOGRÁFICO

El Dr. Roger Adrián González Ramírez, es Médico Cirujano Partero, egresado de la Facultad de Medicina de la Universidad Autónoma de Nuevo León, durante sus estudios de pregrado, participó como becario del Departamento de Anatomía Humana y Medicina Interna. Realizó su Servicio Social en el Departamento de Anatomía Humana, participando en actividades docentes y de investigación. Realizó una estancia de pregrado (rotación) en el Departamento de Dermatología del *Brigham and Women's Hospital* de Boston, Massachusetts, gracias a un convenio entre la Facultad de Medicina de la Universidad Autónoma de Nuevo León y *Harvard Medical School*. Realizó su Residencia de Dermatología en el Servicio de Dermatología del Hospital Universitario "Dr. José Eleuterio González". Al finalizar su formación y graduarse como especialista, y gracias al apoyo del Consorcio Mundial de Genética del Melanoma Familiar (GenoMEL), logró realizar una estancia de investigación en la *Unitat de Melanoma* del *Hospital Clínic I Provincial* de Barcelona, bajo la tutela de la Dra. Susana Puig Sardá, aprendiendo Dermatoscopia, una técnica de visualización in

vivo de lesiones cutáneas pigmentadas, con el fin de detectar melanoma de forma temprana. Gracias a colaboraciones con otros colegas de México y el extranjero, ha participado en estudios multicéntricos centrados en dermatoscopia y en melanoma. Desde enero de 2017, es investigador Nivel I del Sistema Nacional de Investigadores (SNI) del CONACYT. Actualmente realiza actividades docentes y de investigación en el Departamento de Introducción a la Clínica, además participa como Profesor Invitado del Curso de Dermatoscopia para residentes de Dermatología del Hospital Universitario “Dr. José Eleuterio González” y del Instituto Mexicano del Seguro Social. Es miembro de diversas sociedades locales, nacionales e internacionales tanto de Dermatología como de Dermatoscopia.