

**UNIVERSIDAD AUTÓNOMA DE NUEVO LEÓN**  
**FACULTAD DE MEDICINA**



**ESTUDIO COMPARATIVO DE CRIOTERAPIA VS  
ISOTRETINOÍNA VÍA ORAL COMBINADO CON  
CRIOTERAPIA PARA EL TRATAMIENTO DE  
VERRUGAS GENITALES: ENSAYO CLÍNICO  
ALEATORIZADO.**

**Por**


**DR. IRVING LLIBRAN REYNA RODRÍGUEZ**

**COMO REQUISITO PARCIAL PARA OBTENER EL  
GRADO DE ESPECIALISTA EN DERMATOLOGÍA.**

**Febrero, 2021**

**“ESTUDIO COMPARATIVO DE CRIOTERAPIA VS ISOTRETINOÍNA  
VÍA ORAL COMBINADO CON CRIOTERAPIA PARA EL  
TRATAMIENTO DE VERRUGAS GENITALES: ENSAYO CLÍNICO  
ALEATORIZADO.”**

**Aprobación de a Tesis:**



---

**Dra. Alejandra Villarreal Martínez  
Director de tesis**



---

**Dra. med. Minerva Gómez Flores  
Coordinador de Enseñanza en Dermatología**



---

**Dr. med. Oliverio Welsh Lozano  
Coordinador de Investigación en Dermatología**



---

**Dr. med. Jorge Ocampo Candiani  
Titular del Servicio de Dermatología**



---

**Dr. med. Felipe Arturo Morales Martínez  
Subdirector de Estudios de Posgrado.**

## **DEDICATORIA Y/O AGRADECIMIENTO**

Este trabajo es dedicado a mis padres y a mis pacientes ambos que pusieron su confianza en mí.

Agradezco a mis profesores que me demostraron su total y completo apoyo y confianza.

Finalmente agradezco al valioso equipo de enfermería que me apoyó en todo momento en el manejo de los pacientes dentro del servicio; Lic. Efigenia Martínez Villedas, Lic. Ana Graciela Flores Gómez, Lic. Silvia Cázares Sánchez y Lic. Alvaro Daniel García Saucedo.

# TABLA DE CONTENIDO

	Página
Capítulo I	
1. RESUMEN.....	1
Capítulo II	
2. INTRODUCCIÓN.....	3
Capítulo III	
3. JUSTIFICACIÓN.....	6
Capítulo IV	
4. HIPÓTESIS.....	7
Capítulo V	
5. OBJETIVOS.....	8
Capítulo VI	
6. MATERIAL Y MÉTODOS.....	9

## Capítulo VII

7. RESULTADOS.....	15
--------------------	----

## Capítulo VIII

8. DISCUSIÓN.....	25
-------------------	----

## Capítulo IX

9. CONCLUSIÓN.....	31
--------------------	----

## Capítulo X

10. BIBLIOGRAFÍA.....	33
-----------------------	----

## Capítulo XI

10. RESUMEN AUTOBIOGRÁFICO.....	39
---------------------------------	----

## ÍNDICE DE TABLAS

Tabla	Página
1. Ensayos clínicos controlados y series de casos en los que se utilizó isotretinoína oral para el tratamiento de infecciones por virus del papiloma humano anogenital.....	5
2. Características basales de los grupos de tratamiento.....	19
3. Severidad combinada de las lesiones por grupo. .....	20
4. Genotipificación.....	21
5. Perfil de efectos secundarios observados en ambos grupos.....	23
6. Resultados del tratamiento.....	24

## ÍNDICE DE FIGURAS

Figura	Página
1. Diagrama de flujo del estudio.....	10
2. Diseño del estudio. ....	13
3. Respuesta clínica del grupo A.....	17
4. Respuesta clínica del grupo B .....	18

## **LISTA DE ABREVIATURAS**

DLQI: Dermatology Life Quality Index

CSSRS: Columbia-Suicide Severity Rating Scale

VPH: Virus del Papiloma Humano

AST: aspartato aminotransferasa

ALT: alanina aminotransferasa

Mg: Miligramo

Kg: Kilogramo

IQL: Intercuartil



# CAPÍTULO I

## **1. RESUMEN**

**ANTECEDENTES:** las verrugas anogenitales son una infección común causada por el virus del papiloma humano, predominantemente genotipos 6 y 11. Causan angustia emocional, especialmente cuando se encuentran en la región anogenital. La crioterapia es un tratamiento de primera línea. Ensayos clínicos y series de casos han informado resultados variables con retinoides (isotretinoína) como terapia adyuvante.

**OBJETIVO:** determinar la seguridad y eficacia de la isotretinoína oral en dosis bajas como tratamiento adyuvante de las verrugas anogenitales.

**METODOLOGÍA:** cuarenta y seis pacientes con verrugas anogenitales fueron asignados aleatoriamente a terapia con isotretinoína + crioterapia (n = 23) o solo crioterapia (n = 23). Los pacientes fueron asignados de forma aleatoria a cada grupo. Se realizó toma de biopsia de lesión para genotipificación de las lesiones antes de iniciar el tratamiento. Se prescribió isotretinoína 20 mg / día + crioterapia o crioterapia durante 6 semanas con aplicación cada 2 semanas en caso de presentar lesiones (hasta 3 sesiones). Los pacientes fueron seguidos durante 4 meses. Dos dermatólogos evaluaron de forma ciega las iconografías de las áreas afectadas al inicio y final del tratamiento y calificaron la respuesta en mala (menor a 25%), regular (25-50%), buena (75-99%) y completa (100%). Se realizaron pruebas de funcionamiento hepático en ambos grupos y prueba serológica de embarazo en las pacientes femeninas en edad fértil asignadas al grupo de terapia combinada. Adicionalmente se midió el índice de calidad de

vida en dermatología (DLQI) y la escala de clasificación de riesgo de suicidio de Columbia (CSSRS) al inicio y al final de la terapia. Todos los pacientes completaron el estudio.

**RESULTADOS:** en ambos grupos 65.2% de los participantes tuvieron un aclaramiento completo al final del tratamiento (Fig. 1 y 2). La recurrencia en el grupo combinado fue levemente menor que en el grupo de crioterapia, 46.6 % vs 75.3% respectivamente ( $p= 0.59$ ). La severidad fue ligeramente superior en el grupo de terapia combinada ( $p=0.1$ ). En cuanto a la genotipificación, el grupo combinado mostró una prevalencia mayor de genotipos de alto riesgo ( $p=0.35$ ) así como de múltiples genotipos en una misma lesión en comparación del grupo de monoterapia ( $p=0.15$ ). Se observó una mejoría en el DLQI de todos los pacientes en ambos grupos ( $P = 0.001$ ). No se detectó intención suicida con el C-SSRS de ninguno de los pacientes. El efecto adverso más común en ambos grupos fue la formación de mácula post-inflamatoria sin diferencias significativas. Dos pacientes (uno en cada grupo) presentaron anomalías en las pruebas de función hepática (elevación no significativa de AST) en la evaluación posterior a finalizar el tratamiento.

**DISCUSIÓN:** a pesar de que algunos autores no asocian la severidad de las lesiones en cuanto a la respuesta a tratamiento<sup>5</sup>, la literatura refiere un menor aclaramiento en lesiones causadas por genotipos de VPH de alto riesgo. Esto podría explicar porque a pesar de la adición de isotretinoína en el grupo de terapia combinada, la eficacia terapéutica no fue superior de manera estadísticamente significativa.

CONCLUSIONES: la terapia combinada mostró una eficacia leve, no significativa, para las verrugas anogenitales en pacientes hispanos en comparación a monoterapia. La isotretinoína en dosis bajas parece ser segura incluso cuando se usa con crioterapia en verrugas anogenitales.

## **CAPÍTULO II**

### **2. INTRODUCCIÓN**

Las verrugas son causadas por una infección por el virus del papiloma humano (VPH). Aparecen en diferentes sitios del cuerpo y tienen una expresión clínica variada. Las verrugas anogenitales (verrugas anogenitales), también conocidas como condiloma acuminado o verrugas venéreas, se asocian principalmente con los tipos 6 y 11 del VPH, pero a veces con otros tipos oncogénicos. [1,2]

La infección por VPH requiere que el virus alcance la capa de células basales del epitelio. Una vez ahí, aumenta la proliferación celular en las capas de células basales y supra basales, [3] y las verrugas se vuelven visibles de 3 a 4 semanas después de la infección inicial. [4] Aproximadamente, el 40-60% de los pacientes presentan una regresión espontánea completa de las verrugas en 2 años. [5] La respuesta inmune celular juega un papel muy importante en la regresión. [6] Los pacientes con lesiones persistentes generalmente requieren tratamiento y, en ocasiones, tienden a ser recalcitrantes. [7]

En las guías europeas y americanas más recientes [8,9], uno de los tratamientos de primera línea para las verrugas anogenitales fue la crioterapia. Una revisión y un meta análisis recientes que

comparan la eficacia y seguridad de la crioterapia frente a otros tratamientos verrugas anogenitales muestran que la eficacia de la crioterapia no difiere de otros tratamientos locales, excepto la electrocirugía, que se asoció débilmente con una mejor eliminación de las verrugas. Finalmente, el estudio concluye que la crioterapia es una terapia de primera línea aceptable para tratar las verrugas anogenitales. [10]

Los retinoides afectan el crecimiento epidérmico y aumentan la diferenciación de queratinocitos afectando la replicación del VPH; [11] estos cambios crean colectivamente un efecto de peeling. Además, los retinoides son potentes inmunomoduladores [12,13] y algunos estudios muestran que pueden regular negativamente la transcripción del VPH en las células infectadas. [14,15,16] Recientemente, estudios revelaron que la deficiencia de vitamina A (retinol) está presente en pacientes afectados con verrugas cutáneas recalcitrantes en comparación con controles sanos. [17] El tratamiento con retinoides parece ser una opción terapéutica o adyuvante prometedora.

Hay algunos ensayos controlados aleatorios en los que se usó isotretinoína oral como combinación [18] y en monoterapia [19-23] para tratar las verrugas, también encontramos algunas series de casos (solo consideramos aquellos con  $\geq 10$  pacientes y una duración mínima de seis semanas). tratamiento) [24-26] e informes de casos [27-35] en los que se han utilizado retinoides orales distintos de la isotretinoína solos o en combinación con otras modalidades de tratamiento. La Tabla 1 muestra los ensayos controlados aleatorios y las series de casos en los que se utilizó isotretinoína oral para tratar las verrugas anogenitales. Recientemente, una revisión sistemática y un metanálisis [36] no demostraron superioridad en la respuesta clínica y la recurrencia al comparar isotretinoína en dosis altas (1 mg / kg / día) con un régimen de dosis bajas (0,5 mg / kg / día).

**Tabla 1. Ensayos clínicos controlados y series de casos en los que se utilizó isotretinoína oral para el tratamiento de infecciones por virus del papiloma humano anogenital**

Estudio	Tamaño de la muestra (n)	Modalidad de tratamiento y dosis	Duración del tratamiento	Aclaramiento completo (%)	Tiempo para aclaramiento en semanas	Recaída (%)	Seguimiento en meses	Efectos adversos severos	Genotipificación n
<b>SC</b>									
Tsambaos <i>et al.</i> [24]	56	Isotretinoína 1 mg/kg/día	Hasta 3 meses	21 (37.5)	NR	2 (9.5)	12	0	No
<b>ECC</b>									
Olsen <i>et al.</i> [18]	9	Isotretinoína 1 mg/kg/día	Hasta 6 semanas	0 (0.0)	Sin aclaramiento	-	No aplica*	0	No
	8	IFN alfa-n1 5x105 IU subcutánea	Diario por dos semanas, luego 3 veces por semana 4 semanas más.	1 (12.5)	6	0 (0.0)		0	
Cardamakis <i>et al.</i> [19]	42	Isotretinoína 1 mg/kg/día	Hasta 3 meses	26 (61.9)	10.2 (media)	16 (61.5)	3-18 (media 10.1)	0	No
	44	Isotretinoína 1 mg/kg/día + IFN alfa-2a 3x105 IU subcutánea	Hasta 3 meses / 3 veces por semana hasta completar 8 semanas	40 (90.9)	8.7 (media)	4 (10)		0	
Cardamakis <i>et al.</i> [20]	24	Isotretinoína 1 mg/kg/día	Hasta 3 meses	24 (100)	10 (media)	4 (16.7)	3-20 (media 12.0)	0	No
	33	Isotretinoína 1 mg/kg/día + IFN alfa-2a 3x105 IU subcutánea	Hasta 3 meses / 3 veces por semana hasta completar 8 semanas	33 (100)	7.6 (media)	5 (15.6)		0	
Georgala <i>et al.</i> [21]	28	Isotretinoína 0.5 mg/kg/día	Hasta 3 meses	9 (32.1)	NR	1 (11.1)	12	1**	No
	25	Placebo	Hasta 3 meses	0 (0.0)	NR	-		0	
Nuestro estudio	23	Isotretinoína 0.2 mg/kg/día + Crioterapia	Hasta 6 semanas / Cada 2 semanas hasta 3 aplicaciones	15 (65)	2.9 (media)	7 (46.7)	4	1**	Yes
	23	Crioterapia	Cada 2 semanas hasta 3 aplicaciones	15 (65)	3.6 (media)	11 (73.33)		1**	

SC: serie de casos; ECC: ensayo clínico controlado; NR: No referido; \*Los autores hicieron un cruce de pacientes que no tenían aclaramiento completo en ambos grupos; \*\* Transaminasas séricas (AST) elevadas de forma persistente que volvieron a la normalidad unas semanas después de interrumpir el tratamiento.

El objetivo de este estudio es determinar si la isotretinoína utilizada como adyuvante de la crioterapia es segura y eficaz para verrugas anogenitales, en comparación con la crioterapia estándar sola. Además, proponemos una escala de gravedad y determinamos si el genotipo está relacionado con la gravedad y la respuesta clínica.



## **CAPÍTULO III**

### **3. JUSTIFICACIÓN**

No existen estudios comparativos que evalúen la eficacia y seguridad de la combinación de isotretinoína + crioterapia para el tratamiento de verrugas genitales.

## **CAPÍTULO IV**

### **4. HIPÓTESIS**

#### **HIPÓTESIS VERDADERA**

El tratamiento combinado de isotretinoína + crioterapia es superior a la crioterapia como monoterapia para verrugas genitales.

#### **HIPÓTESIS FALSA**

El tratamiento combinado de isotretinoína + crioterapia no es superior a la crioterapia como monoterapia para verrugas genitales.



## **CAPÍTULO V**

### **5. OBJETIVOS**

#### OBJETIVO GENERAL

Evaluar la eficacia y la seguridad de la isotretinoína combinada con crioterapia en el tratamiento de verrugas genitales.

#### OBJETIVOS PARTICULARES

1. Evaluar la aparición de recidivas a 4 meses de seguimiento en los grupos de tratamiento, así como los pacientes libres de enfermedad a los diferentes tiempos de evaluación.
2. Proponer una escala de severidad para verrugas genitales.
3. Realizar una genotipificación de VPH para realizar una correlación con la respuesta terapéutica.
4. Valorar el grado de satisfacción de los pacientes a través de encuestas de calidad de vida previamente traducidas al español y validadas.

## **CAPÍTULO VI**

### **6. MATERIAL Y MÉTODOS**

#### Diseño del estudio

Se trata de un estudio prospectivo, aleatorizado y ciego al evaluador realizado en un solo centro entre el 1 de mayo de 2019 y el 14 de enero de 2020. Este estudio fue aprobado por los Comités de Ética, Investigación y Bioseguridad de la Facultad de Medicina y del Hospital Universitario Dr. José Eleuterio González. , Universidad Autónoma de Nuevo León con número de aprobación DE19-00004. No se realizaron cambios en los métodos después del comienzo del ensayo.

#### Pacientes

Se invitó a participar de este estudio a pacientes con diagnóstico de verrugas anogenitales que acudieron a la Clínica de Dermatología del Hospital Universitario Dr. José Eleuterio González desde el 1 de mayo de 2019 al 14 de enero de 2020. Se excluyeron los pacientes que habían recibido algún tratamiento local o sistémico en el mes anterior a la inclusión. Ninguna de las pacientes tenía antecedentes de inmunodeficiencia, enfermedad autoinmune o antecedentes reales de embarazo o irregularidades menstruales. Durante el estudio se recomendó evitar las relaciones sexuales o, en caso de tenerlas, utilizar protección de barrera. También alentamos a reducir o evitar el consumo de alcohol durante el estudio. Todos los participantes dieron su consentimiento informado. Los pacientes también pudieron abandonar en cualquier momento durante el ensayo si así lo deseaban (Fig. 1).

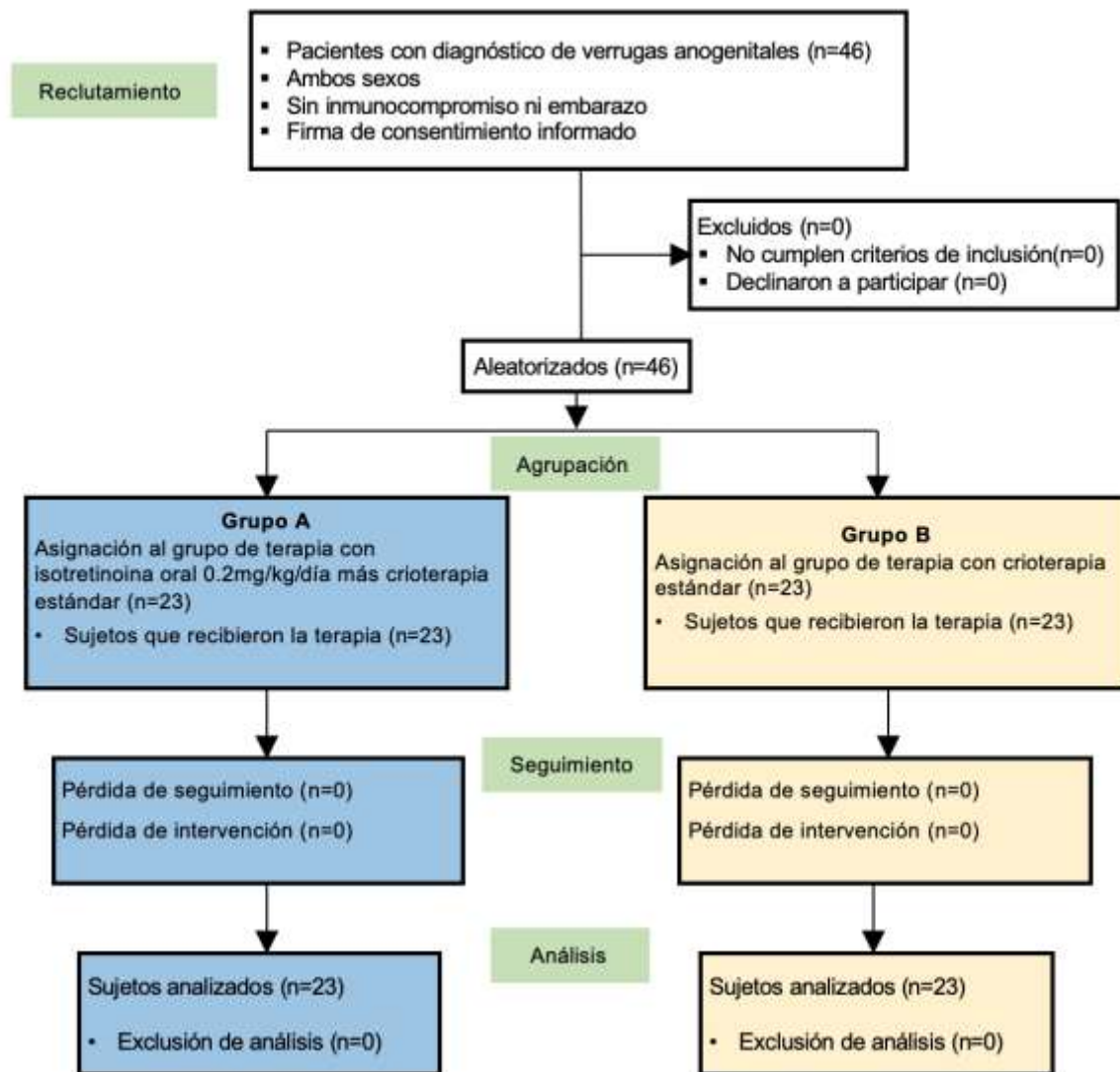


Figura 1. Diagrama de flujo del estudio.

Cálculo y aleatorización del tamaño de la muestra

Se estimó que un tamaño de muestra de 23 pacientes en cada brazo del estudio proporciona un poder del 80% para detectar una diferencia entre los grupos en la proporción de eliminación

completa de las verrugas, asumiendo tasas del 61,9% para los pacientes que reciben placebo y del 90% para los pacientes que reciben isotretinoína. y crioterapia a un alfa de 0,1 utilizando una prueba  $\chi^2$  de dos caras. Los pacientes fueron aleatorizados en una proporción de 1: 1 para recibir tratamiento con crioterapia más isotretinoína o solo crioterapia a través de un sistema interactivo de aleatorización basado en la web por un médico independiente. Cuarenta y seis pacientes fueron asignados al azar a dos grupos. El grupo A (23 pacientes) recibió tratamiento con crioterapia estándar a intervalos de 2 semanas con un número total de 3 sesiones más una dosis oral muy baja de isotretinoína 20 mg / día (0,1-0,2 mg / kg / día) durante 1,5 meses. Los pacientes del grupo 2 (23 pacientes) recibieron solo crioterapia estándar a intervalos de 2 semanas con un número total de 3 sesiones.

Blindaje del estudio.

Dos dermatólogos independientes realizaron una evaluación ciega. Los parámetros evaluados fueron la gravedad de la enfermedad y la respuesta terapéutica.

Evaluaciones de referencia o base

Al inicio del estudio y al final del tratamiento, ambos grupos respondieron una encuesta del Índice de Calidad de Vida Dermatológica (DLQI). La escala de clasificación de gravedad del suicidio de Columbia (CSSR-S) se aplicó al grupo A antes y después del tratamiento con isotretinoína. Las biopsias de piel se realizaron utilizando un punch de 2 mm para el estudio histopatológico, así como la identificación del genotipo del VPH utilizando un sistema Direct Flow CHIP de Master Diagnostica® (basado en PCR directa de extractos de células crudas, hibridación de flujo automático y detección colorimétrica de 18 genotipos de VPH de alto riesgo y 18 de bajo riesgo). Se realizó una prueba de embarazo en orina en todas las mujeres en edad

reproductiva y se recomendó la anticoncepción durante el período de tratamiento y 1 mes después de suspender el tratamiento. A todos los pacientes se les hizo la prueba del VIH. En el grupo A, se realizaron pruebas de función renal y hepática, los niveles de colesterol y triglicéridos se realizaron al inicio y al final del tratamiento. La escala de gravedad se realizó antes del tratamiento mediante la medición visual del área anogenital afectada de la siguiente manera: Grado 1: <10%; Grado 2: 11-30%; Grado 3: 31-50%; Grado 4: 51-70%; Grado 5: 71-90%; Grado 6:> 90%. Se tomaron fotografías clínicas antes y después del tratamiento para evaluar la respuesta clínica.

#### Intervención

Todos los pacientes recibieron crioterapia (Brymill Cry-AC Tracker). Se aplicaron dos ciclos de crioterapia hasta alcanzar una temperatura de  $-40^{\circ}\text{C}$  y se mantuvieron durante 10 segundos utilizando la apertura C (0,022 pulgadas) con una distancia de lesión de 10 mm y un margen perilesional de 1 mm. Esto se realizó cada dos semanas hasta la completa desaparición de las lesiones durante un máximo de 3 sesiones. (Fig. 2) El punto final de cada sesión de tratamiento fue un eritema leve. En caso de ampollas en la piel, se permitió a los pacientes drenar la ampolla pinchando en un extremo con una aguja estéril.

Figura 2. Diseño del estudio. Ambos grupos tuvieron evaluación inicial, sesiones de crioterapia cada 2 semanas. La respuesta clínica se obtuvo en la primera evaluación en la semana 6 y solo los pacientes con aclaramiento completo recibieron una segunda evaluación en la semana 24

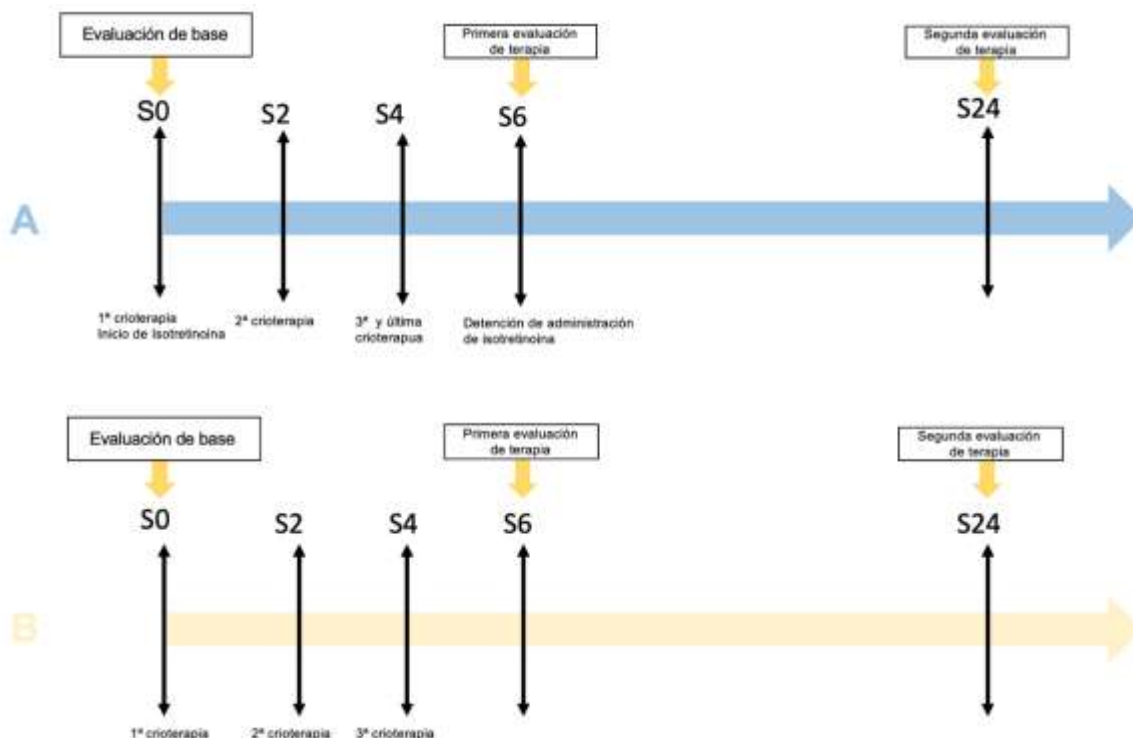


Figura 2. Diseño del estudio.

### Administración de isotretinoína

Cada dos semanas se le dio al Grupo A un blister de 15 cápsulas de isotretinoína (Faclynel®, Italmex® Pharma) de 20 mg para tomar una diaria por vía oral con las comidas. Se administraron tres sesiones de crioterapia junto con 45 cápsulas diarias (6,42 semanas). Ambos grupos fueron evaluados en la semana 8 (2 semanas después de la última sesión de crioterapia) para determinar la respuesta clínica, el seguimiento fotográfico y el Índice de Calidad de Vida Dermatológica (DLQI). En este momento, solo se realizó la escala Columbia-Suicide Severity Rating Scale (C-SSRS) para el grupo A. Dos dermatólogos independientes ciegos revisaron las fotografías clínicas antes y después de la terapia para determinar el grado de mejoría clínica y la presencia de complicaciones. Para los pacientes con aclaramiento completo, se realizó una segunda evaluación para identificar las recurrencias en la semana 24. El seguimiento para ambos grupos fue durante

un período de 4 meses. Para los pacientes con respuesta regular o mala, les ofrecimos continuar el tratamiento estándar (crioterapia) en nuestra clínica fuera del ensayo.

## Resultados

Los resultados incluyeron evaluación de la gravedad, aclaramiento después de 6 semanas de tratamiento, evaluación de la recurrencia después de 4 meses de seguimiento, análisis de efectos adversos, cambios iniciales y posteriores al tratamiento en DLQI y C-SSRS, y genotipificación de verrugas.

## Métodos de estadística

Para el análisis de las variables se utilizaron los datos basales (demográficos, DLQI, CSSR-S, Severidad), los resultados y la estadística descriptiva de la mediana, los rangos intercuartílicos y los porcentajes. En los dos grupos se aplicaron las pruebas U de Mann-Whitney y Kruskal-Wallis para distribución anormal y la Chi-cuadrado para variables dicotómicas y politómicas. El análisis estadístico se realizó con IBM SPSS versión 25 (IBM, Inc., Armond, NY). Los resultados fueron estadísticamente significativos si el valor de P era inferior a 0,05.

## CAPÍTULO VII

### **7. RESULTADOS**

#### Participantes

Después de la evaluación, se inscribieron consecutivamente 46 pacientes elegibles. El estudio fue completado por 23 pacientes en cada grupo de tratamiento (Fig. 2). Ninguno de nuestros participantes se perdió durante el seguimiento. Todos tuvieron perfecta adherencia al tratamiento. Las características clave de los participantes de cada grupo al inicio del estudio se resumen en la Tabla 2. Los tratamientos previos para los pacientes en ambos grupos fueron crioterapia seguida de electrocirugía y podofilina. Estos tratamientos no tuvieron una mejora significativa entre los grupos.

#### Resultados y estimación de severidad

Se diseñó una escala de severidad y se evaluó a cada paciente antes del tratamiento. La mitad de los participantes (23 pacientes) fueron evaluados como grado 1, mientras que solo el 2.2% (1 paciente) fue evaluado como grado 6. Aproximadamente el 37% (17 pacientes) fueron calificados como 2 y 3. El 11% restante (5 pacientes) se clasificaron como 4 y 5. El grupo A tuvo una mayor gravedad que el grupo B, como se muestra en la Tabla 3, con una diferencia cercana a una diferencia significativa entre los grupos ( $p = 0,1$ ). Se corrió la  $\kappa$  de Cohen para determinar si había acuerdo entre los dos expertos sobre el grado de evaluación inicial de las lesiones y el porcentaje de gravedad entre ellas. Hubo acuerdo moderado entre los dos expertos en la evaluación inicial de las lesiones,  $\kappa = .515$  (IC del 95%, .29 a .73),  $p < .0005$ . También hubo un acuerdo moderado en el grado de gravedad,  $\kappa = .51$  (IC del 95%, .31 a .70),  $p < .0005$ .

#### DLQI y C-SSRS



Las puntuaciones del Índice de calidad de vida en dermatología (DLQI) se registraron antes y después del tratamiento. Estos mejoraron significativamente en ambos grupos al final del período de tratamiento. El Grupo A cambió al inicio de 8 puntos a 0 ( $p < 0.01$ ) y el Grupo B de 7 puntos a 0 ( $p < 0.01$ ). No hubo diferencias significativas entre los grupos. La escala Columbia-Suicide Severity Rating Scale (C-SSRS) no demostró ningún riesgo de suicidio antes o después del tratamiento con isotretinoína.

### Genotipificación

Los resultados de genotipificación y correlaciones por grupos se muestran en la Tabla 4. Más de la mitad de los genotipos encontrados fueron de bajo riesgo, siendo el genotipo más frecuente el 6. En el Grupo A los pacientes presentaron lesiones con mayor número de genotipos en comparación con el Grupo B, sin embargo, no hubo diferencias estadísticamente significativas entre los dos grupos. El grupo A presentó un mayor número de pacientes con un genotipo de alto riesgo, también sin diferencia significativa.

### Efectos secundarios

Los efectos secundarios clínicos y de laboratorio presentados durante el estudio se muestran en la Tabla 5. Ninguno de los pacientes requirió la interrupción del tratamiento. En el grupo A, el 47,8% de los pacientes refirieron dolor intenso durante la aplicación y 26,1% formación de ampollas. En el grupo B, el 30,4% refirió dolor intenso y el 13% formación de ampollas. Todos los pacientes de ambos grupos presentaron hiperpigmentación postinflamatoria; en el grupo B, la ulceración fue significativamente superior.

En el Grupo A, se observaron efectos secundarios relacionados con la isotretinoína como piel seca (56,5%) y elevación de transaminasas (2 pacientes). Hubo cambios mínimos en las

transaminasas iniciales cuando comparamos los niveles iniciales con los del final del estudio (un paciente de cada grupo elevó levemente la GGT, menos del doble, como se muestra en la Tabla 5).

#### Respuesta al tratamiento

La respuesta clínica en ambos grupos se muestra en la Fig. 3, Fig. 4 y Tabla 6. Ambos grupos tuvieron un aclaramiento del 50% al final del tratamiento. El aclaramiento se alcanzó más rápidamente en el Grupo A que en el Grupo B cuando se midió por semanas (53,4% vs 20%,  $p = 0,12$ ).

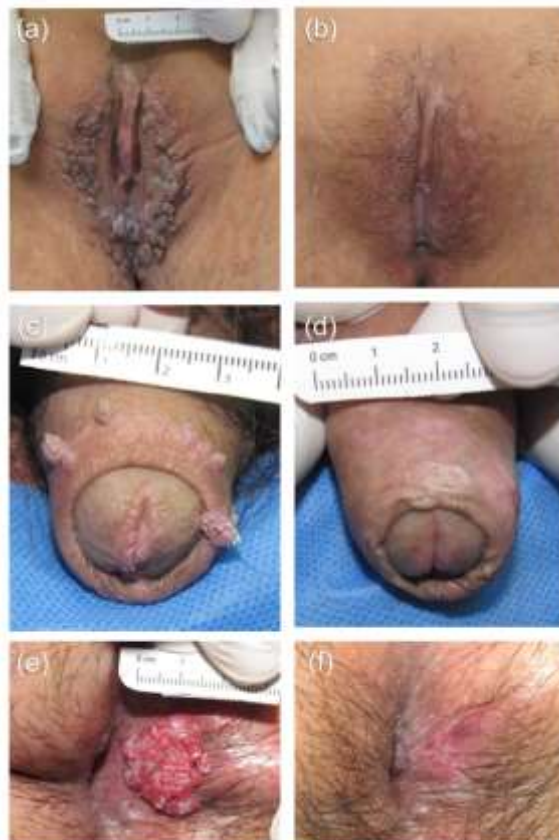

Figura 3. Respuesta clínica del grupo A (isotretinoína más crioterapia). Lesiones basales (a, c y e) y después del tratamiento (b, d y f).

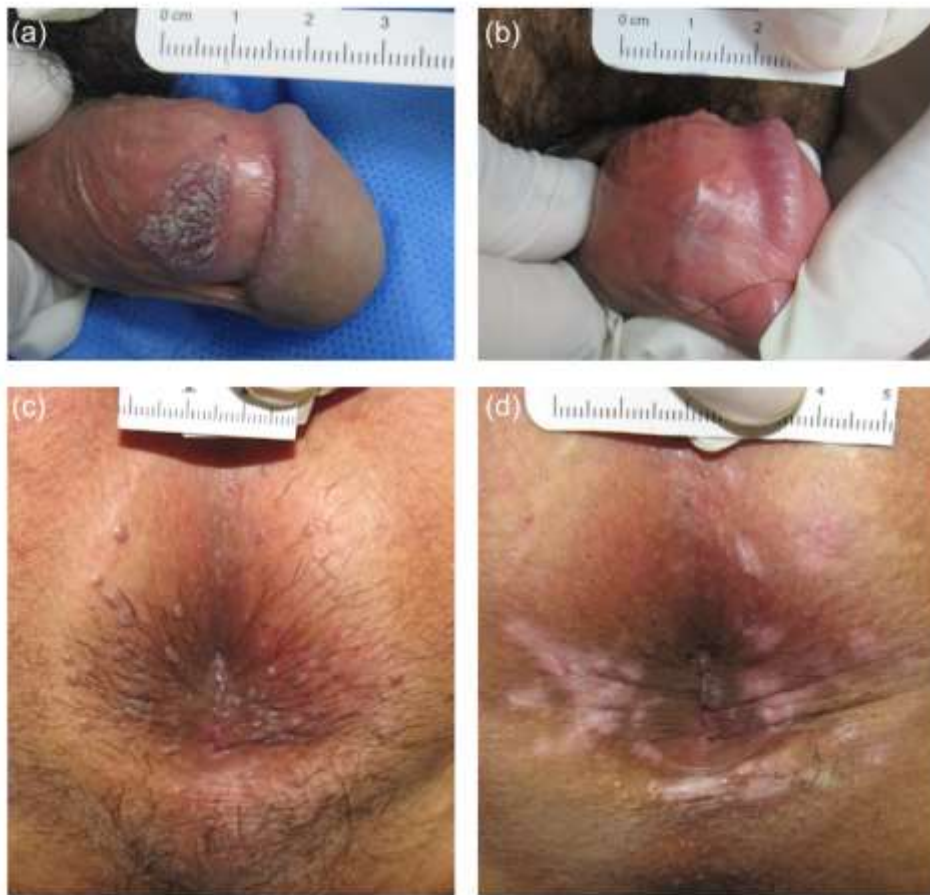

Figura 4. Respuesta clínica del grupo B (solo crioterapia). Lesiones basales (a y c) y después del tratamiento (b y d).

#### Recaída

Siete de 15 (46,6%) pacientes que tuvieron aclaramiento completo en el Grupo A recayeron después de 4 meses (semana 22) de seguimiento, mientras que 11 de 15 (73,33%) en el Grupo B recayeron (Tabla 6).

**Tabla 2. Datos de base de los pacientes**

<b>Características</b>		<b>Grupo A</b>	<i>n=23</i>	<b>Grupo B</b>	<i>n=23</i>
Edad (años) media (IQR)		25 (21-52)		30 (23-46)	
Género n (%)					
	Masculino	21 (91.3)		20 (87)	
	Femenino	2 (8.7)		3 (13)	
Duración (meses)					
	Tiempo desde la última terapia Media (IQR)	1.1 (1-1.8)		2 (1.2-6)	
	Tiempo de afección	7 (2.5-20)		7 (2-16)	
Número de lesiones					
	1 - 3	7 (30.4)		3 (13)	
	3 - 6	0 (0)		2 (8.7)	
	6 - 9	7 (30.4)		8 (34.8)	
	>10	9 (39.1)		10 (43.5)	
Media del tamaño de lesiones en centímetros (IQR)		0.5 (0.4-0.8)		0.6 (0.5-0.9)	
Terapia previa positiva n (%)		12 (52.2)		12 (52.2)	
Lugares afectados n (%)		<i>n=23</i>		<i>n=23</i>	
		Hombre	Mujer	Hombre	Mujer
Pene		13 (56.42)		13 (56.42)	
Pene + testículos				4 (17.39)	
Pene + anal		1 (4.34)		1 (4.34)	
Pene + ingle		4 (17.39)		1 (4.34)	
Vagina		1 (4.34)		1 (4.34)	

Vagina y perianal		1 (4.34)		1 (4.34)
Anal	3 (13.04)		1 (4.34)	1 (4.34)

---

IQR: rango intercuartil.

**Tabla 3.**

---

		<b>Grupo A</b>	<b>Grupo B</b>	
<b>Grado de severidad</b>		n=23 (%)	n=23 %	<i>Valor de P</i>
1	<10%	9 (39.1)	14 (60.9)	0.1
2	11-30%	6 (26.1)	4 (17.4)	
3	31-50%	3 (13)	4 (17.4)	
4	51-70%	2 (8.7)	1 (4.3)	
5	71-90%	2 (8.7)	–	
6	>90%	1 (4.3)	–	

---

**Tabla 4.**

<b>Genotipo de alto riesgo</b>	<b>Genotipo</b>	<b>Frecuencia (F)</b>	<b>% total de genotipo entre pacientes/42</b>	
<b>Alto riesgo</b>				
	16	1	2%	
	35	1	2%	
	45	1	2%	
	31	2	4%	
	33	15	33%	
	73	3	7%	
	59	2	4%	
	58	8	17%	
	66	15	33%	
<b>Bajo riesgo</b>				
	73	1	2%	
	53	1	2%	
	11	13	28%	
	6	26	57%	
<b>Número de genotipos por cada paciente, por grupo</b>		<b>Grupo A n=21 (%)</b>	<b>Grupo B n=21 (%)</b>	<b>Valor de p</b>
	1	8 (38.1)	9 (42.9)	0.15
	2	2 (9.5)	8 (38.1)	
	3	7 (33.3)	3 (14.3)	
	4	3 (14.3)	1 (4.8)	
	5	0 (0)	0 (0)	
	6	1 (4.8)	0 (0)	
<b>Prevalencia acumulada de genotipos de alto riesgo por</b>		<b>Grupo A N=21 (%)</b>	<b>Grupo B N=21 (%)</b>	<b>Valor de p</b>

**grupo.**

Alto riesgo	13 (61.9)	10 (47.6)	0.35
Bajo riesgo	8 (38.1)	11 (52.4)	

---

\*En dos casos en cada grupo el genotipo no pudo ser determinado.



**Tabla 5.**

<b>Efectos adversos, n (%)</b>	<b>Grupo A, n=23</b>	<b>Grupo B, n=23</b>
Dolor local durante la aplicación	11 (47.8)	7 (30.4)
Formación de ampolla	6 (26.1)	3 (13)
Formación de úlcera	1 (4.3)	5 (21.7)
Mácula post-inflamatoria	23 (100)	23 (100)
Resequedad de piel y mucosas	13 (56.5)	0 (0.0)
Alteración en exámenes de laboratorio*	1 (4.3)	1 (4.3)

\*Un paciente en cada grupo presentó elevación leve (menos del doble del límite de referencia superior) de transaminasas (AST).

**Tabla 6.**

	<b>Valor de</b>		
<b>Aclareamiento n (%)</b>	<b>Grupo A, n=23</b>	<b>Grupo B, n=23</b>	<b>P</b>
Completo	15 (65.2)	15 (65.2)	0.88
Regular	4 (17.4)	3 (13.1)	
Bajo	4 (17.4)	5 (21.7)	
<b>Aclareamiento completo, n (%)</b>	n= 23	n= 23	
Si	15 (65.2)	15 (65.2)	1
No	8 (34.8)	8 (34.8)	
<b>Tiempo de aclaración (semanas) completo, n (%)</b>	n= 15	n= 15	
2	8 (53.4)	3 (20)	0.12
4	7 (46.6)	12 (80)	
6	0 (0)	0 (0)	
<b>Recaída a la semana 8, n (%)</b>	n= 15	n= 15	
Yes	5 (33.4)	8 (53.4)	0.46
No	10 (66.6)	7 (46.6)	
<b>Recaída a la semana 22, n (%)</b>	n= 10	n= 7	
Yes	2 (20)	3 (42.9)	0.59
No	8 (70)	4 (57.1)	
<b>Recaídas totales en pacientes con aclareamiento completo, n (%)</b>	n= 15		
Grupo A	7 (46.66)		
Grupo B	11 (73.33)		

## CAPÍTULO VIII

### **8. DISCUSIÓN**

Las verrugas anogenitales son una enfermedad común. Causan desfiguración estética que conduce a angustia sexual y psicológica en los pacientes. El tratamiento puede ser un desafío (especialmente en infecciones generalizadas debidas a auto inoculación) incluso en pacientes inmunocompetentes.

Aunque existen estudios previos que han evaluado la efectividad de la isotretinoína en el tratamiento de verrugas anogenitales, hasta donde sabemos, este es el primer ensayo ciego, aleatorizado, controlado por crioterapia grupal de dosis bajas de isotretinoína para el tratamiento de verrugas anogenitales con confirmación histopatológica y determinación del genotipo. La mayoría de los pacientes eran hombres con una mediana de edad de 25 años; otros autores han informado datos similares en personas de 20 a 39 años. [37,38] Esto podría estar directamente relacionado con la edad en la que hay más actividad sexual. [19]

La severidad de las lesiones fue ligeramente mayor en el Grupo A ( $p = 0,1$ ). Además, en este grupo, el virus del genotipo de alto riesgo acumulado fue superior al del Grupo B (61,9% vs 47,6%,  $p = 0,35$ ). La duración de la enfermedad fue la misma (mediana de 7 meses). Al-Awadhi y col. [39] no encontraron relación en número o tamaño (gravedad) con los genotipos de alto riesgo, pero su estudio muestra que el riesgo de tener una verruga genital con un genotipo de alto riesgo aumenta en las verrugas que persisten por más de 6 meses. Así, no encontraron relación entre los genotipos de alto riesgo y el tamaño de las lesiones, sino su cronicidad.

Hay solo unos pocos estudios previos de ensayos clínicos aleatorizados que evalúan la efectividad de los retinoides sistémicos en verrugas anogenitales. Primero en 1988, Olsen et al. [18] realizaron un estudio en el que comparan dosis altas de isotretinoína (1 mg / kg / día durante 6 semanas) más interferón (IFN) -alfa (5 millones de unidades por vía subcutánea al día durante 2 semanas, luego tres veces por semana durante 4 semanas adicionales ) frente a isotretinoína (1 mg / kg / día durante 6 semanas) sola para tratar las verrugas anogenitales. El estudio mostró un aclaramiento completo del 100% en el grupo de combinación frente al 0% en el grupo de isotretinoína. El cambio acumulado en% desde el área de superficie inicial del condiloma fue del 74,65% a las 12 semanas de seguimiento.

En un estudio de Cardamakis et al., [19] se utilizó isotretinoína oral en dosis altas (1 mg / kg / día hasta 3 meses) frente a IFN alfa-2a (3x10<sup>5</sup> UI por vía subcutánea tres veces a la semana hasta 8 semanas) más oral isotretinoína (1 mg / kg / día hasta 3 meses) para tratar el condiloma acuminado. En su estudio, el aclaramiento completo fue del 61,9% y el 90,9% respectivamente, con una respuesta global del 76,4% sin recurrencia en ninguno de los grupos (media de 10,14 meses de seguimiento).

Otro artículo de los mismos autores [20] comparó isotretinoína oral en dosis altas (1 mg / kg / día hasta 3 meses) versus IFN alfa-2a (3x10<sup>5</sup> UI por vía subcutánea tres veces por semana hasta 8 semanas) más isotretinoína oral (1 mg / kg / día hasta 3 meses) para tratar el condiloma acuminado. En su estudio, se logró una eliminación completa en ambos grupos con una recurrencia del 16,6% (1-6 meses de seguimiento) frente al 15,5% (3-6 meses de seguimiento), respectivamente.

Finalmente, Georgala et al. [21] trataron verrugas anogenitales con una dosis baja de isotretinoína (0,5 mg / kg / día hasta 3 meses) versus placebo. El aclaramiento completo se alcanzó en el 32,1% de los pacientes tratados con isotretinoína en comparación con el 0% en el grupo de placebo. La recurrencia fue del 11,1% en el grupo de isotretinoína con 12 meses de seguimiento.

Hay otras series de casos (con un aclaramiento completo del 62%) [24] e informes de casos [28,31,32,33,40] que muestran que la isotretinoína sistémica tiene un efecto sobre una variedad de verrugas, particularmente las verrugas genitales.

En nuestro estudio, el 65,2% de los pacientes del grupo A tuvieron remisión completa, mientras que el 65,2% de los pacientes del grupo B no presentaron diferencias en la respuesta. La mayoría de los estudios anteriores mostraron una respuesta superior en los grupos de terapia combinada. [18,19] El tiempo para completar el aclaramiento fue ligeramente más corto en el grupo de terapia combinada ( $p = 0,12$ ).

La recaída en nuestros pacientes fue menos común en los pacientes del Grupo A con una recaída acumulada en la semana 22 (mes 4) del 46,66% frente al 73,33% del Grupo B. Solo hay un estudio [20] (los estudios que compararon con placebo no se tomaron en cuenta) donde se alcanzó la eliminación completa en ambos grupos de terapia y se informaron las tasas de recaída.

No hubo tasas de recaída significativas entre ambos grupos con tasas de recaída del 16.6% cuando se usó solo isotretinoína y del 15.5% en un grupo de terapia combinada de isotretinoína + interferón). Estas tasas de recaída informadas fueron significativamente menores que en nuestro

estudio (46,6% en terapia combinada vs 73,3% en crioterapia solamente); sin embargo, su tiempo de tratamiento fue más largo (hasta 3 meses frente a hasta 6 semanas en nuestro estudio). Por lo tanto, si se extiende la terapia, esto puede reducir la posibilidad de recaída. Se necesitan más estudios para confirmar esto.

El DLQI medio en el Grupo A y B fue similar (afección moderada) con una puntuación de 8 y 7, respectivamente. Ambos grupos mostraron una mejora significativa con significación estadística ( $p = 0,01$ ) después del tratamiento. En otro estudio realizado en población hispana que evaluó la calidad de vida en pacientes con verrugas anogenitales, la mayoría de los pacientes (81%) presentaban deterioro leve (2-5 puntos) a moderado (6-10 puntos). [38]

En un estudio multicéntrico reciente [41] realizado en los Estados Unidos y dos países de América Latina, se evaluó la prevalencia del tipo de VPH en hombres y su relación con las recurrencias en el tratamiento con escisión quirúrgica; La genotipificación se realizó en el 86,6% de los pacientes. Los autores encontraron que la prevalencia de genotipos de bajo y alto riesgo fue de 43,87% y 56,12%, respectivamente, con un 65,5% de prevalencia para más de 1 genotipo en individuos. Con respecto a la recurrencia, nuevamente se observó una proporción constante durante los eventos de VPH tipo 6 y / o 11. Aproximadamente 63% -69% fueron positivos para  $\geq 1$  de los tipos de vacunas contra el VPH de 9 valencia.

En nuestro estudio, la prevalencia acumulada de bajo riesgo fue del 38,1% para el Grupo A frente al 52,4% en el Grupo B y la prevalencia de alto riesgo fue del 61,9% en el Grupo A frente al 47,6% en el Grupo B con una diferencia estadística de  $p = 0,35$ . Se encontró una mayor

prevalencia de pacientes afectados con más de 2 tipos de VPH en el Grupo A (52,8%) que en el Grupo B (19,2%).

Los datos agrupados muestran una prevalencia de genotipos de bajo y alto riesgo de 45,23% y 54,76% respectivamente, y el 59,52% de los individuos presentaban más de 1 genotipo, como la mayoría de los datos reportados en la literatura.

La literatura muestra una tendencia de eliminación más lenta en verrugas anogenitales con genotipos de alto riesgo; [37] sin embargo, en nuestro estudio, el tiempo de eliminación completa fue ligeramente más corto en el grupo de terapia combinada a pesar de una mayor prevalencia de genotipos de alto riesgo. Se puede pensar que, si los genotipos se distribuyeran de manera homogénea, la diferencia en el aclaramiento completo y el tiempo para lograr el aclaramiento completo podría ser mayor con resultados más efectivos en el grupo de terapia combinada.

En cuanto a los eventos adversos, la crioterapia se asocia con mácula post inflamatoria, dolor y formación de cicatrices. El efecto adverso más común asociado a la crioterapia en nuestro estudio fue la formación de hiperpigmentación post inflamatoria (100% en ambos grupos). Los efectos secundarios más comunes de la isotretinoína son queilitis, sequedad de la piel y las membranas mucosas, y elevación del colesterol, triglicéridos y transaminasas.

Aunque la ingestión de isotretinoína (en pacientes con acné) se ha asociado con un riesgo de intentos de suicidio, [42] estudios recientes no encontraron una relación causal. [43,44] Las recomendaciones actuales son detectar el riesgo de suicidio antes de comenzar la terapia. [45] No se detectó riesgo de suicidio al principio o al final de la terapia en nuestro estudio. En cuanto a los efectos adversos asociados a la ingesta de isotretinoína en el Grupo A, predominó la sequedad

cutánea y mucosa (56,5%). Solo un paciente tuvo una ligera elevación de las transaminasas que volvió a la normalidad cuando se interrumpió el tratamiento al final del período de estudio.

### Limitaciones

Los puntos fuertes de nuestro estudio son la evaluación ciega de severidad y de respuesta clínica ciega por parte de los investigadores, la confirmación histopatológica y el genotipado. Algunas de las limitaciones fueron el pequeño tamaño de la muestra y todos los pacientes eran hispanos (la mayoría hombres) de un solo centro de referencia. Además, este fue un estudio aleatorizado, pero el diseño del estudio no permitió el cegamiento del dermatólogo tratante. Dado que la evaluación se realizó mediante observación clínica y fotográfica, hubo un acuerdo moderado en el grado de gravedad. En cuatro casos, no se pudo realizar un estudio de genotipo porque los pacientes no tenían más verrugas anogenitales en el momento del informe. Nuestro período de tratamiento fue de 6 semanas y el período de seguimiento fue de solo 4 meses. Se requiere un tratamiento y períodos de seguimiento más prolongados para abordar la eliminación y la recurrencia de las verrugas genitales.



## **CAPÍTULO IX**

### **9. CONCLUSIÓN**

Nuestro estudio utilizó isotretinoína oral en dosis bajas como un complemento de la crioterapia para tratar las verrugas anogenitales y la comparó con la crioterapia sola. Esta terapia combinada mostró una eficacia leve no significativa para verrugas anogenitales en pacientes hispanos en comparación con solo crioterapia. El beneficio más notable (también, no significativo) en el grupo de terapia combinada fue una reducción en el tiempo de eliminación de las lesiones.

La isotretinoína en dosis bajas parece ser segura incluso cuando se usa con crioterapia en verrugas anogenitales. Esta combinación es una opción interesante a considerar para el tratamiento de verrugas anogenitales. Esto aún debe confirmarse en una población más grande, con un tratamiento y seguimiento más prolongados.

Nuestro estudio utilizó isotretinoína oral en dosis bajas como un complemento de la crioterapia para tratar las verrugas anogenitales y la comparó con la crioterapia como monoterapia. Esta terapia combinada mostró una eficacia leve no significativa para verrugas anogenitales en pacientes hispanos en comparación con crioterapia en monoterapia.

El beneficio más notable (también, no significativo) en el grupo de terapia combinada fue una reducción en el tiempo de eliminación de las lesiones.

La isotretinoína en dosis bajas parece ser segura incluso cuando se usa con crioterapia en verrugas anogenitales. Esta combinación es una opción interesante a considerar para el tratamiento de verrugas anogenitales. Esto aún debe confirmarse en una población más grande, con un tratamiento y seguimiento más prolongados.

## **CAPÍTULO X**

### **10. BIBLIOGRAFÍA**

1. Aubin F, Prétet JL, Jacquard AC, et al. Human papillomavirus genotype distribution in external acuminata condylomata: a large French national study (EDiTH IV). *Clin Infect Dis.* 2008;47:610–5. doi:10.1086/590560
2. Ingles DJ, Pierce Campbell CM, Messina JA, Stoler MH, Lin HY, Fulp WJ, et al. (2014). Human Papillomavirus Virus (HPV) Genotype- and Age-Specific Analyses of External Genital Lesions Among Men in the HPV Infection in Men (HIM) Study. *J Infect Dis.* 2014;211(7):1060–7. doi:10.1093/infdis/jiu587
3. Doorbar J. Molecular biology of human papillomavirus infection and cervical cancer. *Clin Sci (Lond).* 2006;110 (5): 525–41. doi:10.1042/CS20050369
4. Christensen ND, Cladel NM, Reed CA, Han R. Rabbit oral papillomavirus complete genome sequence and immunity following genital infection. *Virology.* 2000;269:451–61 doi:10.1006/viro.2000.0237
5. Messing AM, Epstein WL. Natural history of warts: a two year study. *Arch Dermatol.* 1963;87:301–10. doi:10.1001/archderm.1963.01590150022004
6. Sterling JC, Gibbs S, Haque Hussain SS, Mohd Mustapa MF, Handfield-Jones SE. British Association of Dermatologists' guidelines for the management of cutaneous warts 2014. *Br J Dermatol.* 2014;171: 696–712. doi:10.1111/bjd.13310.
7. Stanley MA. Immune responses to human papilloma viruses. *Indian J Med Res.* 2009;130:266–76.

8. Lacey CJN, Woodhall SC, Wikstrom A, et al. 2012 European guideline for the management of anogenital warts. *J Eur Acad Dermatol Venereol*. 2013;27:e263-e270. doi:10.1111/j.1468-3083.2012.04493.x
9. Centers for Disease Control. STD treatment guidelines. Available at: <http://www.cdc.gov/std/tg2015/>. Published 2015. Accessed on June, 22 2020.
10. Bertolotti A, Dupin N, Bouscarat F, Milpied B, Derancourt C. Cryotherapy to treat anogenital warts in nonimmunocompromised adults: Systematic review and meta-analysis. *J Am Acad Dermatol*. 2017;77(3):518-26. doi:10.1016/j.jaad.2017.04.012
11. Stellmach V, Leask A, Fuchs E. Retinoid-mediated transcriptional regulation of keratin genes in human epidermal and squamous cell carcinoma cells. *Proc Natl Acad Sci USA*. 1991;88:45–82.
12. Mucida D, Park Y, Kim G, et al. Reciprocal TH17 and regulatory T cell differentiation mediated by retinoic acid. *Science*. 2007;317:256–60. doi:10.1126/science.1145697
13. Jason J, Archibald LK, Nwanyanwu OC. Vitamin A levels and immunity in humans. *Clin Diagn Lab Immunol*. 2002;9:616–21. doi:10.1128/cdli.9.3.616-621.2002
14. Bartsch D, Boye B, Baust C, et al. Retinoic acid-mediated repression of human papillomavirus 18 transcription and different ligand regulation of the retinoic acid receptor beta gene in non-tumorigenic and tumorigenic HeLa hybrid cells. *EMBO J*. 1992;11:2283–91.
15. Faluhelyi Z, Rodler I, Csejtey A, et al. All-trans retinoic acid (ATRA) suppresses transcription of human papillomavirus type 16 (HPV16) in a dose-dependent manner. *Anticancer Res*. 2004;24:807–9.

16. Reppucci A, DiLorenzo T, Abramson A, et al. In vitro modulation of human laryngeal papilloma cell differentiation by retinoic acid. *Otolaryngol Head Neck Surg.* 1991;105:528–32. doi:10.1177/019459989110500404
17. El-Esawy F, Mustafa AI, El-Shimi O. Serum retinol-binding protein: a novel biomarker for recalcitrant cutaneous warts. *Int J Dermatol.* 2019;58(12):1435-8. doi:10.1111/ijd.14475
18. Olsen EA, Kelly FF, Vollmer RT, Buddin DA, Weck PK. Comparative study of systemic interferon alfa-n1 and isotretinoin in the treatment of resistant condylomata acuminata. *J Am Acad Dermatol.* 1989;20(6),1023–30. doi:10.1016/s0190-9622(89)70127-4
19. Cardamakis E, Kotoulas IG, Relakis K, Metalinos K, Michopoulos J, Stathopoulos E, et al. Comparative study of systemic interferon alfa-2a plus isotretinoin versus isotretinoin in the treatment of recurrent condyloma acuminatum in men. *Urology.* 1995;45:857-60. doi:10.1016/S0090-4295(99)80094-6
20. Cardamakis EK, Kotoulas IG, Dimopoulos DP, Stathopoulos EN, Michopoulos JT, Tzingounis VA. Comparative study of systemic interferon alfa-2a with oral isotretinoin and oral isotretinoin alone in the treatment of recurrent condylomata acuminata. *Arch Gynecol Obstet.* 1996;258:35-41. doi:10.1007/BF01370930
21. Georgala S, Katoulis AC, Georgala C, Bozi E, Mortakis A. Oral isotretinoin in the treatment of recalcitrant condylomata acuminata of the cervix: A randomised placebo controlled trial. *Sex Transm Infect.* 2004;80:216-8. doi:10.1136/sti.2003.006841
22. Olguín-García MG, Jurado-Santa Cruz F, Peralta-Pedrero ML, Morales-Sánchez MA. A double-blind, randomized, placebo-controlled trial of oral isotretinoin in the treatment of recalcitrant facial flat warts. *J Dermatolog Treat.* 2015;26:78-82.
23. Kaur GJ, Brar BK, Kumar S, Brar SK, Singh B. Evaluation of the efficacy and safety of oral isotretinoin versus topical isotretinoin in the treatment of plane warts: a randomized open trial. *Int J Dermatol.* 2017;56(12):1352–58. doi:10.1111/ijd.13727

24. Tsambaos D, Georgiou S, Monastirli A, Sakkis T, Sagriotis A, Goerz G. Treatment of condylomata acuminata with oral isotretinoin. *J Urol*. 1997;158:1810-2. doi:10.1016/s0022-5347(01)64136-3
25. Olguín-García MG, Cancela RG, Peralta-Pedrero ML. Estudio preexperimental para el tratamiento de verrugas planas faciales con isotretinoína oral. *Dermatol Rev Mex*. 2010;54:267-72.
26. Al-Hamamy HR, Salman HA, Abdulsattar NA. Treatment of plane warts with a low-dose oral isotretinoin. *ISRN Dermatol*. 2012;2012:163929 doi:10.5402/2012/163929
27. Katz RA. Isotretinoin Treatment of Recalcitrant Warts in an Immunosuppressed Man. *Arch Dermatol*. 1986;122(1):19–20. doi:10.1001/archderm.1986.01660130021014
28. Yildirim M, Inaloz HS, Baysal V, Kesici D, Candir O. A case of condyloma acuminatum treated successfully with low-dose isotretinoin and interferon. *Int J Clin Pract*. 2004;58(9):889–91. doi:10.1111/j.1742-1241.2004.00071.x
29. Monastirli A, Matsouka P, Pasmazi E, Melachrinou M, Georgiou S, Solomou E, et al. Complete Remission of Recalcitrant Viral Warts under Oral Isotretinoin in a Patient with Low-grade B-cell Lymphoma. *Acta Derm Venereol*. 2005;1(1), 1–1. doi:10.1080/00015550510027090
30. Miljkovic J. A novel therapeutic approach to plane warts: A report on two cases. *Acta Dermatovenerol Alp Pannonica Adriat*. 2012;21:63-4.
31. Pasmazi E, Kapranos N, Monastirli A, Melachrinou M, Georgiou S, Tsambaos D. Large Benign Condyloma Acuminatum: Successful Treatment with Isotretinoin and Interferon Alpha. *Acta Derm Venereol*. 2012;92(3):249–50. doi:10.2340/00015555-1257
32. Yew YW, Pan JY. Complete remission of recalcitrant genital warts with a combination approach of surgical debulking and oral isotretinoin in a patient with systemic lupus erythematosus. *Dermatol Ther*. 2013;27(2):79–82. doi:10.1111/dth.12059

33. Jha AK, Sonthalia S, Ganguly S. Oral isotretinoin as an adjunctive treatment for recurrent genital warts. *J Am Acad Dermatol*. 2018;78(2):e35–e36. doi:10.1016/j.jaad.2017.08.057
34. Białecka A, Męcińska-Jundziłł K, Adamska U, Cichewicz A, Białecki M, Drewa G, Czajkowski R. Plane warts on the back of the hand successfully treated with oral isotretinoin. *Postepy Dermatol Alergol*. 2018;35(2):227–9. doi:10.5114/pdia.2017.70259
35. Herold M, Nielson C, Longo MI. Isotretinoin and Candida immunotherapy for recalcitrant warts in solid organ transplant recipients. *Derm Ther*. 2018;e12803. doi:10.1111/dth.12803
36. Yang TH, Lee TH, Huang YC. Oral isotretinoin for treating mucocutaneous human papillomavirus infections: A systematic review and meta-analysis. *Indian J Dermatol Venereol Leprol*. 2019;85:569-77. doi:10.4103/ijdv.IJDVL\_269\_18
37. Moreira ED Jr, Giuliano AR, Palefsky J, Flores CA, Goldstone S, Ferris D, et al. Incidence, clearance, and disease progression of genital human papillomavirus infection in heterosexual men. *J Infect Dis*. 2014;210:192–9. doi:10.1093/infdis/jiu077
38. Camargo CC, D’Elia MPB, Miot HA. Quality of life in men affected by anogenital warts. *An Bras Dermatol*. 2017;92(3):427-9 doi:10.1590/abd1806-4841.20175282
39. Al-Awadhi R, Al-Mutairi N, Albatineh AN, Chehadeh W. Association of HPV genotypes with external anogenital warts: a cross sectional study. *BMC Infect Dis*. 2019;19(1):375. doi:10.1186/s12879-019-4005-4
40. Dave DD, Abdelmaksoud A. Low dose Isotretinoin as an adjuvant therapy for treatment of different clinical variants of warts: a case series. *Dermatol Ther*. 2019;e12836. doi:10.1111/dth.12836

41. Giuliano AR, Sirak B, Abrahamsen M, Silva RJC, Baggio ML, Galan L. et al. Genital wart recurrence among men residing in Brazil, Mexico, and the United States. *J Infect Dis.* 2019;15;219(5):703-710. doi: 10.1093/infdis/jiy533.
42. Sundström A, Alfredsson L, Sjölin-Forsberg G, Gerdén B, Bergman U, Jokinen J. Association of suicide attempts with acne and treatment with isotretinoin: retrospective Swedish cohort study. *BMJ.* 2010;341:c5812. doi:10.1136/bmj.c5812
43. Huang YC, Cheng YC. Isotretinoin treatment for acne and risk of depression: a systematic review and meta-analysis. *J Am Acad Dermatol.* 2017;76(6):1068–76.e9. doi:10.1016/j.jaad.2016.12.028
44. Singer S, Tkachenko E, Sharma P, Barbieri JS, Mostaghimi A. Psychiatric Adverse Events in Patients Taking Isotretinoin as Reported in a Food and Drug Administration Database From 1997 to 2017. *JAMA Dermatol.* 2019;155(10):1162–66. doi:10.1001/jamadermatol.2019.1416
45. Droitcourt C, Poizeau F, Kerbrat S, et al. Isotretinoin and risk factors for suicide attempt: a population-based comprehensive case series and nested case-control study using 2010-2014 French Health Insurance Data [published online ahead of print, 2019 Oct 6]. *J Eur Acad Dermatol Venereol.* 2019;10.1111/jdv.16005. doi:10.1111/jdv.16005.



## **CAPÍTULO XI**

### **11. RESUMEN AUTOBIOGRÁFICO**

Irving Llibrán Reyna Rodríguez

Candidato para el Grado de

Especialidad en Dermatología

Tesis: Estudio comparativo de crioterapia vs isotretinoína vía oral combinado con crioterapia para el tratamiento de verrugas genitales: ensayo clínico aleatorizado.

Campo de estudio: Ciencias de la Salud.

Biografía:

Datos personales:

Nacido el 25 de Julio de 1992 en la Ciudad de Monterrey, Nuevo León, hijo de José Reyna Aguilar y Ruth Rodríguez Calderón.

Educación:

Egresado de la Universidad Autónoma de Nuevo León, grado obtenido Médico Cirujano y Partero en 2017 con mención honorífica.

Reconocimientos:

Premio y beca académica internacional “International Society of Dermatology Global Education Award 2020.”

3er lugar en concurso de trabajos libres en póster durante el Encuentro Bienal de la Academia Mexicana o Dermatología en Oaxaca, México.