

UNIVERSIDAD AUTÓNOMA DE NUEVO LEÓN
FACULTAD DE ODONTOLOGÍA



**ESTUDIO CLÍNICO SOBRE LA SATISFACCIÓN DEL PACIENTE CON
PRÓTESIS TOTAL MUCOSOPORTADA EN COMPARACIÓN CON
SOBREDENTADURA IMPLANTOMUCOSOPORTADA**

Por

ESTEFANY TATIANA VARGAS TOBACÍA

Como requisito parcial para obtener el Grado de
Maestría en Prosthodontia

Junio, 2020

Maestría en Prosthodontia

**ESTUDIO CLÍNICO SOBRE LA SATISFACCIÓN DEL PACIENTE CON
PRÓTESIS TOTAL MUCOSOPORTADA EN COMPARACIÓN CON
SOBREDENTADURA IMPLANTOMUCOSOPORTADA**

Comité de Tesis

Dr. Casiano Del Angel Mosqueda
Director de Tesis

Dr. Gustavo Israel Martínez González
Codirector de Tesis

Dr. Sergio Daniel Garza González
Asesor Clínico

Dr. Raúl Iram Euán Salazar
Asesor Clínico

**ESTUDIO CLÍNICO SOBRE LA SATISFACCIÓN DEL PACIENTE CON
PRÓTESIS TOTAL MUCOSOPORTADA EN COMPARACIÓN CON
SOBREDENTADURA IMPLANTOMUCOSOPORTADA**

Comité Académico

Dra. Rosa Isela Sánchez Nájera
Presidente

Dr. Casiano Del Angel Mosqueda
Secretario

Dr. Guillermo Cruz Palma
Vocal

AGRADECIMIENTOS

Primero a Dios por permitirme cumplir este sueño, sin Él nada sería posible, por bendecirme con mis maravillosos padres. Me quedo corta en palabras para poder expresar cuánto los admiro y los amo. Agradecerles por esta oportunidad que me brindaron, porque termina una de las etapas más importantes en mi vida, por el esfuerzo que a diario hicieron para que llegara a cumplir mi meta, por siempre apoyarme, guiarme y estar conmigo a pesar de la distancia, esto es por y para ustedes. Igualmente para mis hermanos que me han acompañado en todas las etapas de mi vida y como familia hemos estado unidos siempre.

A mi Director de tesis, el Doctor Casiano Del Angel, muchas gracias por todo su acompañamiento durante este proceso a lo largo de estos dos años, ha sido inspirador su manera de innovar en su línea de investigación, mi admiración con su empeño.

Para mis maestros por su invaluable e incanzable labor, gracias, por acompañarme en este arduo camino, por compartirme su conocimiento, su tiempo y darme las herramientas necesarias para realizar .

Al Doctor Euán que es un ejemplo a seguir, como profesional y como persona, gracias por su entrega, dedicación, apoyo y confianza, ha sido un honor para mi ser su alumna, porque siempre ha demostrado ser incondicional, por la vocación a la profesión que transmite. Lo admiro y estaré agradecida siempre.

Al Doctor Sergio Garza quién ha sido parte indispensable de este proyecto de tesis, gracias por su infinita paciencia, por compartir su conocimiento, por el apoyo brindado al caso, por tomarse el tiempo de explicarme y volver a hacerlo si no entendía, por estar pendiente del paciente, se lo agradecemos el y yo inmensamente, lo admiro por su inteligencia y profesionalismo, es un excelente maestro.

A mis compañeros de generación porque desde el día uno me hicieron sentir como una de ustedes. Todos los momentos que vivimos, en el laboratorio, los congresos y los viajes además de todas las experiencias que compartimos, los llevaré siempre en mi corazón. Y a los hermanos que me dejó el Posgrado, Caro y Rubén esto sin duda alguna no se podría contar igual de no ser por ustedes, agradezco su amistad, por ser tan incondicionales, que gran historia hemos los quiero mucho.

Y por último pero no menos importante a Jonathan, gracias infinitas gracias, mi primer amigo de la generación, mi compañero fiel en este proceso, gracias por tu paciencia, por tu apoyo incondicional y por entenderme, definitivamente de las mejores cosas que me ha dado México y el Posgrado, si no es que lo mejor, te admiro por quién eres y sé que llegarás muy lejos.

TABLA DE CONTENIDO

Sección	Página
AGRADECIMIENTOS	1
LISTA DE FIGURAS	6
LISTA DE TABLAS	7
NOMENCLATURA.....	8
RESUMEN	9
ABSTRACT	10
1. INTRODUCCIÓN	11
2. HIPÓTESIS.....	13
3. OBJETIVOS.....	14
4. ANTECEDENTES.....	15
5. MÉTODOS.....	16
6. RESULTADOS.....	24
7. DISCUSIÓN.....	27
7. CONCLUSIONES	33
8. LITERATURA CITADA	31
ANEXOS	

LISTA DE FIGURAS

Figura	Página
1. Fotografía extraoral inicial del paciente	14
2. Fotografía intraoral frontal	15
3. Fotografía intraoral lateral derecha	15
4. Fotografía intraoral lateral izquierda	15
5. Radiografía panorámica 2018	16
6. Elaboración de Prótesis inmediatas.....	16
7. Planificación de implantes dentales.....	16
8. Extracción, regularización alveolar, sutura de mandíbula.....	17
9. Prótesis inmediata con acondicionador de tejidos	17
10. Primer control arco superior e inferior	18
11. Segundo control arco superior e inferior	18
12. Descubrimiento implantes y colocación tornillo de segunda fase	19
13. Medición para la altura de los locators	19
14. Prueba bases y rodillos	20
15. Prueba estética	20
16. Prótesis definitivas	21
17. Fotografía final	21

LISTA DE TABLAS

Tabla	Página
1. Respuesta del paciente con respecto a las prótesis inmediatas.....	25
2. Respuesta del paciente con respecto a las prótesis definitivas.....	26

NOMENCLATURA

PTM	Prótesis total mucoportada
SMI	Sobredentadura mandíbular de dos implantes
PET	Paciente edéntulo total
AA	Aditamentos axiales
OGC	Oclusión guía canina
OBB	Oclusión bilateral balanceada

RESUMEN

INTRODUCCIÓN: El presente estudio describe la satisfacción de un paciente que por razones biológicas tuvo que usar por 6 meses una prótesis convencional mucosoportada antes de poder usar una sobredentadura implanto-muco-soportada. Por muchos años, las prótesis totales mucosoportadas fueron el único tratamiento disponible para el edentulismo, basándose en la retención y el apoyo proporcionados por la cresta ósea. Debido a la dificultad para conseguir retención y estabilidad, el éxito es variable y depende de la capacidad de adaptación del paciente. Las limitantes del tratamiento convencional hacen que las sobredentaduras mandibulares de dos implantes sean una alternativa para proporcionar una mejora significativa en la estabilidad, retención y calidad de vida. **OBJETIVO:** Evaluar el grado de satisfacción de un paciente después de usar por 3 meses una prótesis convencional mucosoportada y posteriormente usar una sobredentadura implanto-muco-soportada. **MÉTODOS:** Paciente masculino de 57 años de edad, después de un examen intraoral y extraoral completo además de un estudio radiológico se diagnostica enfermedad periodontal estadio 4 grado C, restauraciones deficientes, ausencias dentales y extrusión dental. Dada la gravedad de la enfermedad periodontal se extrajeron todos los dientes superiores e inferiores, se regularizó el reborde alveolar y se colocaron dos implantes dentales en la mandíbula. El paciente usó prótesis inmediatas por 3 meses para esperar la completa remodelación ósea; se hizo un rebase definitivo y cumplidos 6 meses posterior a su colocación se cargan los implantes con los aditamentos axiales. Tres meses después el paciente fue cuestionado sobre cómo fue su satisfacción mientras usó una prótesis convencional versus la implanto-muco-soportada. **RESULTADOS:** Se realizó en este estudio un test de la satisfacción del paciente (Brazilian version of OHIP-EDENT and four domains) dado que usó una prótesis convencional para evaluar antes y después como se sentía con el cambio de prótesis convencional mucosoportada y posteriormente usar una sobredentadura implanto-muco-soportada. **CONCLUSIONES:** Por medio del uso de una sobredentadura implantomucosoportada se mejoró la masticación, aumentó la autoestima y favoreció la confianza del paciente.

Palabras clave: Prótesis total, edéntulo total, aditamentos axiales, locators, sobredentadura.

ABSTRACT

INTRODUCTION: The present study describes the satisfaction of a patient who for biological reasons had to wear a conventional muco-supported prosthesis for 6 months before being able to use an implant-muco-supported overdenture. For many years, mucosal-supported total prostheses were the only treatment available for edentulism, specified in the retention and support provided by the bone crest. Due to the difficulty in achieving retention and stability, success is variable and depends on the adaptability of the patient. The limitations of conventional treatment make two-implant mandibular overdentures an alternative to provide a significant improvement in stability, retention and quality of life.

OBJECTIVE: To assess the degree of satisfaction of a patient after using a conventional muco-supported prosthesis for 3 months and subsequently using an implant-muco-supported overdenture.

METHODS: A 57-year-old male patient, after a complete intraoral and extraoral examination in addition to a radiological study, stage 4 grade C periodontal disease, poor restorations, dental absences, and dental extrusion were diagnosed. Due to the severity of the periodontal disease, all the upper and lower teeth were extracted, the alveolar ridge was regularized and two dental implants were placed in the jaw. The patient wore immediate prostheses for 3 months to wait for complete bone remodeling; Subsequently, a definitive overrun was performed and 6 months after its placement, the implants were loaded with the axial attachments. Three months after the patient, he was asked about his satisfaction while using a conventional prosthesis versus the muco-supported implant. **RESULTS:** A patient satisfaction test (Brazilian version of OHIP-EDENT and four domains) was carried out in this study since it used a conventional protest to evaluate before and after how it was done with the change of conventional muco-supported prosthesis and directly use a implant-muco-supported overdenture. **CONCLUSIONS:** Through the use of an implant-supported overdenture, chewing was improved, affecting self-esteem and promoting patient confidence.

Key words: Total prosthesis, total edentulous, axial attachments, locators, overdenture.

1. INTRODUCCIÓN

El edentulismo se define como una afección de salud bucal derivada del fracaso o la falta de aplicación oportuna de todas las posibilidades preventivas (Probst et al. 2019), que puede afectar la calidad de vida del paciente y causar una disminución en la función del habla y la masticación (Sastrawijaya, 2019; Michaud, 2012). Es por esto que desde siempre se han buscado alternativas de tratamiento que resuelvan el problema; un tratamiento clásico para el edentulismo es la prótesis total convencional o mucosoportada. La rehabilitación con este tratamiento puede ser un desafío y depende de la condición de la cresta residual. Su éxito se basará en la capacidad del paciente para adaptarse a las limitaciones que estas puedan presentar (Sastrawijaya, 2019; Assuncao, 2010).

Cuando se trata de la rehabilitación de pacientes con edentulismo completo, la rehabilitación con prótesis total soportada por implante ofrece mayores beneficios de calidad de vida que la prótesis total convencional (Zhang et al., 2017). Sin embargo, aunque las prótesis totales convencionales generalmente son menos funcionales y tienen una comodidad, estética y estabilidad oclusal limitadas, su uso sigue siendo una opción de tratamiento viable y muy frecuente, especialmente para pacientes con presupuesto limitado (Probst, 2019).

Las indicaciones y contraindicaciones de cada tipo de prótesis total, se tienen en cuenta por la condición del paciente. La satisfacción depende de muchos factores, incluidos sabor, retención, facilidad de limpieza, fonética, función, dolor, facilidad para masticar, comodidad, ajuste y estética (Turker, 2017; Rezeki, 2017). En general, el clínico y el paciente no tienen la misma percepción sobre el éxito de la dentadura (Rezeki, 2017) y para la satisfacción del tratamiento a menudo se evalúan junto con la calidad de vida (Michaud, 2012). Sin embargo, la autoevaluación del paciente es un método más económico y una forma más específica y válida de medir la tasa de éxito de una prótesis total (Marachlioglou, 2010). La literatura proporciona evidencia de que la satisfacción del paciente con sus dentaduras no siempre está correlacionada con la evaluación por parte del dentista (Chen, 2012).

Actualmente se utilizan cada vez más los implantes dentales para compensar la pérdida de dientes, y las restauraciones sobre estos podrían satisfacer el deseo de dientes fijos, una buena

función y una estética agradable. Sin embargo, las prótesis totales mucosoportadas siguen siendo el tratamiento restaurador estándar de los pacientes edéntulos. A pesar de su soporte puramente mucoso, los resultados adecuados son posibles. Se pueden optimizar varios factores para mejorar la retención y el ajuste de una prótesis total: el control muscular, la función, la fuerza así como la oclusión de la prótesis (Brandt, 2019). Sin embargo, algunos pacientes podrían presentar rebordes residuales muy reabsorbidos (Zhang et al., 2017), con crestas flácidas o con las inserciones musculares y de frenillos en la parte alta de la cresta; todas estas características podrían provocar que la prótesis pueda tener escasa retención y estabilidad (Lee y Saponaro, 2019).

Las limitaciones del tratamiento con prótesis convencionales hace que las sobredentaduras mandibulares de dos implantes sean una alternativa para proporcionar una mejora significativa en la estabilidad, retención y calidad de vida en pacientes con prótesis totales (Assuncao, 2010). Ofreciéndole al paciente un tratamiento que pueda satisfacer y mejorar al pasar de una prótesis provisional a la sobredentadura soportada por implantes.

Teniendo como finalidad evaluar el grado de satisfacción de un paciente después de usar por 3 meses una prótesis convencional mucosoportada y después usar una sobredentadura implanto-muco-soportada como tratamiento definitivo.

Se realizó extracción de todos los dientes, se regularización del reborde alveolar y se colocación de dos implantes dentales en la mandíbula. Luego usó prótesis inmediatas por 3 meses con un rebase definitivo y a los 6 meses de la cirugía se cargaron los implantes con los aditamentos axiales. Finalmente tres meses después el paciente fue cuestionado sobre cómo la satisfacción mientras usó una prótesis convencional en comparación con la implanto-muco-soportada.

Obteniendo como resultado con el uso de una sobredentadura implantomucosoportada se mejoraron diferentes aspectos como la masticación, aumentó la autoestima y favoreció la confianza del paciente.

2. HIPÓTESIS

Hipótesis alterna:

La sobredentadura implanto-muco-soportada será más satisfactoria para el paciente que la prótesis convencional mucosoportada.

Hipótesis nula:

La sobredentadura implanto-muco-soportada no será más satisfactoria para el paciente que la prótesis convencional mucosoportada.

3. OBJETIVOS

3.1. Objetivo general

Evaluar el grado de satisfacción de un paciente después de usar por 3 meses una prótesis convencional mucosoportada y posteriormente usar una sobredentadura implanto-mucosoportada.

3.2. Objetivos específicos

1. Evaluar las quejas relacionadas con la masticación con una prótesis convencional mucosoportada y una sobredentadura implanto-mucosoportada.
2. Evaluar las molestias psicológicas y discapacidad con una prótesis convencional mucosoportada y una sobredentadura implanto-mucosoportada.
3. Evaluar la discapacidad social con una prótesis convencional mucosoportada y una sobredentadura implanto-mucosoportada.
4. Evaluar el dolor e incomodidad oral con una prótesis convencional mucosoportada y una sobredentadura implanto-mucosoportada.

4. ANTECEDENTES

Por muchos años, las prótesis totales convencionales fueron el único tratamiento disponible para el edentulismo. Este tratamiento clásico se basa en la retención y el apoyo proporcionados por la cresta ósea, pero muchos pacientes con prótesis totales tienen una dieta deficiente y no pueden hablar claramente debido a la falta de retención y estabilidad de la dentadura. El éxito del tratamiento convencional con prótesis totales es variable y depende de la capacidad de adaptación del paciente para superar las limitaciones de las prótesis totales mediante un proceso de adaptación. Las restricciones del tratamiento convencional hacen que las sobredentaduras mandibulares de dos implantes sean una alternativa para proporcionar una mejora significativa en la estabilidad, retención y calidad de vida en pacientes con prótesis totales (Assuncao, 2010).

El tratamiento inadecuado del edentulismo con prótesis totales puede conducir a un deterioro no solo de la función bucal y al aumento de la pérdida ósea alveolar, sino también a una mayor autoconciencia del paciente. Las evaluaciones de los tratamientos de rehabilitación deben considerar las opiniones de los pacientes como una variable del éxito del tratamiento. Los pacientes a menudo expresan insatisfacción con sus prótesis en el arco inferior, y las quejas incluyen una menor estabilidad de retención de las dentaduras convencionales y dificultades con la masticación y la comunicación verbal, todo debido a la resorción ósea del proceso alveolar con el tiempo (Zani, et al. 2009).

El manejo es más complicado que cualquier otro tratamiento clínico de pacientes edéntulos, debido a la reabsorción continua de las crestas residuales. Conduce a la necesidad de reemplazos repetidos, reposición de dentaduras y remodelación oclusal periódica de dientes en prótesis totales, a pesar de que ciertos procedimientos y materiales de impresión deben evitar la destrucción de las crestas residuales (Boucher, 2004; Turker 2017).

La prótesis total se puede construir de tres maneras. Una opción cuando en el arco opuesto hay un número suficiente de dientes naturales o restauraciones fijas. El segundo se construye cuando el arco opuesto está parcialmente edéntulo, donde los dientes faltantes han sido o serán reemplazados por una prótesis parcial removible. Tercero, para una prótesis total

opuesta, ya sea de mucosa, con dientes o con implantes. El odontólogo y el paciente deben darse cuenta de la importancia de la condición intraoral del paciente para lograr la retención, la estabilidad y el soporte de la dentadura (Sastrawijaya, 2019).

Los rendimientos masticatorios tienen una fuerte correlación positiva con la satisfacción de los pacientes hacia su dentadura completa. La duración del uso de la dentadura postiza completa actual también tiene una correlación significativa con la satisfacción de los pacientes hacia su dentadura postiza. La edad, el sexo, el nivel educativo y la experiencia con dentaduras postizas no mostraron una correlación estadística significativa con la satisfacción de los pacientes hacia su dentadura postiza (Rezeki, 2017).

Los estudios sobre la capacidad fonética han revelado que los pacientes desdentados con frecuencia se quejan de esta función cuando comienzan a usar y funcionar con una nueva prótesis mandibular, pero a menudo fue el resultado de una falta de adaptación del paciente (Bohnenkamp and Garcia, 2007).

Por varias razones, la prótesis maxilar suele tener más éxito que una mandibular (Sastrawijaya, 2019). En general, se concluyó que las sobredentaduras mandibulares son más satisfactorias que las dentaduras convencionales (Assuncao, 2010).

5. MÉTODOS

Paciente masculino de 57 años, quién reside en Ciudad Victoria, Tamaulipas, acudió a la clínica de la Maestría en Prosthodontia, de la UANL teniendo como principal motivo de consulta: “Tengo casi toda la dentadura floja” (Fig. 1). Se revisó historia clínica y al interrogatorio se encontró favorable por no presentar padecimientos o patologías de relevancia. A la valoración intraoral se observó una prótesis parcial removible (PPR) superior desajustada de los órganos dentarios (ODs) 21, 22, 25, 26 y 27, restauraciones desadaptadas de los ODs 11, 12, 23, 24, 46, además de prótesis parcial fija (PPF) de los ODs 35 a 37, lesiones cariosas de los ODs 16, 17, 38 y 47; ausencia del OD 34, tremas en los dientes anteroinferiores, atrición generalizada, extrusión dental de ODs del cuadrante I y III, además de halitosis, enfermedad periodontal estadio 4 grado C (Figs. 2-4).



Figura 1. Fotografía extraoral inicial del paciente.

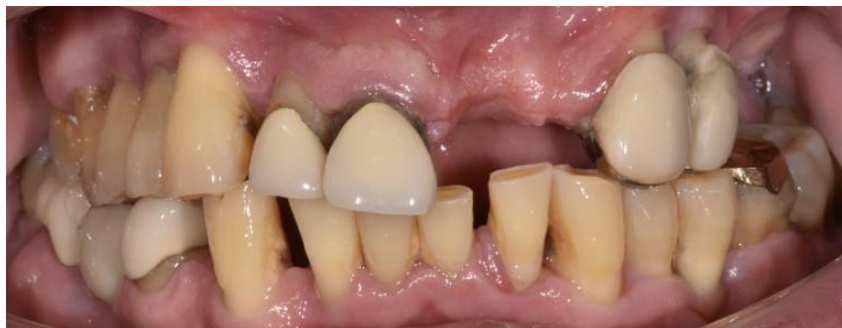

Figura 2. Fotografía intraoral frontal

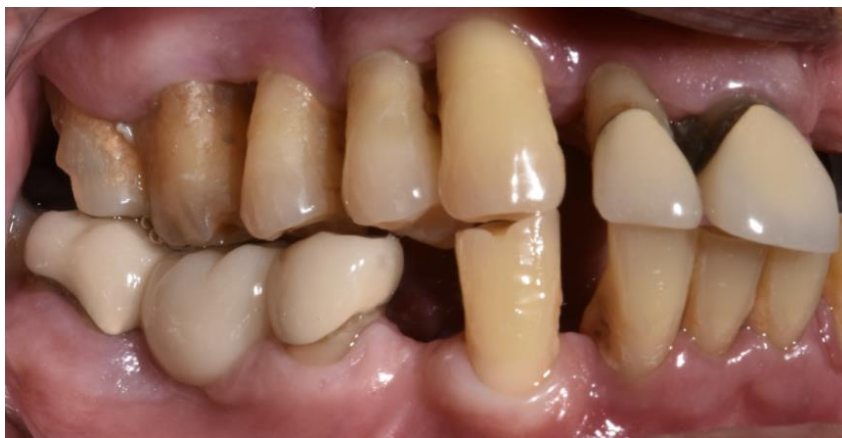

Figura 3. Fotografía intraoral lateral derecha.

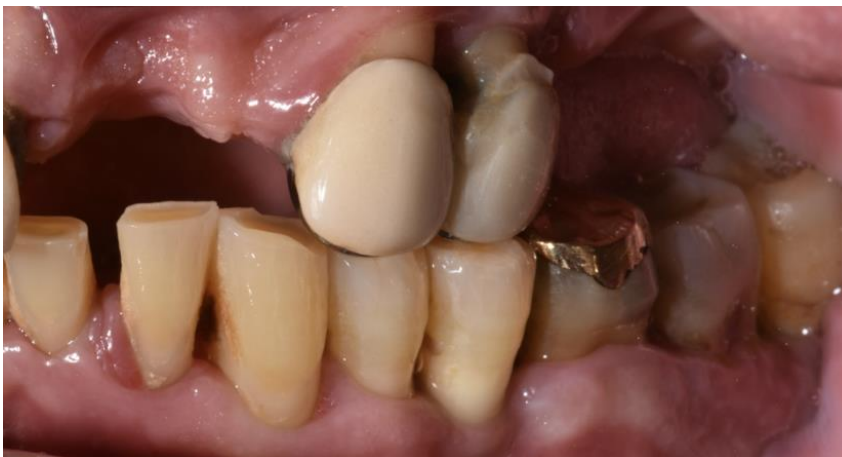

Figura 4. Fotografía intraoral lateral izquierda.

Se decidió realizar extracciones de todos los dientes superiores e inferiores, debido a la condición desfavorable tanto periodontal como protésica. Se inició con una tomografía y la realización de prótesis inmediatas para desarrollar el plan de tratamiento protésico y la planificación de los implantes dentales (Figs. 5, 6 y 7).

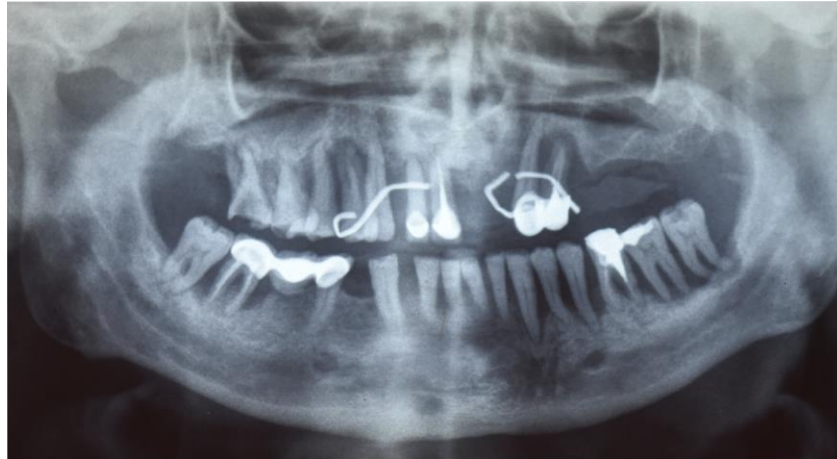

Figura 5. Radiografía panorámica 2018.

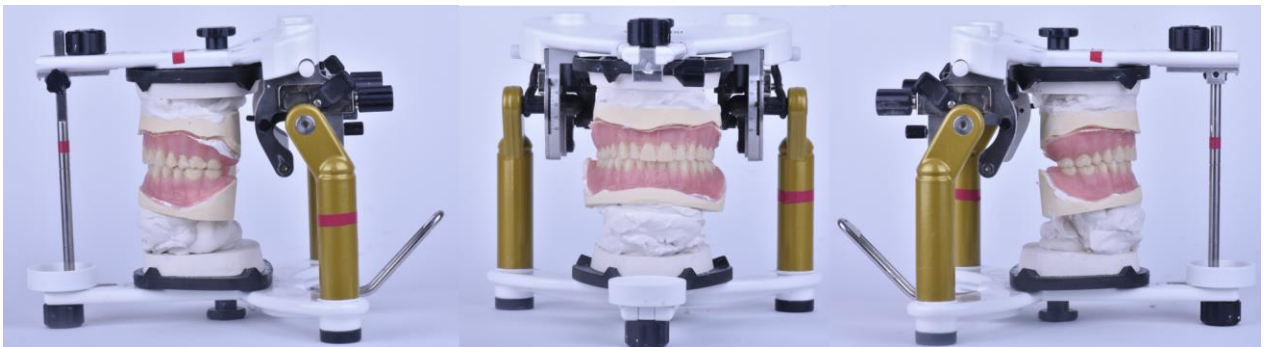

Figura 6. Elaboración de Prótesis inmediatas.

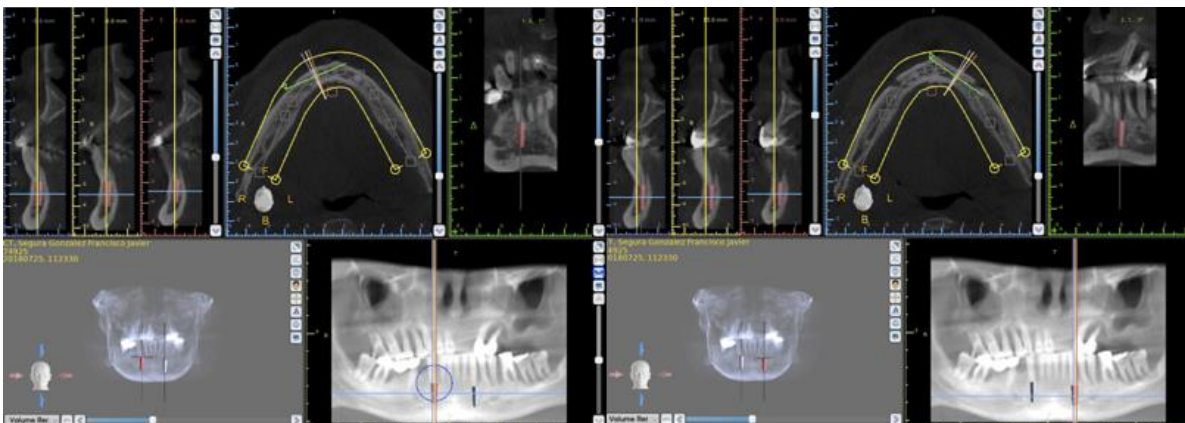


Figura 7. Planificación de implantes dentales.

La fase quirúrgica fue realizada en el Posgrado de Periodoncia de la UANL. Esta se realizó en una sola etapa donde se extrajeron todos los dientes, después se abrió colgajo para la regularización del reborde alveolar (Fig. 8) y colocación de dos implantes (JDEvolution® Ø 4.3 L 11.5) en mandíbula con guía quirúrgica de acrílico transparente (NicTone, NDC dental), en área de caninos inferiores, es decir, se realiza una colocación inmediata de los implantes (Morton D, ITI Consensus Report, 2018). Finalmente se entregaron las prótesis inmediatas con el acondicionador de tejidos (Softy, Nic Tone) (Fig. 9). El paciente vuelve al primer control una semana después del procedimiento, en el cual se encontró estable, se retiró suturas en maxilar pero se esperó una semana más para el retiro de las de mandíbula (Fig. 10). A la segunda semana de la cirugía se retiraron las suturas inferiores (Fig, 11) y se esperó el tiempo de cicatrización.

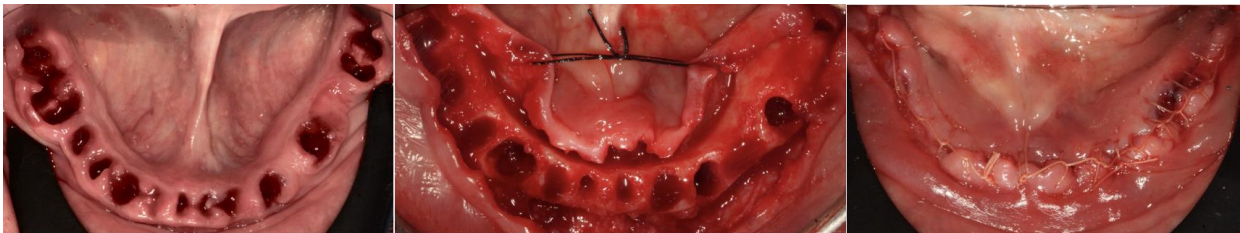


Figura 8. Extracción, regularización alveolar, sutura de mandíbula.

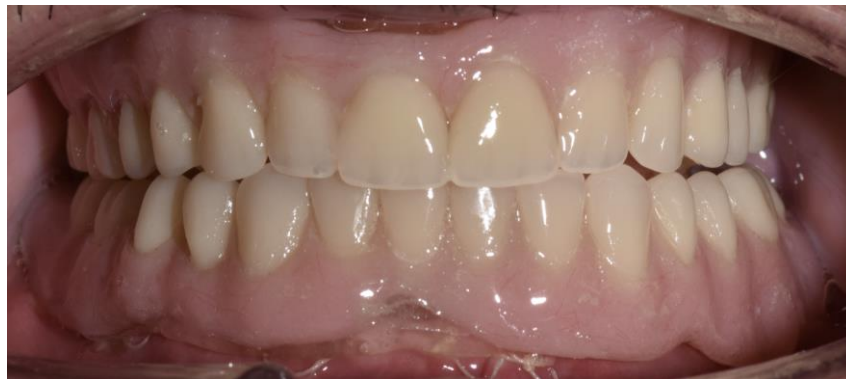

Figura 9. Prótesis inmediata con acondicionador de tejidos.

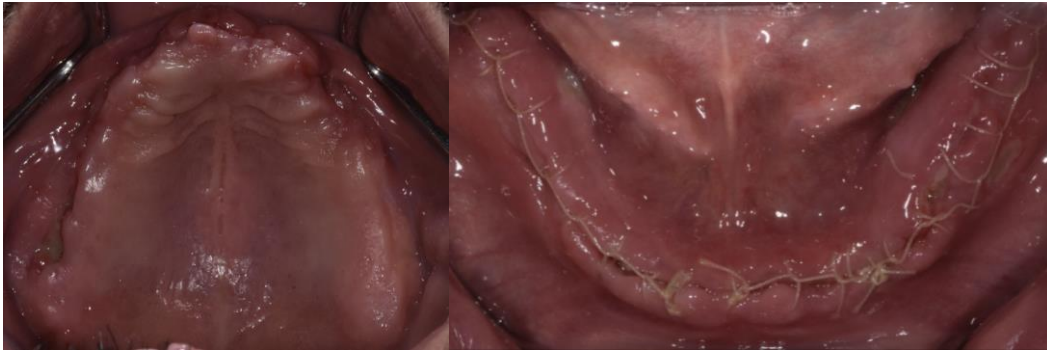


Figura 10. Primer control arco superior e inferior.

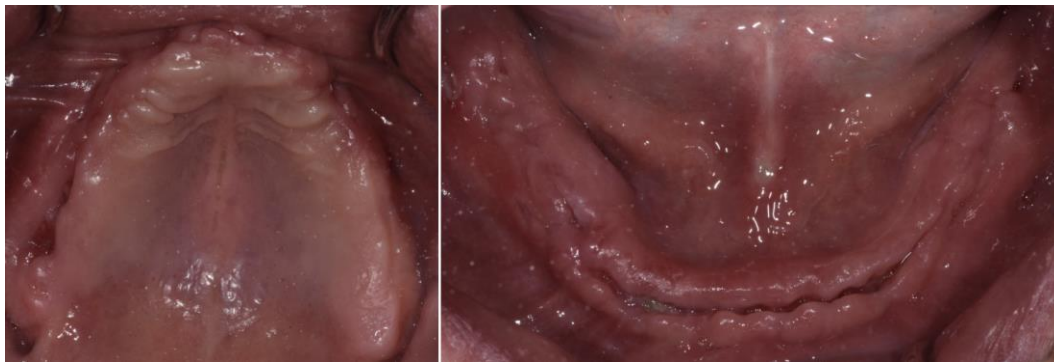


Figura 11. Segundo control arco superior e inferior.

Después de tres meses de oseointegración la encía se encontraba sana, sin inflamación o sangrado y se realizó el descubrimiento de los implantes, haciendo una incisión oblicua alrededor del tornillo de cierre, se colocó el tornillo de cicatrización de 3mm (Healing Abutment Bicomponent Ø 5.0 H 3.0 JDEvolution®) (Fig. 12) y se ajustó la prótesis inmediata inferior para dar el espacio a los tornillos de segunda fase. Se midió con una sonda de la plataforma del implante al margen gingival para corroborar la altura de los aditamentos locator dando como resultado 3mm (Fig. 13).

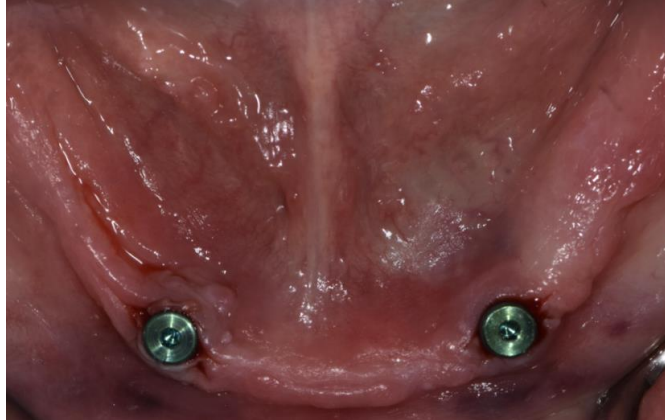

Figura 12. Descubrimiento implantes y colocación tornillo de segunda fase.

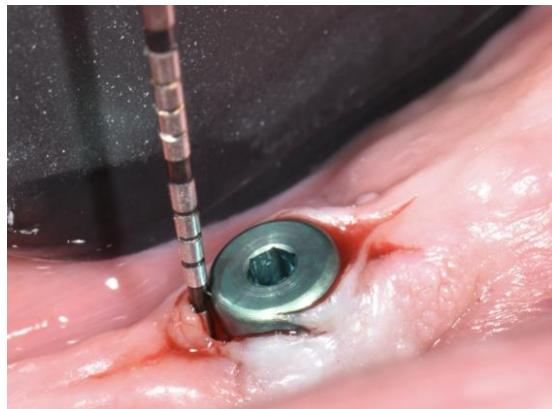


Figura 13. Medición para la altura de los locators.

Para comenzar con la fase protésica final se tomó la impresión definitiva (Impregum Soft, 3M) para la elaboración de las prótesis, con cucharilla individual de acrílico. En una siguiente cita se probaron bases y rodillos, tomando las medidas (Fig. 14) para hacer la prueba de dientes y observar la estética (Fig. 15), se obtuvo la aprobación del paciente. En la elaboración de las prótesis se enfilan los dientes posteriores superiores y la prótesis inferior, dejando una oclusión bilateral balanceada y se acilaron (Prothyl Press, Zhermack). Se retiraron excesos de acrílico con un fresón para poder probar las prótesis en el paciente, puliendo con fresones de acrílico previamente.

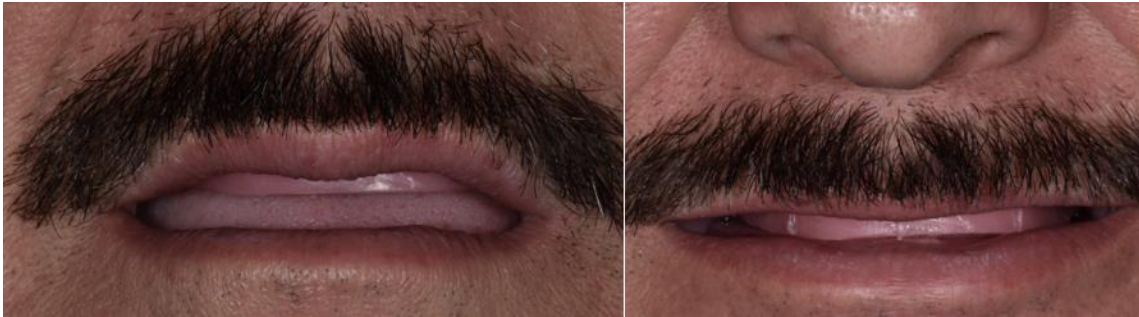

Figura 14. Prueba bases y rodillos.

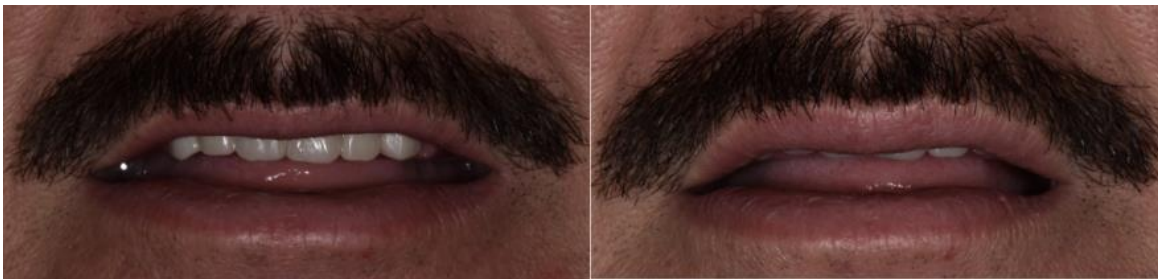

Figura 15. Prueba estética.

El emi abutment es un equivalente a un locator de la casa comercial JDental Care. En la siguiente cita con el paciente se colocaron los aditamentos locator® a 30Ncm con desarmador (Prosthetic Screwdrivers, Jdental Care) hexagonal convencional y la llave dinamométrica (JDTorque®). Seguido de una radiografía para observar el correcto ajuste. Se hizo la técnica directa atrapando en boca, consistió en ampliar con un fresón en la prótesis la zona de los dos agujeros donde están ubicados los implantes para darle el espacio necesario para atrapar los aditamentos y en boca se colocó un cuadrado de goma dique haciendole una perforación para proteger al implante cuando fluya el acrílico. Se colocó el housing (Cap attachment housing, JDental Care) sobre el locator® con el nylon (Elastic retentive cap for laboratory Emi Abutment, JDental Care). Se preparó el acrílico rosa y se llevó para atrapar el aditamento, hasta que estuvo en la etapa rígida donde ya es una consistencia dura y la reacción del monómero con el polímero ha finalizado, de esta manera se fijó el housing con el acrílico, luego se retiraron excesos y finalmente se pule con Polyshine (Universal Polishing Paste-Ivoclar Vivadent) y Policryl (MDC) con filtro blanco en el torno pulidor (Pul 2 N Torno pulidor, Zhermack) para obtener rápido pulido y alto brillo (Fig. 16). Quedaron cargados los implantes, es decir, se activaron los implantes con una carga convencional de la prótesis total (Morton D, ITI Consensus Report, 2018), se revisa oclusión con papel de articular de 40

micras (Articulating paper, Bausch), se ajustó y se entregó, se tomaron fotografías finales (Fig. 17). Se indicó al paciente citas de control para un mejor mantenimiento y funcionamiento de las prótesis, cada 6 a 8 meses, con un pronóstico muy favorable.

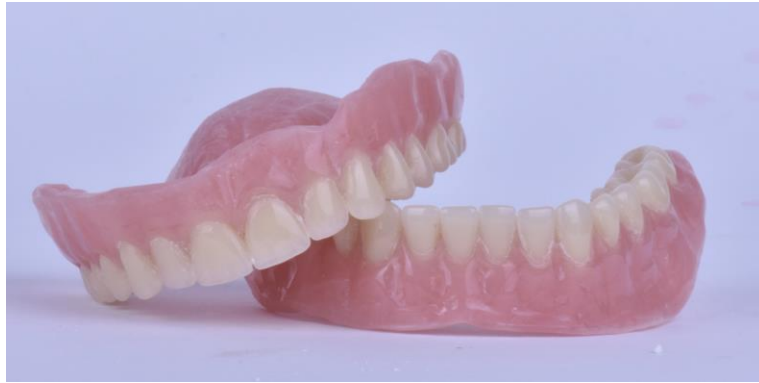

Fig 16. Prótesis definitivas.



Fig 17. Fotografía final

5. RESULTADOS

Se realizó en este estudio un test de la satisfacción del paciente (Brazilian version of OHIP-EDENT and four domains) dado que usó una prótesis convencional para evaluar antes y después como se sentía con el cambio de prótesis convencional mucosoportada y posteriormente usar una sobredentadura implanto-muco-soportada.

Con respecto a la primera área "quejas relacionadas con la masticación", hubo una frecuente dificultad e incomodidad para comer. El paciente informó que después de cambiar a las prótesis definitivas, se sentía capaz de comer ciertos alimentos debido a que ya no tenía problemas con sus dentaduras.

En el segundo "molestias psicológicas y discapacidad" después de 3 meses de uso, el paciente se sintió menos avergonzado, preocupado o molesto por dificultades con sus dentaduras. También informó de una reducción en la interrupción de las comidas.

En el tercero, "discapacidad social", el paciente mencionó que después de la transición de las prótesis inmediatas a las definitivas, mejoró el poder estar con otras persona sin tener el temor a que se presentara una dificultad con sus prótesis además que su vida en general es más satisfactoria.

Por último, "dolor e incomodidad oral" indicó, una reducción en la retención de alimentos y una disminución en las áreas donde presentaba dolor e incomodidad además de que eran más estables y cómodas las prótesis.

La Tabla 1 y 2 presentan los puntajes en porcentajes para las respuestas "nunca" (N), "casi siempre" (A) y "a veces" (S), para las respuestas del cuestionario OHIP-EDENT, así como las comparaciones entre las cuatro áreas que se evaluaron.

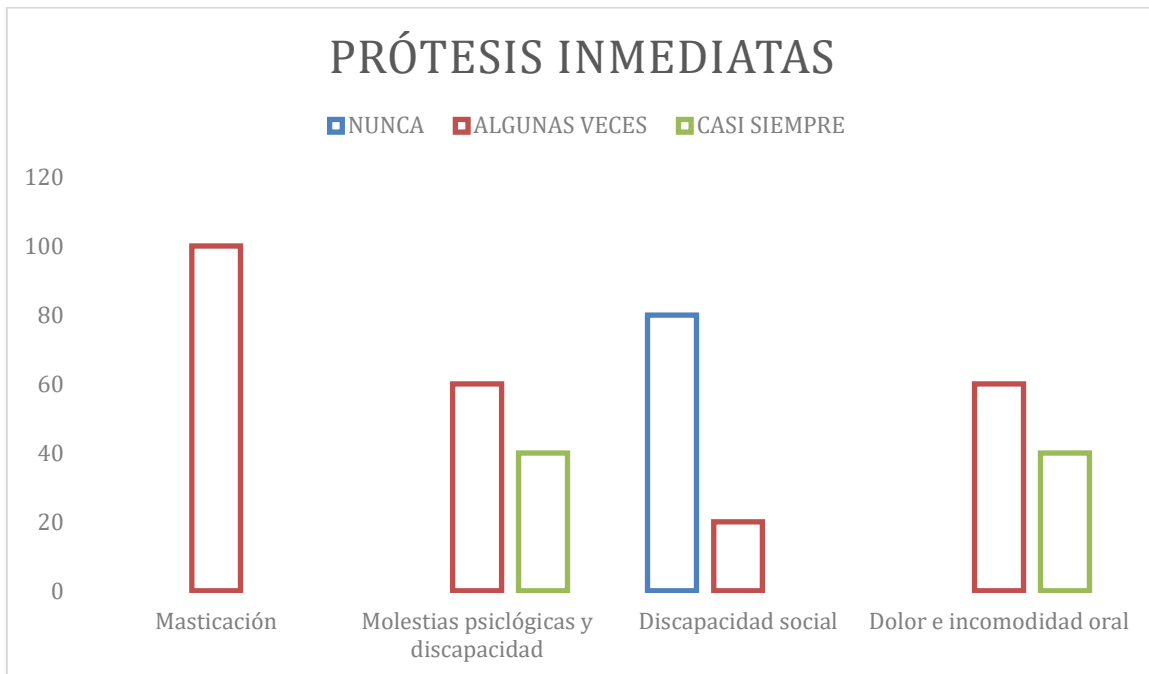


Tabla 1. Respuesta del paciente con respecto a las prótesis inmediatas ("nunca", "a veces" y "casi siempre") y las 4 áreas para OHIP-EDENT.

En la tabla 1 representa las prótesis inmediatas y después de 3 meses de uso. En la primera área se observó como la masticación se vió afectada por dificultades y molestias con el 100% de sus respuestas para "casi siempre". Para la segunda área en cuanto al área psicológica "algunas veces" con el 60% de las repuestas sintió inconformidad el paciente. No hubo problema con discapacidad social con el 80% de las respuestas para "nunca" pero para el dolor se presentó incomodidad oral con todos sus respuestas afirmativas "algunas veces" 60% y casi siempre 40%.

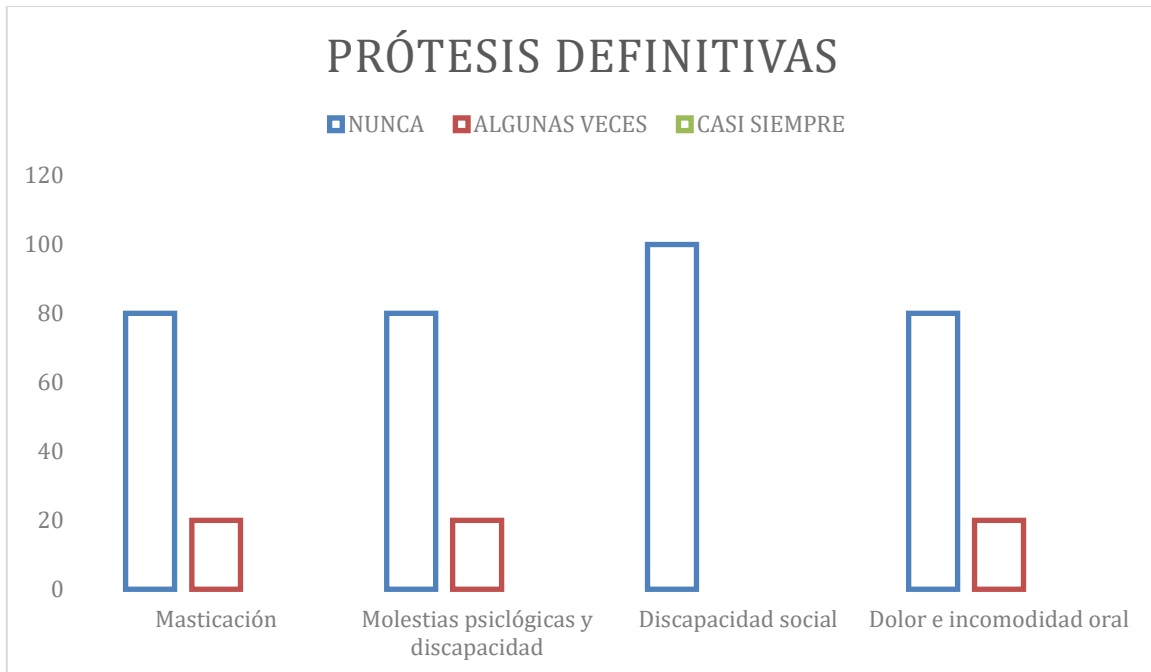


Tabla 2. Respuesta del paciente con respecto a las prótesis definitivas ("nunca", "a veces" y "casi siempre") y las cuatro áreas para OHIP-EDENT.

La Tabla 2 muestra en los puntajes porcentuales después de 3 meses, que hubo un mayor porcentaje de respuestas "nunca" (N) para todas las preguntas en las cuatro áreas, en cuanto a la masticación fue el 80% y sólo 20% "algunas veces", de igual manera para el área de molestias psicológicas y discapacidad y también para dolor e incomodidad.

Las respuestas 'algunas veces' (A) y 'casi siempre' (C) fueron más frecuentes con el uso de las prótesis inmediatas. Indicando de esta manera una mejora al cambio de las prótesis.

6. DISCUSIÓN

La reducción de la calidad de vida para los pacientes con pérdida dental extensa que no se someten a rehabilitación protésica se debe principalmente a los efectos de las dificultades para masticar y comer, sobre su bienestar, apariencia y vida social. Así lo menciona Probst y colaboradores en 2019, relacionando también que la rehabilitación oral mediante prótesis puede tener un efecto positivo, ya que restaura adecuadamente la función masticatoria y la estética, contribuyendo a mejorar la interacción social y la calidad de vida, así fue el caso del paciente donde todos estos aspectos se tomaron en cuenta para ofrecerle un tratamiento ideal con base a sus posibilidades económicas principalmente.

En este estudio, la satisfacción se determinó utilizando el cuestionario OHIP-EDENT (la versión en portugués de Brasil), que ha sido validado en la literatura, para detectar el impacto de la salud oral en la calidad de vida de los pacientes con prótesis totales (sobredentaduras y tipos fijos), como lo menciona Zani y colaboradores en 2009, la gran mayoría (82%) de los estudios previos que han informado sobre la influencia del tratamiento protésico en la calidad de vida de los pacientes han utilizado instrumentos no validados para evaluar la satisfacción del paciente.

OHIP-EDENT se usa ampliamente en la literatura para evaluar la calidad de vida relacionada con la salud oral (OHRQoL) para pacientes edéntulos (Duale, 2018). El cuestionario Oral Health Impact Profile (OHIP) se basó en el concepto de que los eventos secuenciales relacionados con enfermedades orales pueden causar molestias, limitaciones funcionales y, en consecuencia, provocar disfunciones e incluso discapacidades. El OHIP-Edent está compuesto por 19 preguntas, manteniendo los siete dominios teóricos originales del OHIP-49 (Possebon et al., 2018).

La medición de la calidad de vida en el estudio de Pisani y colaboradores en 2013, se efectuó para justificar el rebase de prótesis mandibulares. Con base a este artículo se realizó el Test de la satisfacción del paciente (Brazilian version of OHIP-EDENT and four domains) y

evaluando el cambio de usar una prótesis convencional mucosoportada y posteriormente una sobredentadura implanto-muco-soportada, se observa una mejora significativa en la masticación, en el área psicológica que también se puede ver afectada por este tipo de tratamiento o la parte social por el temor al cambio o fracaso del tratamiento y las molestias que pueden ocasionar las prótesis.

También menciona Pisani, las percepciones de salud para los odontólogos difieren de las percepciones de pacientes y que para los pacientes con prótesis totales, los problemas se basan principalmente en cómo se sienten los pacientes acerca de sus prótesis. Los factores para evaluar en la satisfacción son comodidad, capacidad para masticar, estabilidad, estética, capacidad para hablar y facilidad para limpiar sus prótesis, que se tienen en cuenta a la hora de realizar este tipo de rehabilitación para conseguir el éxito en el tratamiento.

Sesún MacEntee en 2005, las sobredentaduras totales removibles sobre implantes ofrecen un tratamiento de rehabilitación eficaz para los pacientes con maxilares edéntulos, aunque a veces difíciles de mantener, con frecuentes ajustes y reparaciones a los mecanismos de fijación entre los implantes y las dentaduras. Y Klemetti en su revisión de literatura publicada en el 2008, concluye que, en la mandíbula, la satisfacción del paciente o la función de la prótesis no parecen depender de la cantidad de implantes o tipo de fijación, sin embargo, una sobredentadura retenida con dos implantes y una barra parece tener el menor número de complicaciones pero como se decidió para este caso, sólo utilizando dos implantes y aditamentos axiales como los que utilizamos hoy en día han mejorado los materiales, mejoran el desempeño clínico, menor citas de mantenimiento y en cuanto a complicaciones el más frecuente y de alguna manera sencillo es el mantenimiento de los nylon.

Al escoger una prótesis sobre implantes hay diferentes factores a tener en cuenta, menciona Goodacre en su revisión de literatura del 2017, las ventajas de estas prótesis son la alta tasa de supervivencia y satisfacción, bajas complicaciones, teniendo en cuenta que con las sobredentaduras de implantes, el requisito de mantenimiento protésico más común involucra el mecanismo de retención que con frecuencia necesita un ajuste o reemplazo, esto a tener en

cuenta en los controles que se deben realizar periódicamente, la facilidad de limpieza, la estética y la estabilidad de la prótesis.

Confirmamos según literatura que los beneficios de usar implantes dentales en una rehabilitación de mandíbula edéntula mejoran, la retención, estabilidad, habla, masticación, eficiencia, comodidad al comer, confianza en situaciones sociales, satisfacción y autoestima, que conduce a una mejora significativa con resultados muy favorables de la terapia de implantes en términos de calidad de vida, como lo indica Gupta en su estudio de 2019.

Polido y colaboradores en 2018, mencionan que con dos implantes anteriores largos colocados entre agujeros mentonianos. Las tasas de supervivencia fueron del 97,5% para los implantes cortos y del 100% para los implantes de 10 mm de largo, con una tasa de supervivencia de restauración del 100% después de 1 año.

La cantidad de implantes mínima son dos y su ubicación fue en área de caninos pero Paspayridakos, Mokti, et al. (2014) informaron que el número de implantes de soporte y su distribución no influyeron en la supervivencia del implante en la mandíbula. De 2.827 implantes colocados, 2.501 (88,5%) se colocaron en la región inter foraminal. No se informó sobre si los implantes incluidos en la evaluación se colocaron paralelos entre sí o con inclinación, para reducir el voladizo.

Farias-Neto y col, en su estudio de 2010, se enfocó en la capacidad de masticar y creando una oclusión guía canina (OGC) al unir guías compuestas a los caninos inferiores. No encontraron diferencias significativas entre oclusión bilateral balanceada (OBB) y guía canina, mientras, Brandt y colaboradores en 2019, descubrieron que las dentaduras OGC ofrecen una retención, masticación, fonética y estética significativamente mejores. Las dentaduras BBO eran más caras de fabricar y más exigentes en términos de ajuste intraoral y requisitos de seguimiento, lo cual en nuestro caso no fue un inconveniente por el contrario es una alternativa perfectamente adecuada.

Los pacientes mostraron mayores expectativas sobre el tratamiento de su dentadura que lo

que percibieron el dentista y el técnico dental, así lo mencionó Marachlioglou en 2010, informando además que el dentista tuvo expectativas más bajas sobre las percepciones de los pacientes que el técnico dental o los propios pacientes, y los tratamientos generalmente excedieron las expectativas del dentista. Estos hallazgos resaltan el hecho de que los dentistas deben ser plenamente conscientes de las expectativas de los pacientes antes del tratamiento y proporcionar al paciente explicaciones detalladas sobre las limitaciones y posibilidades de la terapia de prótesis total para mejorar la relación dentista / paciente, y para este caso quien realiza la parte clínica y la elaboración de las prótesis en el laboratorio fue la misma persona esto genera una gran ventaja y una buena comunicación entre dentista/paciente que se puede observar en el resultado.

Se decidió en este tratamiento por diferentes razones, primero como lo sugiere en su estudio Zhang y colaboradores en 2017, las sobredentaduras soportadas por implantes para pacientes edéntulos representan un tratamiento rentable. Así como lo menciona Matthys y colaboradores en 2018, una sobredentadura mandibular retenida por dos implantes se ha convertido en la primera opción de tratamiento para individuos con edentulismo, aunque la preferencia sobre una dentadura convencional todavía depende de las necesidades y demandas de los pacientes. La supervivencia del implante reportada con dos implantes es alta, oscilando entre 90.4% y 100% en los protocolos de carga temprana y convencional, fue otro motivo para optar por este tratamiento.

Otra razón que Matthys y colaboradores en 2018 comentan, es que, en los últimos 10 años, el pilar Locator (Zest Anchors LLC) ha sido promovido en todo el mundo porque es fácil de usar, implica bajos costos iniciales y es compatible con implantes de muchos fabricantes diferentes. El nylon del aditamento axial (housing y nylon) puede ser conectado directamente a la dentadura con resina de autopolimerización en boca como se realizó en el paciente o de manera indirecta en el laboratorio dental.

Se realizó el protocolo convencional para la fabricación de prótesis totales que implica una secuencia de pasos clínicos y de laboratorio que requirió de al menos ocho citas clínicas; que puede consistir en registrar la relación horizontal y vertical de la mandíbula y su transferencia precisa al articulador semiajustable, la aprobación del paciente de la estética, la elaboración de las prótesis en el laboratorio y el posterior ajuste. Como menciona Lee y

Saponaro en su artículo de 2019, otra opción de tratamiento que podría reducir el número mínimo de citas es con el diseño asistido por computadora / la fabricación asistida por computadora (CAD-CAM) para simplificar los procedimientos tanto clínicos y de laboratorio que establecen protocolos eficientes en costo y tiempo que brinden resultados favorables para pacientes edéntulos.

Con los altos gastos asociados con el tratamiento de implantes dentales, salvar algunos dientes para fabricar una sobredentadura con soporte dental es una opción viable que se consideró pero el pronóstico periodontal de mantener sus dientes en boca fue malo por eso se realizaron extracciones de todos sus dientes, además considerenado las causas comunes de fracaso para sobredentaduras retenidas por dientes como lo son caries, enfermedad periodontal, fracaso endodóntico o trauma, como lo comenta Schwartz en 1996 y Morrow en 1969 no fue el tratamiento de primera elección teniendo también también el costo beneficio para el paciente y la longevidad del tratamiento. Aunque Carlsson en 2014 reiteró la pérdida continua e impredecible de hueso residual después de la extracción y durante el uso de prótesis total. Fue sugerido no extraer todos los dientes restantes sino preservar varios dientes para fabricar sobredentaduras para proporcionar estabilidad y retención de la dentadura.

Wilfried y sus colaboradores en 2010, encontraron que los diferentes accesorios, junto con las sobredentaduras mandibulares retenidas por dos implantes, representan una opción predecible y exitosa para tratar a un paciente desdentado con respecto a la restauración de las funciones orales de los pacientes. Los elementos de retención no afectan la satisfacción de los pacientes, pero conducen a diferentes tasas de complicaciones y diferentes necesidades de prótesis después del tratamiento.

da Silva y colaboradores en 2020, comentan que el período de adaptación con nuevas prótesis totales convencionales se considera crucial para el éxito del tratamiento y durante este, los pacientes suelen informar de varios problemas comunes. Sin embargo, el uso de adhesivos ha demostrado ser efectivo para resolver algunos problemas en este período, concuerda con este estudio, en los tres primeros meses durante el periodo de cicatrización se

realizaron varios ajustes especialmente de la prótesis inferior que se adaptó finalmente con el uso de adhesivo para prótesis (Fixodent, OralB) y coincidiendo también que el uso del adhesivo puede mejorar el rendimiento masticatorio de los nuevos usuarios de prótesis totales con crestas mandibulares normales a los 30 y 60 días después de la inserción.

7. CONCLUSIONES

Con las limitaciones del presente estudio clínico se puede concluir lo siguiente:

1. Con la dentadura sobre implantes el paciente pudo comer alimentos que antes no podía; por lo tanto, su masticación se vio beneficiada.
2. El uso de prótesis con implantes disminuyó las molestias y preocupaciones que tenía el paciente con respecto al uso de estas, aumentando su autoestima.
3. El aspecto social con una prótesis convencional mucosoportada y una sobredentadura implanto-muco-soportada, favoreció la confianza del paciente.
4. Usar una sobredentadura implanto-muco-soportada además de aliviar el dolor e incomodidad oral del paciente, favoreció diferentes aspectos de su vida, como la función y estética por medio de la estabilidad que se obtuvo con las prótesis finales.

8. LITERATURA CITADA

- Assuncao WG. Barão VA. Delben JA. Gomes ÉA. Tabata LF. A Comparison of Patient Satisfaction Between Treatment with Conventional Complete Dentures in the Elderly: A Literature Review. *Gerodontology* 2010;27(2):154-62.
- Brandt S. Danielczak R. Kunzmann A. Lauer HC. Molzberger M. Prospective clinical study of bilateral balanced occlusion (BBO) versus canine-guided occlusion (CGO) in complete denture wearers. *Clin Oral Investig.* 2019;23(11): 4181-4188.
- Boucher CO. Complete denture prosthodontics—the state of the art. *J. Prosthet. Dent.* 2004;92;309–315.
- Carlsson GE. Implant and root supported overdentures: a literature review and some data on bone loss in edentulous jaws. *J Adv Prosthodont.* 2014;6(4):245–52.
- Chen YF. Yang YH. Chen JH. Lee HE. Lin YC. Ebinger J. Chou TM. The Impact of Complete Dentures on the Oral Health-Related Quality of Life Among the Elderly. *J Dent Sci.* 2012;7(3): 289-95.
- Duale JMJ. Patel YA. Wu J. Hyde TP. A Systematic Review and Meta-Analysis of Baseline Ohip-Edent Scores. *Eur J Prosthodont Restor Dent.* 2018;26(1):17-23.
- Farias Neto A. Mestriner Junior W. Carreiro Ada F. Masticatory efficiency in denture wearers with bilateral balanced occlusion and canine guidance. *Braz Dent J.* 2010;21:165–169.
- Goodacre C, Goodacre B. Fixed vs removable complete arch implant prostheses: A literature review of prosthodontic outcomes. *Eur J Oral Implantol.* 2017;10(1):13-34.
- Gupta A, Felton DA, Jemt T, Koka S. Rehabilitation of Edentulism and Mortality: A Systematic Review. *J Prosthodont.* 2019;28(5):526-535.
- Klemetti E. Is there a certain number of implants needed to retain an overdenture? *J Oral Rehabil.* 2008;35(1):80-4.
- J Lee DL. Saponaro PC. Management of Edentulous Patients. *Dent Clin North Am,* 2019;63(2):249-261.
- MacEntee MI. Walton JN. Glick N. A clinical trial of patient satisfaction and prosthodontic needs with ball and bar attachments for implant-retained complete overdentures: three-year results. *J Prosthet Dent.* 2005;93(1):28-37.
- Marachlioglou CR. Dos Santos JF. Cunha VP. Marchini L. Expectations and Final Evaluation of Complete Dentures by Patients, Dentist and Dental Technician. *J Oral Rehabil.* 2010;37(7):518-24.

- Michaud PL, de Grandmont P, Feine JS, Emami E. Measuring Patient-Based Outcomes: is Treatment Satisfaction Associated with Oral Health-Related Quality of Life? *J Dent*. 2012; 40(8):624-31.
- Morrow RM, Feldmann EE, Rudd KD, et al. Tooth-supported complete dentures: an approach to preventive prosthodontics. *J Prosthet Dent*. 1969;21(5):513–22.
- Morton D, Gallucci G, Lin W, et al. Group 2 ITI Consensus Report: Prosthodontics and implant dentistry. *Clin Oral Impl Res*. 2018;29(16):215–223.
- Papaspyridakos P, Mokti M, Chen CJ, Benic GI, Gallucci GO, Chronopoulos V. Implant and prosthodontic survival rates with implant fixed complete dental prostheses in the edentulous mandible after at least 5 years: a systematic review. *Clin Implant Dent Relat Res*. 2014;16(5):705-17.
- Pisani MX, Malheiros-Segundo AL, Balbino KL, de Souza RF, Oliveira HF, da Silva CHL. Oral Health Related Quality of Life of Edentulous Patients After Denture Relining with a Silicone-Based Soft Liner. *Gerodontology*. 2012;29(2):474-80.
- Polido DW, Aghaloo T, Emmett TW, Taylor TD, Morton D. Number of implants placed for complete-arch fixed prostheses: A systematic review and meta-analysis. *Clin Oral Implants Res*. 2018;29(16):154-183.
- Probst LF, Tazio V, Barros DF, da Silva ET, Cavalcanti YW, Passeri LA, Pereira AC. Cost-effectiveness of Implant-Supported Dental Prosthesis Compared to Conventional Dental Prosthesis. *Rev Saude Publica*. 2019;53:1518-8787.
- Rezeki A. Relationship Between Masticatory Performances and Patient's Satisfaction Toward Complete Denture Treatment (Measured Using Color Changeable Chewing Gum and Validated Indonesian Version of Patient's Denture Assessment (PDA)). *J Int Dent Med Res*. 2017;10:454-59.
- da Silva MDD, do Carmo Viotto HE, Policastro VB, Leite ARP, Cassiano AFB, Mendoza Marin DO, de Sousa Santana T, Mollo Junior FA, Pero AC. Influence of Adhesives Usage in Complete Dentures During Adaptation Period Varying the Degree of Resorption of Mandibular Ridges. *Prosthodont Res*. 2020;64(3):264-271.
- Sastrawijaya AD, Kusdhany LS, Gita F. Patient Satisfaction with Types of Complete Denture: A Study Using Validated Indonesian Version of Patient's Denture Assessment (PDA-ID) – A Pilot Study. *J. Int. Dental. Med. Res*. 2019;12(4):1492-98.
- Schwartz IS, Morrow RM. Overdentures. Principles and procedures. *Dent Clin North Am* 1996;40(1):169–94.

- Spear FM. Kokich VG. Mathews DP. Interdisciplinary Management of Anterior Dental Esthetics. *J Am Dent Assoc.* 2006;137(2):160-9.
- Turker SB, Sener ID, Ozkan YK Satisfaction of The Complete Denture Wearers Related to Various Factor. *Arch Gerontol Geriatr.* 2017;49(2):126-9.
- Wilfried WK. Kämmerer PW. Hartmann S. Al-Nawas B. Wagner W. A Comparison of Three Different Attachment Systems for Mandibular Two-Implant Overdentures: One-Year Report. *Implant Dent Relat Res.* 2010;12(3):209-18.
- Zani SR. Rivaldo EG. Frasca LCF. Caye LF. Oral Health Impact Profile and Prosthetic Condition in Edentulous Patients Rehabilitated With Implant-Supported Overdentures and Fixed Prostheses. *J Oral Sci.* 2009;51(4):535-43.
- Zhang Q. Jin X. Yu M. Ou G. Matsui H. Liang X. Sasaki K. Economic Evaluation of Implant-Supported Overdentures in Edentulous Patients: A Systematic Review. 2017;30(4):321-326.

ANEXOS

CUESTIONARIO PRÓTESIS INMEDIATAS

Quejas relacionadas con la masticación

- P1 - ¿Sintió dificultad para masticar algún alimento debido a problemas con sus prótesis totales?
Casi siempre.
- P2 - ¿Sintió molestias al comer debido a problemas con sus prótesis totales?
Casi siempre.
- P3 - ¿Tuvo que evitar comer algo debido a problemas con su prótesis total?
Casi siempre.
- P4 - ¿Se sintió incapaz de comer con sus dentaduras debido a problemas con ellas?
Casi siempre.

Molestias psicológicas y discapacidad

- P5 - ¿Se sintió preocupado por problemas con las dentaduras?
Casi siempre.
- P6 - ¿Ha estado cohibido por sus prótesis totales?
Algunas veces.
- P7 - ¿Tuvo que interrumpir las comidas debido a problemas con sus prótesis totales?
Casi siempre.
- P8 - ¿Se sintió molesto con sus prótesis totales?
Algunas veces.
- P9 - ¿Alguna vez se ha avergonzado con sus dentaduras?
Algunas veces.

Discapacidad social

- P10 - ¿Evitó salir debido a problemas con sus dentaduras?
Nunca.
- P11 - ¿Ha sido menos tolerante con los demás debido a problemas con sus dentaduras?
Nunca.
- P12 - ¿Has estado irritable con otras personas debido a problemas con sus dentaduras?
Nunca.
- P13 - ¿No ha podido disfrutar de la compañía de otros debido a problemas con sus dentaduras?
Algunas veces.
- P14 - ¿Sintió que su vida no era satisfactoria debido a problemas con sus dentaduras?
Nunca.

Dolor e incomodidad oral

- P15 - ¿Notó que sus dentaduras retenían comida?
Algunas veces.
- P16 - ¿Sintió que sus dentaduras no estaban asentadas correctamente?
Casi siempre.
- P17 - ¿Sintió dolor en la boca?
Algunas veces.
- P18 - ¿Ha tenido áreas doloridas en la boca?
Algunas veces.
- P19 - ¿Le resultaron incómodas sus dentaduras?
Casi siempre.

CUESTIONARIO PRÓTESIS DEFINITIVAS

Quejas relacionadas con la masticación

- P1 - ¿Sintió dificultad para masticar algún alimento debido a problemas con sus prótesis totales?
Nunca.
- P2 - ¿Sintió molestias al comer debido a problemas con sus prótesis totales?
Nunca.
- P3 - ¿Tuvo que evitar comer algo debido a problemas con sus prótesis totales?
Nunca.
- P4 - ¿Se sintió incapaz de comer con sus dentaduras debido a problemas con ellas?
Algunas veces.

Molestias psicológicas y discapacidad.

- P5 - ¿Se sintió preocupado por problemas con las dentaduras?
Algunas veces.
- P6 - ¿Has estado cohibido por las prótesis totales?
Nunca.
- P7 - ¿Tuvo que interrumpir las comidas debido a problemas con sus prótesis totales?
Nunca.
- P8 - ¿Se sintió molesto con sus prótesis totales?
Nunca.
- P9 - ¿Alguna vez te has avergonzado con sus dentaduras?
Nunca.

Discapacidad social

- P10 - ¿Evitó salir debido a problemas con sus dentaduras?
Nunca.
- P11 - ¿Ha sido menos tolerante con los demás debido a problemas con sus dentaduras?
Nunca.
- P12 - ¿Ha estado irritable con otras personas debido a problemas con sus dentaduras?
Nunca.
- P13 - ¿No ha podido disfrutar de la compañía de otros debido a problemas con sus dentaduras?
Nunca.
- P14 - ¿Sintió que su vida no era satisfactoria debido a problemas con sus dentaduras?
Nunca.

Dolor e incomodidad oral

- P15 - ¿Notó que sus dentaduras retenían comida?
Nunca.
- P16 - ¿Sintió que sus dentaduras no estaban asentadas correctamente?
Algunas veces.
- P17 - ¿Sintió dolor en la boca?
Nunca.
- P18 - ¿Ha tenido áreas doloridas en boca?
Nunca.
- P19 - ¿Le resultaron incómodas sus dentaduras?
Nunca.

