UNIVERSIDAD AUTONOMA DE NUEVO LEON

FACULTAD DE MEDICINA

"Definiendo zona anatómica de seguridad para cateterismo venoso central subclavios"

POR

DRA. JESSICA NOHEMI CASTILLO TREVIÑO

COMO REQUISITO PARCIAL PARA OBTENER EL GRADO DE

ESPECIALISTA EN IMAGENOLOGÍA DIAGNÓSTICA Y TERAPÉUTICA

DICIEMBRE, 2022

"Definiendo zona anatómica de seguridad para cateterismo venoso central subclavios"

Aprobación de la tesis:

Dr. Ricardo Pinales Razo
Director de la tesis

Dr. med. Yazmín Aseret Ramírez Galván
Coordinador de Enseñanza e Investigación

Dr. Alberto Montemayor Martínez
Profesor Titular del Programa

Dr. med. Felipe Arturo Morales Martínez
Subdirector de Estudios de Posgrado

DEDICATORIA Y/O AGRADECIMIENTOS

Gracias a mis padres, Pedro Castillo e Irma Treviño, por ser mi apoyo incondicional y mi fortaleza, por sus interminables consejos para llegar a donde estoy ahora.

A mis abuelos que ahora descansan en paz, Carmen Treviño y Antonia Medrano así como Pedro Castillo y Teresa Méndez (†) quienes al igual que mis padres fueron una guía en el camino además de mi inspiración.

A mis maestros del departamento de Radiología por sus enseñanzas y paciencia durante estos cuatro años.

A mi compañero de vida Daniel Rodríguez, por impulsarme cada día a seguir preparándome académicamente y ayudarme en el transcurso de este camino.

A mi mejor amiga Elisama porque a pesar de la distancia ha sido un pilar en mi vida, por escucharme y aconsejarme siempre.

A mis hermanas por su constante apoyo y mis sobrinos que llenan mi vida de felicidad.

TABLA DE CONTENIDO

Capítulo I	Página
1. RESÚMEN	VIII
Capítulo II	
2. INTRODUCCIÓN	XI
Capítulo III	
3. HIPÓTESIS	XIV
Capítulo IV	
4. OBJETIVOS	XV
Capítulo V	
5. MATERIAL Y MÉTODOS	XVI
Capítulo VI	
6. RESULTADOS	XVIII
Capítulo VII	
7. DISCUSIÓN	XX
Capítulo VIII	
8. CONCLUSIÓN	XXII

Capítulo IX

9. ANEXOS XXIII

Capítulo X

10.BIBLIOGRAFÍA XXVII

Capítulo XI

11. RESUMEN AUTOBIOGRÁFICO XXIX

INDICE DE TABLAS

Tabla	Página
Tabla 1.- Resultados generales.	XXIII
Tabla 2.- Resultados de ambos géneros y ambos lados.	XXIII
Tabla 3.- Comparación de lateralidad.	XXIV
Tabla 4.- Comparación entre ambos sexos por lado.	XXV
Tabla 5. Comparación de la literatura.	XXV

INDICE DE FIGURAS

Figura	Página
Figura 1. Ejemplo	XXVI

LISTA DE ABREVIATURAS

CVC: Catéter venoso central
TC: Tomografía computarizada
US: Ultrasonido

CAPÍTULO I
1.- RESUMEN

Introducción: los catéteres venosos centrales (CVC) son esenciales en la práctica clínica, las venas yugular interna, femoral y subclavia son las rutas de acceso utilizadas. Su colocación puede tener complicaciones como infecciones, tromboembolismo y mecánicas, éstas afectan la duración del internamiento, mortalidad y costos del hospital.
Una punción arterial, hematoma y neumotórax, en dicho orden, son las complicaciones más comunes relacionadas con punciones de la vena subclavia.
La cateterización guiada por ultrasonido es un método para reducir el riesgo de complicaciones durante el procedimiento, su uso durante el acceso a los vasos subclavios ha tenido resultados mixtos debido a su dificultad por su relación con la clavícula.
Con frecuencia se realiza este procedimiento en centros donde no se dispone de equipos de ultrasonido.
Objetivo: Establecer una zona de seguridad anatómica en el punto de mayor cercanía de los vasos subclavios con la clavícula y buscar su disposición mediante un reloj imaginario en el mismo punto.
Material y métodos: se trata de un estudio descriptivo, observacional, retrospectivo y transversal, con un total de 150 estudios de tomografía contrastada de cuello realizando mediciones de la longitud de la clavícula, grosor de la clavícula, diámetro de la arteria y vena subclavia, distancia entre el borde posterior de la vena subclavia y el borde anterior de la arteria subclavia, distancia entre el borde posterior de la clavícula y el borde anterior de la arteria subclavia y el borde anterior de la vena subclavia, además de el ángulo entre el borde inferior de la clavícula al punto central y superior de la vena subclavia (Ángulo A), el ángulo entre el borde inferior de la clavícula al punto central e inferior de la vena subclavia (Ángulo B), el ángulo entre el punto central de la vena subclavia y el punto central e inferior de la arteria subclavia (Ángulo C) y el ángulo entre el borde inferior de la vena subclavia y el punto central e inferior de la arteria subclavia (Ángulo D).
Resultados: Se evaluaron 150 pacientes, 75 hombres y 75 mujeres, con una edad media de 46.1 ± 14.8. El punto de referencia con mayor frecuencia fue el 3 en ambos géneros.
Al comparar entre géneros se encuentra una diferencia estadísticamente significativa en: grosor ($p= <0.001$), longitud de la clavícula ($p= <0.001$), la distancia clavícula/vena ($p= 0.034$), y diámetros de la vena ($p= <0.001$) y arteria ($p= <0.001$). Al comparar ambos lados en el mismo género se ecnontró una diferencia estadísticamente significativa en el diámetro de la vena ($p= 0.035$) y arteria ($p= 0.01$) en hombres, mientras que en mujeres

el diámetro de la arteria subclavia (p= 0.013) y el ángulo D (p= 0.043) fueron estadísticamente significativos.

Conclusión: Existen diferencias estadísticamente significativas entre lados y sexos para áreas de seguridad, sin embargo, ensayos clínicos son necesarios en los cuales se incorporen estas mediciones al intentar canalizar la vena subclavia, delimitando características anatómicas, para determinar su aplicabilidad en un escenario clínico. La punción debe realizarse hacia puntos 3 y 4 de la clavícula con una angulación cefálica de aproximadamente 20 grados.

CAPÍTULO II
2- INTRODUCCIÓN

La clavícula es la unión ósea entre el esqueleto axial y la extremidad superior. Es visible y palpable y parte desde el esternón, se dirige hacia afuera y atrás atravesando la primera costilla hasta llegar al acromión. Se compone de un extremo esternal, una diáfisis y extremo acromial.

El extremo esternal es grueso, presenta una superficie articular interna, triangular o cuadrilatera. La diáfisis es el único hueso largo que carece de médula, presenta una curvatura doble: los dos tercios internos son convexos hacia adelante y el externo hacia atrás; el punto de unión, por dentro de la ápofisis coracoides, es la parte más débil y un este es un sitio frecuente de fractura. Esta curvatura brinda elasticidad que permite resistir choques aplicados indirectamente por el extremo externo de la clavícula o directamente por el frente (1,2).

Existen muchas variaciones de predominio en esta zona de la clavícula, ya que tiende a ser grueso y notable en varones que efectuan trabajos manuales y delgado y menos curva en las mujeres. El extremo acromial presenta, en su borde externo, la carilla articular para el acromion, cuya dirección hacia abajo y afuera explica la tendencia de la clavícula a cabalgar sobre el acromión (1).

La clavícula tiene un origen embriologíco intramembranoso, sin embargo, no es exclusivo este origen, ya que el cartílago experimenta diferenciación en etapa ulterior, por lo cual es cartílago secundario y no el primario observado comúnmente. Comienza a osificarse en la quinta semana, antes que los demas huesos. Aparece un centro secundario en el cartílago en el extremo esternal hacia los 20 años, que consolida con la diáfisis a los 25 años; en ocasiones el punto esternal se acompaña de un pequeño centro secundario en el extremo acromial (1).

Las fracturas de clavícula representan arriba del 4% total de todas las fracturas en adultos (3,4) con un predominio en el género masculino (3, 4, 5). Para la clasificación de dichas fracturas se utiliza la clasificación de Allman, (6) en donde se utilizan 3 grupos; siendo el tipo 1 el tercio medio de la clavícula, el tipo 2 el tercio distal y el tipo 3 el tercio medial, los subgrupos se dividen en; *a* al tratarse de una fractura sin desplazamiento, *b* con desplazamiento y *c* cuando se trata de una fractura conminuta. La presentación más frecuente es la de tipo 1 (81.3%) y la de menor frecuencia su tipo 3 (2.1%), aunque en mayor frecuencia con una fractura de desplazamiento (72.7%), (3) es por ellos que debería de considerarse un como un riesgo al compromiso de los vasos subclavios, gracias a su distancia con la clavícula (7) ya que, podría presentarse daño vascular.

El tratamiento más efectivo y con mayores beneficios es el quirúrgico (5, 8, 9), aunque ha habido casos en los que hay compromiso vascular dentro o fuera del quirófano. (10-17) Es por ello por lo que diversos autores han buscado delimitar

la distancia entre la clavícula y los vasos subclavios (7,18,19) para ofrecer una mayor seguridad en procedimientos quirúrgicos que involucren la clavícula.

Los catéteres venosos centrales (CVC) son esenciales en la práctica clínica, las venas yugular interna, femoral y subclavia son las rutas de acceso utilizadas. Se usa para la administración de medicamentos, nutrición parenteral, acceso para hemodiálisis y cuando no se tiene una vía periférica. La colocación de CVC puede tener complicaciones como infecciones, tromboembolismo y mecánicas (20-23). Las complicaciones mecánicas afectan la duración del internamiento, mortalidad y costos del hospital (20-22).

El CVC subclavio es una ruta de acceso común (22, 23) el riesgo de infección y tromboembolismo asociado con esta vía de cateterización es menor que con la vía yugular interna o femoral. Una punción arterial, hematoma y neumotórax, en dicho orden, son las complicaciones más comunes relacionadas con punciones de la vena subclavia (20-22). Algunas referencias anatómicas se usan en gran porcentaje para guiar su inserción, incluso si presentan falla o posición incorrecta (21, 22).

La cateterización guiada por ultrasonido es un método para reducir el riesgo de complicaciones durante el procedimiento, su uso durante el acceso a los vasos subclavios tiene diversos resultados debido a su dificultad por su relación con la clavícula (21).

Previamente se ha descrito la distancia entre la cavícula y la venas subclavia enfocado en las fracturas de clavícula.

Antecedentes

Vatanasaver et al, (18) con una población de 127 pacientes (66 mujeres y 61 hombres) con un rango de edad de 26 a 90 años (media 59.8) con el objetivo principal de determinar la relación anatómica entre los vasos subclavios y la clavícula para definir la zona segura para evitar daños vasculares durante la cirugía, utilizando Tomografías Axiales Computarizadas para realizar distintas mediciones de forma bilateral como: la distancia anteroposterior entre la clavícula y la arteria subclavia, la distancia entre la clavícula y la vena subclavia, el grosor de la clavícula en un eje anteroposterior, el diámetro de las vasos subclavios, el ángulo en plano transversal entre la arteria y la vena subclavia.

Utilizando como referencia el punto en el que la arteria subclavia cruza el borde posterior de la clavícula. Para posteriormente establecer las diferencias entre géneros, encontrando resultados significativos en el diámetro de la arteria subclavia de forma bilateral, la distancia entre la clavícula y la vena subclavia, la distancia del punto de cruce de la arteria subclavia con la clavícula de forma bilateral y tanto el grosor, como la longitud de la clavícula por parte del género masculino.

Steinmetz et al (7), mediante tomografías computarizadas en reconstrucción 2D/3D, con un total de 83 pacientes con un rango de edad de 16 a 85 años, evaluaron 103 clavículas (53 derechas y 50 izquierdas) evaluaron la clavícula de forma bilateral en plano sagital y coronal, para medir la longitud total de la clavícula y dividirlo en 13 puntos equidistantes, para definir la longitud de la clavícula en 3 porciones; proximal, media y distal, con la finalidad de ubicar en cada una de estas porciones la ubicación con mayor cercanía la arteria y la vena subclavia.

Además, se utiliza un reloj para ubicar la zona de mayor cercanía de los vasos con la clavícula, en dirección cráneo-caudal siendo 12 la dirección superior, 3 posterior y 6 inferior.

Los resultados obtenidos de la longitud de la clavícula en ambos lados en el género masculino fueron más largos a diferencia del género femenino. El punto de más cercano de la arteria subclavia con la clavícula en su lado derecho fue en el punto 6 con una predicción de distancia de arteria de 15.23 mm, mientras que en el lado derecho fue en el punto 1 con una predicción de distancia de arteria de 13.02. Mientras que el punto más cercano de la vena subclavia con la clavícula en ambos lados el punto más cercano fue el punto 3, con una distancia en el lado derecho de 3.63 mm y en el lado izquierdo de 3.39 mm.

En cuanto al uso del reloj para posicionar las estructuras vasculares con la clavícula, en la clavícula izquierda los puntos 1-7 en referencia con la vena subclavia tuvo un rango de promedio en el círculo del reloj de 2.7 a 5.0. Mientras que en la clavícula derecha los puntos 1-7 en referencia a la vena subclavia tuvo un rango de promedio en el círculo del reloj de 2.9 a 5.0.

CAPÍTULO III

3.- HIPÓTESIS

- Existe una zona de seguridad anatómica entre los vasos subclavios y la clavícula para disminuir el riesgo quirúrgico en fracturas y colocación de catéter venoso central.

- Hipótesis nula: No existe una zona de seguridad anatómica entre los vasos subclavios y la clavícula para disminuir el riesgo quirúrgico en fracturas y colocación de catéter venoso central.

CAPÍTULO IV
4.- OBJETIVOS

Objetivo General

- Establecer una zona de seguridad anatómica en el punto de mayor cercanía de los vasos subclavios con la clavícula y buscar su disposición mediante un reloj imaginario en el mismo punto.

Objetivos específicos

- Evaluar dimorfismo sexual en la disposición de vasos subclavios y clavícula.

CAPÍTULO V
5.- MATERIAL Y MÉTODOS

1) Selección de pacientes

Incluimos 150 tomografías de cuello contrastadas de pacientes que no tenían antecedentes de cirugía o fracturas en el hombro o tórax, mayores de 18 años. Se excluyeron pacientes con aneurismas de los vasos subclavios, malformaciones evidentes y estudios donde los brazos estaban en posición superior a la cabeza. Las imágenes se obtuvieron de la base de datos del Departamento de Radiología del Hospital Universitario "Dr. José Eleuterio González".

2) Adquisición de imágenes

La estación de trabajo de integración Carestream VUE-PACS software version 1.2.1.5.6009. El equipo utilizado para la obtención de las imágenes fue una TC de 64 cortes (General Electric CT99 Light Speed VCT), con una rotaciñon de 0.4 s de adquisición helicoidal, cobertura de detectores de 20 mm, Kv de 120 mAs y 400; grosor de corte de 0.625 mm, Pitch de 0.53:1 mm/rot, FOV de 22 a 33 cm., del departamento de Radiología e Imagen; éste modelo CT es capaz de escanear continuamente con un espesor de 2.5 mm. A continuación las imágenes reconstruidas se transmitieron a la estación de trabajo Carestream VUE-RIS software versión 11.2.1.0. La calibración de la estación de trabajo fue determinada por el fabricante.

3) Mediciones

Todas las mediciones fueron evaluadas de manera bilateral. Para estandarizar las mediciones, primero se realizó una reconstrucción 3D para establecer la longitud de la clavícula y se dividió en 13 puntos para establecer el punto más cercano entre los vasos subclavios y la clavícula. En este sitio se realizaron las siguientes mediciones: el grosor anteroposterior de la clavícula, el diámetro de la vena y arteria subclavios, la distancia entre el borde posterior de la vena subclavia al borde anterior de la arteria subclavia, la distancia entre el borde posterior de la clavícula al borde anterior de la arteria subclavia y al borde anterior de la vena subclavia.
El ángulo entre el borde inferior de la clavícula al punto central y superior de la vena subclavia (Ángulo A), el ángulo entre el borde inferior de la clavícula y el punto central e inferior de la vena subclavia (Ángulo B), el ángulo entre el punto central de la vena subclavia y el punto central e

inferior de la arteria subclavia (Ángulo C) y el ángulo entre el borde inferior de la vena subclavia y el punto central e inferior de la arteria subclavia (Ángulo D).

4) Análisis estadístico

En estadística descriptiva, se reportarán frecuencias y porcentajes para variables categóricas. Para las variables cuantitativas se reportarán medidas de tendencia central y dispersión (media; desviación estándar/rango intercuartílico), luego de evaluar la distribución de las variables mediante la pureba de Kolmogórov-Smirnov.
Las variables categóricas se compararán mediante la prueba Chi-cuadrado de Pearson o la prueba exacta de Fisher. Para las variables cuantitativas, los grupos se compararán mediante la prueba T-student y la U de Mann Whitney para grupos independientes. Se utilizarán los coeficientes de correlación de Pearson y Spearman para identificar el grado de asociación entre variables continuas.
Se considerará estadísticamente significativo un valor de $P < 0.05$ y un intervalo de confianza del 95%. Se utilizará el paquete estadístico SPSS versión 25.

CAPÍTULO VI
6.- RESULTADOS

Resultados generales

Los resultados generales se muestran en la **Tabla 1**, (media, desviación estándar, valor mínimo y valor máximo). Se incluyeron un total de 150 pacientes, de los cuales 75 eran hombres y 75 mujeres. La edad media global fue de 46.1 ± 14.8 (18 - 79), mientras que en hombres fue de 46.2 ± 14.9 (18 - 77) y en mujeres de 46 ± 14.8 (18 - 79). El punto de referencia más frecuente fue el 3 en ambos sexos. El grosor de la clavícula fue de 12.9 ± 2.1, la longitud de la clavícula derecha fue de 140.8 ± 11.1 y la izquierda de 141.3 ± 10.8. El diámetro de la vena subclavia fue de 13.4 ± 2.6 y de 8 ± 1.4 en la arteria subclavia. El ángulo D fue de 11.6 ± 1.5.

Los resultados detallados se muestran en la **Tabla 2**. El grosor en el punto de referencia fue más ancho en los hombres en el lado derecho de 14.4 ± 1.6 mm (13.3 – 15.4), mientras que en el lado izquierdo fue de 14.1 ± 1.7 mm (13.1 – 14.9). La distancia más cercana entre la clavícula y la vena subclavia fue en mujeres en el lado derecho con 5.9 ± 2.4 mm (1.6 – 12.9) y la mayor distancia fue en el lado derecho en hombres con 7.1 ± 2.5 mm (5.1 - 9). El diámetro de la vena subclavia fue mayor en los hombres y mayor en el lado derecho con 14.8 ± 2.7 mm (12.8 – 16.6) y lo mismo con el diámetro de la arteria subclavia con 8.9 ± 1.4 mm (7.9 – 9.9). La distancia más cercana entre la clavícula y la arteria subclavia fue de 3.2 ± 1.9 mm (1.8 – 3.7) en el lado izquierdo en hombres, mientras que la medida mínima fue en mujeres en el lado derecho con 0.6 mm. La distancia entre vasos subclavios fue mayor en el lado izquierdo con 3.7 ± 2.8 mm (1.1 – 12.6) pero en el lado derecho se obtuvo mayor rango 3.4 ± 2.9 mm (0.6 – 18.20). El ángulo (A) entre el borde inferior de la clavícula al punto central y superior de la vena subclavia del lado derecho de las mujeres tuvo un rango mayor de 22 ± 5.1 (13 - 40). El ángulo (B) entre el borde inferior de la clavícula al punto central e inferior de la vena subclavia tuvo mayor amplitud en el lado derecho de las mujeres con 20.8 ± 5.2 (11 - 41). El ángulo C entre el punto central de la vena subclavia al punto central e inferior de la arteria subclavia tuvo mayor rango en el lado derecho de los hombres con 17.3 ± 4.4 (8 - 32). El ángulo D entre el borde inferior de la vena subclavia a los puntos central e inferior de la arteria subclavia tuvo mayor amplitud en el lado izquierdo de las mujeres con 11.7 ± 2 (7.4 – 20.1).

Diferencias de género

Al comparar el lado izquierdo entre géneros se encuentra una diferencia estadísticamente significativa en: espesor (p= <0.001) y longitud de la clavícula (p= <0.001), la distancia entre la clavícula y la vena subclavia (p= 0.034), el diámetro de la vena subclavia (p= <0.001) y el diámetro de la arteria subclavia (p= <0.001). Mientras que la comparación del lado derecho muestra una diferencia estadísticamente significativa en: espesor (p= <0.001) y longitud de la clavícula (p= <0.001), distancia entre la clavícula y la vena subclavia (p= 0.007), diámetro de la vena subclavia (p= <0.001), distancia entre la clavícula y la arteria subclavia (p= <0.001), el diámetro de la arteria subclavia (p= <0.001) y el ángulo D (p= <0.001). Los resultados se muestran en la **Tabla 3**.

Diferencias de lado

Al comparar ambos lados en el mismo género, se encontró diferencia estadísticamente significativa en el diámetro de la vena subclavia (p= 0.035) y arteria (p= 0.01) en hombres, mientras que en mujeres el diámetro de la arteria subclavia (p= 0.013) y el ángulo D (p= 0.043) fue estadísticamente significativo. Los resultados se muestran en la **Tabla 4**.

CAPÍTULO VII
7.- DISCUSIÓN

Robinson et al,(6) realizando mediciones en cadáveres mostraron que la distancia entre la clavícula y la vena subclavia más cercana estaba en el tercio medio de la clavícula con una distancia de 4.8 ± 2.6 mm. Vatansaver et al,(5) mediante TC obtuvieron mayor acercamiento en el lado derecho de los hombres con 6.48 ± 3.19 mm, y en el lado izquierdo de las mujeres con 6.41 ± 2.33 mm. Steinmetz et al, (7) resultados similares a nuestros, el punto de mayor proximidad entre la clavícula y los vasos subclavios fue el punto 3, con una media de 3.39 mm. La **Tabla 5** muestra las diferencias entre los resultados.

Fortalezas y limitaciones

La población de este estudio ha sido la de mayor inclusión, además de esto, la comparación intragénero se realiza en el mismo paciente, los ángulos realizados son los primeros de esta forma ofrecer mayor seguridad al momento de realizar un cateterismo sin ser guiado con ultrasonido. Nuestro estudio tiene algunas limitaciones, las mediciones fueron realizadas por una sola persona en una sola ocasión.

Práctica clinica

Es importante señalar que no todos los países cuentan con US en todos los departamentos hospitalarios, por lo que debe ser necesario definir una zona anatómica. Al comparar US vs. Landmarks para cateterismo se encontró una tasa de éxito de 96% vs 92%, siendo la US la de mayor tasa de éxito en el primer intento, reduciendo el número de intentos y complicaciones mecánicas, (8) por lo que debe tener un alto entrenamiento para que pueda llegar a ese número de tasa de éxito. Cuando se usa US para puncionar la vena subclavia, se realiza una punción más lateral en comparación con la técnica de referencia, el ángulo de canulación suele ser más pronunciado cuando se usa US, es importante alinear y visualizar constantemente la aguja para evitar lesiones pleurales o vasculares. (9)

Las fracturas de clavícula representan más del 4% de todas las fracturas en adultos, (10,11) con predominio en el género masculino.(10-12) Para las fracturas de clavícula se utiliza la clasificación de Allman, (13) donde se utilizan 3 grupos; 1 el tercio medio de la clavícula, 2 el tercio lateral de la clavícula y 3 el tercio medial, los subgrupos se dividen en a (fractura no desplazada), b (fractura desplazada) y c (fractura conminuta). La presentación más frecuente es la tipo 1 (81.3 %) y la menos frecuente la tipo 3 (2.1 %), aunque más frecuentemente con fractura por desplazamiento (72.7 %), (10) por lo que se debe considerar un riesgo de

compromiso vascular subclavio, por su distancia a la clavícula (7). El tratamiento más efectivo y con beneficios es la cirugía, (12,14,15) aunque se han reportado compromisos vasculares dentro o fuera del quirófano. (16–21) Varios autores han buscado definir la distancia entre la clavícula y los vasos subclavios (7,18,19) para ofrecer seguridad en los procedimientos quirúrgicos que involucran la clavícula.

CAPÍTULO VIII
8.- CONCLUSIÓN

Existen diferencias estadísticamente significativas entre lados y sexos para áreas de seguridad quirúrgica.
Ensayos clínicos son necesarios en los cuales se incorporen estas mediciones al intentar canalizar la vena subclavia, delimitando características anatómicas, para determinar su aplicabilidad en un escenario clínico.

La punción para la colocación del CVC subclavio debe realizarse hacia puntos 3 y 4 de la clavícula con una angulación cefálica de aproximadamente 20 grados.

CAPÍTULO IX
9.- ANEXOS

Tabla 1.- Resultados generales

Mediciones	*General*	*Hombres*	*Mujeres*	*Valor de p*
Edad	46.1 ± 14.8 (18 - 79)	46.2 ± 14.9 (18 - 77)	46 ± 14.8 (18 - 79)	
Punto de referencia	3 (171) 4 (129)	3 (90) 4 (60)	3 (81) 4 (69)	0.294
Grosor en punto de referencia (mm)	12.9 ± 2.1	14.2 ± 1.7 (13.2 - 15.1)	11.6 ± 1.6 (10.7 - 12.4)	**<0.001**
Longitud de la clavícula derecha (mm)	140.8 ± 11.1	146.5 ± 10.4 (141 - 154)	135.1 ± 8.6 (128 - 140)	**<0.001**
Longitud de la clavícula izquierda (mm)	141.3 ± 10.8	147.4 ± 9.4 (142 - 154)	135.3 ± 8.5 (131 - 140)	**<0.001**
Distancia entre la clavícula y la vena subclavia (mm)	6.5 ± 2.6	7 ± 2.5 (5.1 - 8.9)	6 ± 2.5 (4 - 7.5)	**0.001**
Diámetro de la vena subclavia (mm)	13.4 ± 2.6	14.3 ± 2.5 (12.4 - 16.2)	12.4 ± 2.2 (10.9 - 14)	**<0.001**
Distancia entre la clavícula y la arteria subclavia (mm)	20.3 ± 5.1	21.4 ± 4.9 (18.3 - 24.5)	19.3 ± 5 (16.2 - 22.2)	**<0.001**
Diámetro de la arteria subclavia (mm)	8 ± 1.4	8.6 ± 1.3 (7.6 - 9.4)	7.53 ± 1.26 (6.7 - 8.5)	**<0.001**
Distancia entre los vasos subclavios (mm)	3.4 ± 2.4	3.2 ± 2 (1.8 - 4)	3.6 ± 2.8 (1.7 - 4.1)	0.938
Ángulo A	21.7 ± 4.6	21.5 ± 4.4 (18 - 24)	21.9 ± 4.7 (19.2 - 24.4)	0.396
Ángulo B	20.5 ± 4.8	20.3 ± 4.7 (16.7 - 22.8)	20.7 ± 5 (17.4 - 23.6)	0.414
Ángulo C	17.2 ± 4	17.1 ± 4.1 (14.6 - 19.6)	17.3 ± 4 (14 - 20.2)	0.517
Ángulo D	11.6 ± 1.5	11.3 ± .6 (10.9 - 11.7)	12 ± 2.1 (10.9 - 12.7)	**0.002**

Tabla 2.- Resultados de ambos géneros y ambos lados.

Mediciones	*Hombres*		*Mujeres*	
	Izquierda	Derecha	Izquierda	Derecha
Punto de referencia	3 (45) 4 (30)	3 (45) 4 (30)	3 (40) 4 (35)	3 (41) 4 (34)
Grosor en el punto de referencia (mm)	147.4 ± 9.4 (125 - 169)	146.5 ± 10.4 (123 - 166)	135.3 ± 8.5 (120 - 158)	135.1 ± 8.6 (115 - 158)
Longitud de la clavícula (mm)	14.1 ± 1.7 (10.2 - 22.4)	14.4 ± 1.6 (9.8 - 18.3)	11.6 ± 1.7 (8 - 19.4)	11.5 ± 1.4 (9.2 - 15.6)

Distancia entre la clavícula y la vena subclavia (mm)	7 ± 2.5 (1 - 12.3)	7.1 ± 2.5 (1.7 - 12.5)	6.1 ± 2.6 (1.9 - 16.8)	5.9 ± 2.4 (1.6 - 12.9)
Diámetro de la vena subclavia (mm)	13.9 ± 2.3 (9.2 - 19.3)	14.8 ± 2.7 (9.9 - 22.8)	12.4 ± 2.3 (8.1 - 20.7)	12.5 ± 2.2 (7.8 - 18.4)
Distancia entre la clavícula y la arteria subclavia (mm)	20.7 ± 5.1 (7.6 - 36.8)	22.1 ± 4.7 (11.8 - 34)	19.4 ± 5.1 (6.7 - 31.9)	19.2 ± 4.9 (7.8 - 32.7)
Diámetro de la arteria subclavia (mm)	8.3 ± 1.2 (5.9 - 11.8)	8.9 ± 1.4 (4.9 - 12.3)	7.2 ± 1.1 (4.9 - 10.1)	7.8 ± 1.2 (5.4 - 11)
Distancia entre los vasos subclavios (mm)	3.2 ± 1.9 (1.1 - 12)	3.2 ± 2.1 (1.1 - 11.7)	3.7 ± 2.8 (1.1 - 12.6)	3.4 ± 2.9 (.6 - 18.20)
Ángulo A	21.3 ± 4.6 (13.3 - 35.4)	21.6 ± 4.4 (13 - 34)	21.8 ± 4.2 (13.8 - 33.61)	22 ± 5.1 (13 - 40)
Ángulo B	20.5 ± 5.1 (11.4 - 37)	20.1 ± 4.2 (12 - 32)	20.7 ± 4.7 (10.4 - 34.4)	20.8 ± 5.2 (11 - 41)
Ángulo C	16.9 ± 3.8 (8.2 - 28.7)	17.3 ± 4.4 (8 - 32)	16.8 ± 4.1 (8.2 - 25.2)	17.7 ± 3.9 (10 - 30)
Ángulo D	11.3 ± .6 (9.9 - 12.7)	11.3 ± .6 (10.8 - 12.8)	11.7 ± 2 (7.4 - 20.1)	12.3 ± 2.1 (8 - 19.9)

Tabla 3.- Comparación de lateralidad.

Mediciones	***Valor de P***	
	Izquierda	Derecha
Longitud de la clavícula (mm)	**<0.001**	**<0.001**
Grosor en el punto de referencia (mm)	**<0.001**	**<0.001**
Distancia entre la clavícula y la vena subclavia (mm)	**0.034**	**0.007**
Diámetro de la vena subclavia (mm)	**<0.001**	**<0.001**
Distancia entre la clavícula y la arteria subclavia (mm)	0.125	**<0.001**
Diámetro de la arteria subclavia (mm)	**<0.001**	**<0.001**
Distancia entre los vasos subclavios (mm)	0.708	0.714
Ángulo A	0.31	0.801
Ángulo B	0.649	0.545
Ángulo C	0.99	0.385
Ángulo D	0.416	**<0.001**

Tabla 4.- Comparación entre ambos sexos por lado.

Mediciones	*Valor de P*	
	Hombres	Mujeres
Grosor en el punto de referencia	0.202	0.78
Distancia entre la clavícula y la vena subclavia	0.914	0.7
Diámetro de la vena subclavia	**0.035**	0.375
Distancia entre la clavícula y la arteria subclavia	0.097	0.754
Diámetro de la arteria subclavia	**0.01**	**0.013**
Distancia entre los vasos subclavios	0.903	0.452
Ángulo (A)	0.503	0.914
Ángulo (B)	0.972	0.961
Ángulo (C)	0.692	0.201
Ángulo (D)	0.52	**0.043**

Tabla 5. Comparación de la literatura

		Mujeres		*Hombres*	
		Derecha	**Izquierda**	**Derecha**	**Izquierda**
Robinson et al (2014)	Distancia entre la clavícula y la vena subclavia (mm)	Tercio medio de la clavícula 4.8 ± 2.6			
	Distancia entre la clavícula y la arteria subclavia (mm)	Tercio medial y medio 18.6 ± 4.8			
Vatansaver et al (2018)	Longitud de la clavícula (cm)	10.81 ± 1.02 (8.91 - 12.99)	10.79 ± 0.99 (8.49 - 12.98)	11.57 ± 1.18 (9.4 - 14.68)	11.51 ± 1.26 (8.96 - 14.83)
	Grosor de la clavícula (cm)	1.15 ± 0.15 (0.88 - 1.63)	1.12 ± 0.16 (0.86 - 1.58)	1.31 ± 0.16 (0.88 - 1.75)	1.32 ± 0.16 (0.94 - 1.72)
	Diámetro de la vena subclavia (mm)	15.09 ± 3.29 (7.9 - 22)	13.47 ± 2.67 (7.15 - 19.8)	15.22 ± 3.35 (7.33 - 22.2)	13.73 ± 2.94 (7.92 - 19.3)
	Diámetro de la arteria subclavia (mm)	7.37 ± 1.11 (4.54 - 10.5)	7.04 ± 1.02 (5.38 - 10.8)	8.01 ± 1.15 (6.11 - 10.9)	7.6 ± 1.23 (5.47 - 11.5)
	Distancia entre la clavícula y la vena subclavia (mm)	6.72 ± 2.69 (1.53- 13.8)	6.41 ± 2.33 (1.19 - 13.1)	6.48 ± 3.19 (0.46 - 15.7)	7.37 ± 2.68 (1.9 - 14)
	Distancia entre la clavícula y la arteria subclavia (mm)	24.9 ± 0.49 (13.6- 35.2)	26.3 ± 0.57 (14.2 - 35.8)	25.3 ± 0.64 (9.1 - 42.4)	26.1 ± 0.64 (13.4 - 43)
	Distancia entre los vasos (mm)	5.58 ± 3.83 (0.74 - 16.6)	6.17 ± 3.96 (0.76 - 18.6)	5.25 ± 3.71 (0.59 - 19.9)	6.6 ± 3.96 (1.1 - 20.2)
Steinmetz et al (2020)	Punto de referencia	3	3	3	3
	Longitud de la clavícula (mm)	115.06 ± 10.66	106.5 ± 15.23	128.93 ± 15.48	131.35 ± 12.31
	Distancia entre la clavícula y la vena subclavia (mm)	3.63	3.39	3.63	3.39
	Distancia entre la clavícula y la arteria subclavia (mm)	13.03	15.23	13.03	15.23

Figura 1. Ejemplo.

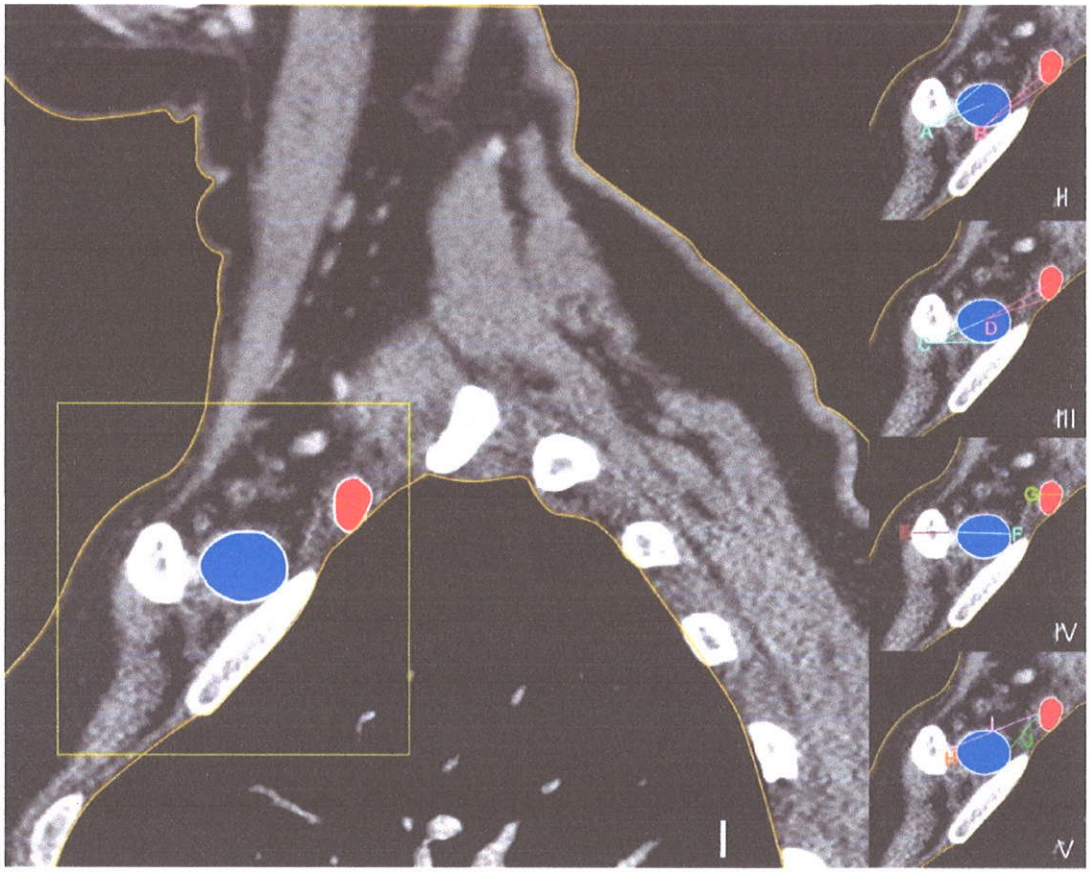

Mediciones: Diámetro de la clavícula, diámetro de la vena y arteria subclavia, distancia entre el borde posterior de la vena subclavia y borde anterior de la arteria subclavia, distancia entre el borde posterior de la clavícula y borde anterior de la arteria subclavia y al borde anterior de la vena subclavia. El ángulo entre el borde inferior de la clavícula al punto central y superior de la vena subclavia (Ángulo A), el ángulo entre el borde inferior de la clavícula y el punto central e inferior de la vena subclavia (Ángulo B), el ángulo entre el punto central de la vena subclavia y el punto central e inferior de la arteria subclavia (Ángulo C) y el ángulo entre el borde inferior de la vena subclavia y el punto central e inferior de la arteria subclavia (Ángulo D).

CAPÍTULO X
10.- BIBLIOGRAFÍA

1) *Lockhart, R. D. (1959). Anatomy of the human body. Faber & Faber.*
2) *Drake, R., Vogl, A. W., & Mitchell, A. W. (2009). Gray's Anatomy for Students E-Book. Elsevier Health Sciences.*
3) *Postacchini F, Gumina S, De Santis P, Albo F. Epidemiology of clavicle fractures. J Shoulder Elb Surg. 2002;11(5):452–6.*
4) *Nordqvist A, Petersson C. The incidence of fractures of the clavicle. Clin Orthop Relat Res. 1994;300:127–132.*
5) *Kihlström C, Möller M, Lönn K, Wolf O. Clavicle fractures: epidemiology, classification and treatment of 2 422 fractures in the Swedish Fracture Register; an observational study. BMC Musculoskelet Disord. 2017;18(1):1–9.*
6) *Allman FL. Fractures and ligamentous injuries of the clavicle and its articulation. J Bone Joint Surg Am 1967;49:774-84.*
7) *Steinmetz G, Conant S, Bowlin B, Hamilton J, Allen J, Stoner J, et al. The Anatomy of the Clavicle and Its in Vivo Relationship to the Vascular Structures: A 2D and 3D Reconstructive Study Using CT Scans. J Orthop Trauma. 2020;34(1):E14–9.*
8) *Smeeing DiPJ, Van Der Ven DJC, Hietbrink F, Timmers TK, Van Heijl M, Kruyt MC, et al. Surgical versus nonsurgical treatment for midshaft clavicle fractures in patients aged 16 years and older: A systematic review, meta-analysis, and comparison of randomized controlled trials and observational studies. Am J Sports Med. 2017;45(8):1937–45.*
9) *Gao B, Dwivedi S, Patel SA, Nwizu C, Cruz AI. Operative Versus Nonoperative Management of Displaced Midshaft Clavicle Fractures in Pediatric and Adolescent Patients: A Systematic Review and Meta-Analysis. J Orthop Trauma. 2019;33(11):e439–46.*
10) *Evans T, Roy S, Rocker M. Subclavian Artery Pseudoaneurysm Formation 3 Months after a Game of Rugby Union. Case Rep Emerg Med. 2015;2015:1–3.*
11) *Cheung EV. Nonoperative Treatment Compared with Plate Fixation of Displaced Midshaft Clavicular Fractures. A Multicenter, Randomized Clinical Trial. Yearb Hand Up Limb Surg. 2008;2008:6–7.*
12) *Nishimura K, Hamasaki T, Yamamoto S, Kawai T, Sugiura K. Endovascular Treatment of Left Subclavian Artery Pseudoaneurysm after Clavicle Fracture in an Elderly Adult with a 40-Year History of Behçet's Disease. Ann Vasc Dis. 2015;8(4):328–30.*
13) *Sodhi KS, Arora J, Khandelwal N. Post-Traumatic Occlusion of Subclavian Artery With Clavicle Fracture. J Emerg Med. 2007;33(4):419–20.*
14) *Stella M, Santolini E, Briano S, Santolini F. Late recurrent peripheral upper limb ischemia after non-union of a clavicle fracture. Injury [Internet]. 2015;46(September 2010):S3–7.*
15) *Stillwell A, Ioannou C, Daniele L, Tan SLE. Osteosynthesis for clavicle fractures: How close are we to penetration of neurovascular structures? Injury [Internet]. 2017;48(2):460–3.*
16) *Şükür E, Öztürkmen Y, Akman YE, Güngör M. Clinical and radiological results on the fixation of Neer type 2 distal clavicle fractures with a hook plate. Acta Orthop Traumatol Turc. 2016;50(5):489–93.*
17) *Tachtsi MD, Pitoulias GA, Fycatas P, Kalogirou T, Papadimitriou DK. Subclavian artery aneurysm due to clavicle fracture. Ann Vasc Surg [Internet]. 2011;25(7):984.e5-984.e7.*
18) *Vatansever A, Demiryürek D, Erçakmak B, Özsoy H, Hazirolan T, Şentürk YE. Redefining the morphometry of subclavian vessels for clavicle fracture treatments. Surg Radiol Anat. 2019 Apr 4;41(4):365–72.*
19) *Robinson L, Persico F, Lorenz E, Seligson D. Clavicular caution: An anatomic study of neurovascular structures. Injury. 2014;45(12):1867–9. http://dx.doi.org/10.1016/j.injury.2014.08.031*
20) *Mcgee DC, Gould MK. Preventing Complications of Central Venous Catheterization. n engl j med [Internet]. 2003 [cited 2022 Mar 22];12(20):1123–56. Available from:*

www.nejm.org
21) *Parienti J-J, Mongardon N, Mégarbane B, Mira J-P, Kalfon P, Gros A, et al. Intravascular Complications of Central Venous Catheterization by Insertion Site. N Engl J Med. 2015;373(13):1220–9.*
22) *Eisen LA, Narasimhan M, Berger JS, Mayo PH, Rosen MJ, Schneider RF. Mechanical complications of central venous catheters. J Intensive Care Med. 2006;21(1):40–6.*
23) *Comerlato PH, Rebelatto TF, De Almeida FAS, Klein LB, Boniatti MM, Schaan BD, et al. Complications of central venous catheter insertion in a teaching hospital. Rev Assoc Med Bras. 2017;63(7):613–20.*

CAPÍTULO XI
11.- RESUMEN AUTOBIOGRÁFICO

DRA. JESSICA NOHEMI CASTILLO TREVIÑO

Candidata para obtención de grado de:
Especialista en Imagenología Diagnóstica y Terapéutica

Título de la tesis:
"Definiendo zona anatómica de seguridad para cateterismo venoso central subclavios"

Nacida en Monterrey, Nuevo León, México el 5 de noviembre de 1993, hija de Pedro Castillo Méndez e Irma Treviño Medrano. Egresada de la Preparatoria No. 7 de la Universidad Autónoma de Nuevo León, posteriormente egresada como Médico Cirujano y Partero de la Facultad de Medicina de la Universidad Autónoma de Nuevo León. Realizó su servicio social en el Departamento de Ginecología y Obstetricia del Hospital Universitario "Dr. José E. González". En el año 2019 ingresa a la especialidad en Imagenología Diagnóstica y Terapéutica en el Centro Universitario de Imagen Diagnóstica del Hospital Universitario "Dr. José E. González", culminando satisfactoriamente en marzo de 2023.