

UNIVERSIDAD AUTONOMA DE NUEVO LEON  
DIVISION DE ESTUDIOS SUPERIORES  
FACULTAD DE MEDICINA



CENTRO MEDICO DEL NORESTE  
HOSPITAL DE ESPECIALIDADES  
I.M.S.S.

MANEJO DEL TRAUMATISMO TORACICO

TESIS

QUE PARA OBTENER EL TITULO EN LA  
ESPECIALIDAD DE  
CIRUGIA GENERAL

PRESENTA EL  
DR. JESUS MIGUEL VEGA RICO  
ASESOR DE TESIS  
DR. JOSE BARBA ALONSO

MONTERREY, N. L.

FEBRERO DE 1983



TM

Z66


EM

198

V4



1020091138



# UANL

---


UNIVERSIDAD AUTÓNOMA DE NUEVO LEÓN



DIRECCIÓN GENERAL DE BIBLIOTECAS

HOSPITAL DE ESPECIALIDADES No. 25  
C.M.N.E.- I.M.S.S. MONTERREY, N.L.

DR. MANUEL DE LACHICA MERÉ  
JEFE DE ENSEÑANZA E INVESTIGACION



# UANL

---

UNIVERSIDAD AUTÓNOMA DE NUEVO LEÓN


®

DIRECCIÓN GENERAL DE BIBLIOTECAS

UNIVERSIDAD AUTONOMA DE NUEVO LEON


DIVISION DE ESTUDIOS SUPERIORES

FACULTAD DE MEDICINA



CENTRO MEDICO DEL NORESTE  
HOSPITAL DE ESPECIALIDADES  
IMSS

MANEJO DEL TRAUMATISMO TORACICO



UANL

UNIVERSIDAD AUTONOMA DE NUEVO LEÓN

QUE PARA OBTENER EL TITULO EN LA  
DIRECCION GENERAL DE BIBLIOTECAS  
ESPECIALIDAD DE  
CIRUGIA GENERAL


®

PRESENTA EL  
DR. JESUS MIGUEL VEGA RICO  
ASESOR DE TESIS  
DR. JOSE BARBA ALONSO

MONTERREY, N. L.

FEBRERO DE 1983

TM  
Z6658  
FM  
1983  
V4




# UANL

UNIVERSIDAD AUTÓNOMA DE NUEVO LEÓN



DIRECCIÓN GENERAL DE BIBLIOTECAS



**FONDO TESIS**


**166816**

A MIS MAESTROS: Gracias por las oportunidades y enseñanzas recibidas.

A MI ESPOSA MA. GUADALUPE

A MI HIJO ADRIAN

Ellos han constituido una nueva luz en mi camino y son el motivo de mi superación.



A MIS PADRES Y HERMANOS

cuyos sacrificios han sido decisivos para el logro de mis metas.

---

UNIVERSIDAD AUTÓNOMA DE NUEVO LEÓN



DIRECCIÓN GENERAL DE BIBLIOTECAS

Mi especial agradecimiento al Dr. JOSÉ BARRA A.  
que ha sabido ser maestro y amigo.

# MANEJO DEL TRAUMATISMO TORACICO

## CONTENIDO:

ANTECEDENTES CIENTIFICOS

FISIOPATOLOGIA DE LOS TRAUMATISMOS DE TORAX

DIAGNOSTICO DE LOS TRAUMATISMOS DE TORAX

TRATAMIENTO DE LAS LESIONES DE LA CAJA TORACICA

FRACTURAS COSTALES

TRATAMIENTO DE LAS LESIONES DE DIAFRAGMA

TRATAMIENTO DE LOS TRAUMATISMOS PULMONARES

TRATAMIENTO DE LOS TRAUMATISMOS CARDIACOS

TRATAMIENTO DE LESIONES DE GRANDES VASOS

TRATAMIENTO DE LOS TRAUMATISMOS TRAQUEO BRONQUIALES

TRATAMIENTO DE LOS TRAUMATISMOS ESOPAGICOS

---

MATERIAL Y METODO

DISCUSION

BIBLIOGRAFIA

DIRECCIÓN GENERAL DE BIBLIOTECAS



## ANTECEDENTES CIENTIFICOS:

Los traumatismos torácicos constituyen una causa frecuente de incapacidad y muerte sobrando cada vez mayor importancia, dada la industrialización y los modernos medios de transporte, pues son los accidentes viales los responsables de la gran mayoría de estos traumatismos (6).

Brian Blades, Lyman, Brewer, De Braker y Samson, durante la Segunda Guerra Mundial contribuyeron a formular los conceptos fisiopatológicos y a asentar las normas de las técnicas de tratamiento de las heridas torácicas producidas en combate.

En E. E. U.U. el traumatismo es la 3a. causa de muerte, superado solamente por las enfermedades cardiovasculares y el cáncer y es la 1a. causa de muerte en personas menores de 39 años. En promedio, 25 % de las 100,000 muertes que ocurren entre civiles a causa de traumatismos en dicho país, son el resultado directo de lesiones en torax, y otro 25% a 50% de las lesiones en cuestión contribuyen en grado importante a la muerte. La sola lesión en el tórax conlleva un índice de mortalidad de 4 a 12 %. Si hay daño en otra zona, dicha cifra aumenta a 12-15 % y si hay lesión de dos o mas organos la cifra aumenta a 30-35% (1).

Los accidentes de tránsito son responsables del 40 a 73 % de las hospitalizaciones por traumatismo torácico. En segundo lugar deben citarse las caídas ( 15 a 25 % ) y posteriormente los traumatismos por cuerpos romos, las heridas por aplastamientos industriales, accidentes deportivos y otras formas de violencia. (4)

El tipo de lesión torácica, sus complicaciones acompañantes o las que aparecen posteriormente ( neumotorax, neumonia, etc.)-ejercen una enorme influencia sobre la morbilidad y mortalidad esta es mayor cuando la lesión torácica se acompaña de lesión en otro organo o sistema.

Wilson (6), reporta en un estudio que pacientes con 7 o más costillas fracturadas tuvieron una frecuencia de 68% de lesión intratoracica y 16% sufrieron daño intraabdominal. En casi la mitad de los pacientes las lesiones suelen ser combinadas, con predominio de las fracturas, seguidas por traumatismos cranea-

les y en menor proporción lesiones abdominales asociadas (4)--  
En el Hospital General de Detroit ( 1974-1975 ) las lesiones -  
no penetrantes y aisladas de tórax conllevaron un índice de mor-  
talidad de 3.8 % y más de la mitad tuvieron lesiones coexisten-  
tes extratorácicas de importancia.

El tratamiento del traumatismo torácico ha sido muy varia-  
do y ha evolucionado de tal manera que actualmente con el desa-  
rrollo de la inhaloterapia, la fisiología pulmonar y el progre-  
so de la cirugía cardiovascular se puede brindar tratamiento -  
eficaz a este tipo de pacientes.

En 1709 Boerhaave señaló que todas las heridas del cora-  
zón eran mortales; hasta 1896 el único tratamiento disponible-  
para las lesiones penetrantes del corazón era la pericardiocen-  
tesis y la flebotomía. En 1889 Cappelen hizo una sutura en un-  
corazón humano sin éxito, en ese mismo año Rehn corrigió con -  
buenos resultados el taponamiento y reparó el desgarró en el--  
corazón de un individuo herido por arma punzocortante. En 1943  
Blalock y Ravitch hicieron un progreso importante en el trata-  
miento de las lesiones penetrantes del corazón al recomendar -  
la pericardiosentesis como forma de tratamiento definitivo del  
taponamiento cardíaco. (3)

Asfaw en un estudio de 323 pacientes con lesiones penetran-  
tes de corazón reportó mortalidad global de 19.5% (80.5% salie-  
ron en buen estado), el éxito se basa en un plan intensivo de-  
tratamiento, siendo la toracotomía inmediata y reparación de -  
la viscera cardíaca una de las medidas principales. (3,11)

El tratamiento del hemotórax traumático también ha evolu-  
cionado, siendo la toracostomía el procedimiento más utilizado.  
Se considera que solamente el 16 % requiere toracotomía. Asi-  
lo ha demostrado Griffith (13) que reporta 84% de sus pacientes  
manejados con éxito mediante toracostomía. Kish y col. también  
reportaron 84% y Siemens y col (12) manejaron 72% de sus pa-  
cientes con hemotórax traumático mediante este procedimiento.  
Sin embargo también hay reportes con alta incidencia de empiema  
mediante el uso de la toracostomía, Valle obtuvo buenos resul-  
tados en 79% de pacientes tratados únicamente con toracocente-  
sis y 92% de los tratados con tubo de toracostomía requirieron  
decorticación.

Drummond y Craig (12) encontraron alta incidencia de complicaciones cuando se utilizo unicamente la toracocentesis para evacuar sangre intrapleural.

El tratamiento del torax inestable esta encaminado a la estabilizacion del segmento inestable, inicialmente se intentaron diferentes metòdos de fijacion externa de fracturas de cogtillas, esternon o clavícula. Posteriormente se ha introducido la estabilizacion neumatica interna mediante la ventilacion a presion positiva, aunque en la decada pasada diferentes series reportan una alta incidencia de complicaciones secundarias a la ventilación mecanica (barotrauma, neumonias, fistulas, etc) con mortalidad del 12-50% . Shackford (9) en un estudio de 42 casos de torax inestable comparó el manejo con ventilacion mecanica con otro grupo sin ella, encontrando mas complicaciones con el uso del ventilador.

La incidencia de lesiones del arbol traqueo bronquial también ha aumentado a la par con otros tipos de traumatismo torácico, sin embargo su incidencia es relativamente baja en comparacion con otras lesiones torácicas. Su incidencia es difícil de establecer, primero porque muchos de estos pacientes mueren antes de llegar a hospital. Bertelsen and Howitz en una revisión postmortem de 1178 personas que fallecieron por causas traumáticas encontraron lesiones de traquea y bronquios solamente en 33. (17)

UNIVERSIDAD AUTÓNOMA DE NUEVO LEÓN

®

DIRECCIÓN GENERAL DE BIBLIOTECAS

## FISIOPATOLOGIA DE LOS TRAUMATISMOS DE TORAX:

Las lesiones de torax se dividen, clásicamente, en dos - grandes grupos: lesiones penetrantes y lesiones no penetrantes o cerradas. Esta separación básica ha tenido enorme importancia clínica porque las lesiones específicas pertenecen prácticamente a un grupo o a otro. (1)

a) Traumatismo no penetrante o cerrado: Consiste en una lesión en que no hay comunicación entre los órganos intratorácicos y el exterior, como resultado del impacto primario. En la actualidad, el traumatismo no penetrante causa la mayor parte de las lesiones torácicas que obligan a hospitalización, y la fracción mayor, es producto de los accidentes de tránsito - (55-60%) y caídas (10-15%). La mayor parte de los fallecimientos que son resultado de las lesiones, dependen de la insuficiencia respiratoria causada por el problema ventilatorio o el intercambio inadecuado de gases, de la hemorragia por lesión del corazón o grandes vasos o ambos factores o una lesión coexistente en otro órgano extratorácico.

La acción de los agentes traumáticos sobre el tórax puede ser tanto directa como indirecta. Los impactos directos suelen afectar primariamente a la pared torácica, sobre todo por la acción de un volante, proyectiles romos, aplastamiento o golpes. La magnitud de las lesiones provocadas por un impacto directo se hallan en relación con: magnitud y dirección de la fuerza aplicada, zona de aplicación y velocidad de la acción. La tolerancia al impacto es mayor para las fuerzas aplicadas sobre la cara posterior del torax o en dirección perpendicular al eje longitudinal del cuerpo como ocurre en las contusiones contra el volante de un automóvil, por el contrario, la tolerancia disminuye cuando la fuerza actúa paralelamente al eje longitudinal como ocurre en las caídas sobre los pies. Las lesiones vasculares y las hemorragias pueden ser debidas a compresión con elevación brusca de la presión intravascular produciéndose incluso estallidos. La ropa suele proporcionar una acción de almohadillado efectivo para la piel, por lo cual en muchos casos la magnitud de las lesiones de partes blandas así

como de las intratorácicas se halla oculta por la integridad de la piel. Las avulsiones musculares se producen mas frecuentemente por fracturas costales. Los fragmentos costales pueden lesionar musculos, pleura y vasos (intercostales y mamaria). Una accion secundaria del impacto directo lo constituye la compresión, con aumento brusco de la presión dentro de un sistema cerrado. En condiciones normales las vias aéreas se hallan abiertas, en el momento o justo antes del impacto, el sistema abierto se convierte en cerrado debido al cierre de la glotis. Este aumento de presión puede provocar fenomenos de estallido con lesiones mediastinales, pleurales, traqueobronquiales o intrapulmonares, cuando desaparece la fuerza, el torax comprimido se desplaza hacia atrás produciéndose momentaneamente un aumento de la presión negativa (descompresión). Esta secuencia: compresión-descompresión representa un posible mecanismo de contusión pulmonar. En el momento del impacto, un bronquio secundario puede quedar bruscamente colapsado; la presión en el interior de los alvéolos dependientes de dicho bronquio, se eleva entonces de modo brusco, rebasando los limites de la presión intraalveolar con la rotura consiguiente de los alvéolos y capilares con extravasacion de sangre. Al cesar la fuerza compresiva se produce la descompresion brusca con presión negativa intraalveolar, colapso alveolar con lesiones diseminadas de atelectasia congestiva y hemorrágica. ®

DIRECCIÓN GENERAL DE BIBLIOTECAS

La dinámica de las lesiones diafragmáticas, traqueobronquiales o esofágicas puede explicarse por los mismos mecanismos. El aumento brusco de la presión, provoca no una compresión, sino la rotura pudiendo aumentar las lesiones en el caso que existan fuerzas secundarias de cizallamiento. La fuerza compresiva en los accidentes automovilisticos puede durar solamente fracciones de segundo. En los accidentes industriales como ocurre en las minas, desprendimientos de tierra y otros similares, las lesiones pueden ser producidas por la compresion directa. (4)

En impacto indirecto, las fuerzas de aceleración y desaceleración, compresión, torsión y tangencial, contribuyen a la lesión. Los accidentes que ocurren a grandes velocidades ori-

ginan la aplicacion repentina de fuerzas tangenciales a estructuras intratorácicas fijas y móviles que estan en íntima cercanía en tanto que los accidentes de poca velocidad originan lesiones aplastantes (1).

b) Traumatismo penetrante: Proyectiles: en las heridas penetrantes, el impacto directo constituye el factor mas importante. Los efectos secundarios incluyen la presion negativa, formación de nuevas cavidades y acciones tangenciales relacionadas con la trayectoria, factores importantes cuando se trata de proyectiles de alta velocidad. Los tipos de heridas se hallan en relacion directa con la clase de proyectil, peso, velocidad y características aerodinámicas. Cuanto mayor es la velocidad, mayor sera la cavidad y la destrucción de los tejidos. La acción del proyectil puede afectar igualmente a los tejidos situados en un area circular de varios centímetros alrededor del trayecto.

Las lesiones por objetos punzocortantes, se relacionan -- con las características del arma, así como con la fuerza y ángulo de penetración. El aspecto de estas lesiones suele ser más inócuo que lo que en realidad son, puesto que la elasticidad de la piel tiende a reducir el tamaño aparente de la herida cutánea. Las lesiones musculares se limitan aquí exclusivamente al trayecto de la herida, el arma puede introducir partículas de ropa y otras partículas, las costillas no suelen fracturarse, pero puede lesionar cartilagos costales, así como arterias intercostales que representan la mayor fuente de hemotórax en este tipo de lesiones. Las lesiones de parénquima pulmonar raramente son importantes y con frecuencia su localización es periférica. La mayor causa de muerte de estos casos es la penetración directa en el corazón <sup>o</sup> en un vaso mediastínico que provoque la hemorragia o taponamiento cardíaco (4).

DIAGNOSTICO: \_\_\_\_\_

Casi todas las lesiones del torax son capaces de causar insuficiencia cardiorrespiratoria grave, poco despues de ocurridas y el resultado es mortal si no se emprenden valoración y tratamiento rápidos y precisos. "Para ello se necesita un estudio inmediato y minucioso, seguido del tratamiento apropiado basado en la evaluación clínica inicial. Tambien son indispensables la revaloración periodica del estado de la victima y adaptaciones en el tratamiento si estan indicadas. La evaluación inicial del lesionado comprende basicamente valorar la suficiencia de la ventilación y la circulación. Es muy importante tener la seguridad de que hay una via aérea adecuada, revisar la estabilidad y la prominencia de la pared torácica, la relación de la traquea con la linea media, la presencia de enfisema subcutaneo y la evaluación de los ruidos en ambos campos pulmonares, aportan datos útiles en forma rápida.

Al mismo tiempo debe valorarse en forma general la circulación, la frecuencia e intensidad de los pulsos son guía útil que orienta hacia el gasto cardiaco del individuo, la presencia de choque o lesión de grandes vasos. La plenitud de los vasos del cuello, la TA y las características de los ruidos cardiacos, pueden valorarse facilmente y habrá que investigar la presencia de hemorragia externa (1).

La variedad de lesiones va desde las mas leves e insignificantes hasta las muy severas. Las primeras en un principio pueden pasar inadvertidas y se hacen evidentes solo varias horas o dias después. Otras veces las lesiones se encuentran enmascaradas por una lesión mas severa en otra región del organismo y solo despues de algunas horas se hace aparente una lesión torácica que puede ser muy grave y que en un estudio cuidadoso en el primer encuentro con el paciente puede haberse diagnosticado: un hemotórax o neumotórax, un hemopericardio, una ruptura de aorta, etc. Debe prolongarse la vigilancia de todos los enfermos que hayan sufrido una agresión importante y que a pesar de ella presentan al principio escasas manifestaciones clínicas y/o radiológicas. Por eso es indispensable en todo trau

matizado hacer una exploración clínica completa y cuidadosa, - seguida de observaciones constantes y periódicas durante varios días y solicitar los estudios de gabinete cuando surjan los - necesarios de estas observaciones.


El registro continuo de los signos vitales es básico: Las alteraciones en la frecuencia del pulso y de las respiraciones la caída de la TA nos manifiestan sufrimiento en las funciones del corazón y pulmones; nos pueden alertar de una hemorragia - interna, de choque inicial, de un taponamiento o neumotórax -- progresivo. La exploración debe ser completa descubriendo -- bien cada region a explorar. Pueden pasar inadvertidas en una exploracion' incompleta, heridas que son pequeñas pero profundas, como las producidas por objetos punzocortantes delgados o incluso por balas. La respiración paradójica en fracturas múltiplas de costillas no es fácilmente identificable en sujetos - obesos o en mujeres por la presencia de la glándula mamaria, - en ellos el movimiento anormal se identifica mejor con la inspección tangencial en la cabeza o en los pies de la cama y se corrobora por palpación suave.

El hemopericardio adquiere importancia si produce el síndrome de taponamiento cardíaco: volumen latido disminuido, así como el gasto cardíaco manifestados por pulso frecuente y filiforme, disminución de la TA diferencial, PVC aumentada, ruidos cardíacos disminuidos de intensidad, ECG de bajo voltaje en todas las derivaciones sobre todo en las precordiales. La obstrucción de las vías aéreas gruesas se manifiesta por disnea, - taquipnea y fenómenos típicos que son mayores si la obstrucción es en la laringe o en la tráquea; tiro supraesternal, clavicular o intercostal pueden estar presentes. La ausencia de ruidos respiratorios en un hemitórax debe hacer pensar en la obstrucción de un bronquio principal. (5).

Radiología? Si bien no existen dudas de la importancia de los Rx en el traumatizado de torax, la mayoría de los problemas pueden ser detectados mediante el examen físico cuidadoso. -- Constituye una técnica suplementaria y debe mantenerse en su - puesto para confirmar las impresiones clínicas, en particular - el neumotórax a tensión, el hemotórax masivo y el taponamiento



cardíaco deben ser diagnosticados clínicamente y tratados adecuadamente antes del examen radiológico. El mantenimiento de una correcta permeabilidad de las vías aéreas y función hemodinámica adecuada son prioritarias al examen radiológico. La demora en la obtención de las Rx, su calidad deficiente en ocasiones y la dificultad de interpretación, contribuyen a diagnósticos erróneos o tardíos de complicaciones serias secundarias a la agresión torácica. La mayoría de los datos suelen obtenerse mediante Rx simples de torax. (4)



# UANL

---

UNIVERSIDAD AUTÓNOMA DE NUEVO LEÓN



DIRECCIÓN GENERAL DE BIBLIOTECAS

## TRATAMIENTO DE LAS LESIONES DE LA CAJA TORACICA.

### FRACTURAS COSTALES:

La lesión mas frecuente de la pared torácica es la fractura de costillas. Suelen ser consecuencia de trauma directo o indirecto. El número de costillas fracturadas y el grado de desplazamiento de los extremos, dependerá de la fuerza del impacto y del tamaño del área lesionada; Las costillas más frecuentemente lesionadas son de la 5a. a la 9a. (6)

El tratamiento de las fracturas costales comprende fundamentalmente medidas de analgesia para permitir al paciente toser y respirar profundamente. El método más habitual de tratar las fracturas costales no complicadas es el vendaje con cinta adhesiva, con esto se consigue cierto alivio del dolor al restringir los movimientos de la pared torácica. Esto puede ser eficaz en sujetos atleticos y jóvenes con pocas fracturas, pero en personas menos vigorosas, la inmovilizacion del torax -- puede favorecer el desarrollo de atelectasias. (1,2,7). Si las molestias no son muy importantes, la administracion de analgesicos orales son suficientes.

La mejor forma de tratar estas fracturas no complicadas es el bloqueo anestésico de los nervios intercostales, esto se logra mediante la inyección de 1 a 2 ml de lidocaina al 1% -- con adrenalina en la vecindad de los nervios, en el borde inferior de la costilla afectada a nivel de la línea medio escapular, en muchos casos es necesario incluir nervios intercostales por arriba y por abajo de las costillas lesionadas (dos), con ello se obtendrá analgesia por 12-24 hr y si es necesario se -- repetiran los bloqueos. (1,2,6,7)

Las fracturas costales pueden complicarse con neumotórax, hemotórax y atelectasias; cuando se presentan estas complicaciones, deben ser tratadas rapidamente. La mejor forma de prevenir la atelectasia es un adecuado control del dolor para ayudar al paciente a respirar profundamente. (7).

Neumotórax: Cualquier costilla fracturada puede tener un extremo agudo capaz de rasgar el pulmon o un vaso intercostal -- generalmente las laceraciones pulmonares así ocasionadas no --

tienen consecuencias graves y producen solo un pequeño pneumotórax que debe ser valorado clínica y radiológicamente y la mayoría de las veces bastará la aplicación de un tubo de toracostomía con sello de agua para solucionar el problema.

En ocasiones pequeñas lesiones pueden producir un neumotórax a tensión al crearse un mecanismo valvular en el lugar de la lesión parenquimatosa de modo que pase aire a cavidad pleural en la inspiración y en la espiración se cierra la herida. El mediastino se desvía hacia el lado opuesto interfiriendo con la ventilación del pulmón contralateral. Este desplazamiento de mediastino también puede afectar los grandes vasos. El diagnóstico se confirmara insertando una aguja en la cavidad pleural con el paciente sentado o en decubito dorsal, en el 2o. El línea medio claviclar, si hay tensión, el aire desplazará el embolo de la jeringa, ante esta situación, se insertará un trocar y se aspirará y tan pronto sea posible se colocará tubo de toracostomía y sello de agua.

Hemotórax: Cuando el sangrado proviene de una laceración pulmonar, suele cohibirse espontaneamente, no así cuando viene de una arteria intercostal en cuyo caso se requiere de ligadura quirúrgica, se debe sospechar si el hemotórax se reproduce rapidamente despues de la aspiración. (7)

Torax inestable: Las fracturas segmentarias (fractura en 2 o más sitios de la misma costilla), en 3 o mas costillas vecinas en el plano anterior o lateral, suelen dar por resultado inestabilidad de la pared torácica y el fenomeno conocido como torax inestable. Wilson observó esta situación en 10% de pacientes con 3-4 fracturas costales y en 30% de los que tenían 7 o más costillas fracturadas, en un estudio del hospital general de Detroit. (2)

Antiguamente se hablaba del "pendulluft" para explicar el deterioro respiratorio en esta patologia, que consistia en un movimiento pendular de parte del volumen respiratorio y su desplazamiento oscilatorio entre el pulmón lesionado y el lado sano. Se afirmo que durante la inspiración, la presión negativa en el torax hacía que el segmento flácido de la pared se moviera hacia adentro (mov. paradójico), lo cual aminora la --

presión negativa en el tejido pulmonar subyacente a la pared - sin sosten y de esta forma el aire pasaba del lado lesionado - al lado sano en donde había más presión negativa.

Actualmente se piensa que son mucho más importantes en la génesis de la insuficiencia respiratoria en el torax inestable, la lesión pulmonar subyacente y la hipoventilación por el dolor torácico (1,2). Muchos autores han refutado la existencia del "pendulluft". La lesión de varias costillas refleja en -- cierta forma la intensidad del traumatismo y se acompaña de -- otras lesiones con mucha frecuencia. En el hospital de Detroit pacientes con 7 o más fracturas tenían 50% de lesiones intratorácicas y un 15% tenían lesiones abdominales (1).

Una vez hecho el diagnóstico se cuenta con varias formas de tratamiento de las cuales la más importante es estabilizar la porción afectada con lo cual se mejorará el volumen ventilatorio eficaz y la eficiencia respiratoria. Los medios más rápidos para la estabilización inicial; comprenden: sostén externo por medio de presión manual suave firme o aplicación de objetos pesados y voluminosos a un lado de la zona lesionada. También se ha recurrido a dispositivos de tracción externa, con empleo de instrumentos como pinzas de campo, colocadas alrededor de las fracturas lesionadas. También se ha utilizado la fijación quirúrgica en algunos casos. (6)

En la actualidad el método más utilizado es la estabilización neumática interna mediante la ventilación mecánica. La VPPI provee estabilización neumática interna del segmento afectado y favorece un óptimo recambio gaseoso.

Shackford (9,10) ha estudiado a fondo el manejo del torax inestable mediante la ventiloterapia. El no recomienda la VPPI en todos los pacientes, hace una selección e incluye a todos - los que tienen distress respiratorio (taquipnea, disnea, PO<sub>2</sub> - menor de 60 y PCO<sub>2</sub> mayor de 60), no incluye rutinariamente a todos los que tienen movimientos paradójicos, sino solo a los que tienen compromiso ventilatorio. En un primer estudio (1972 a 1975) compara dos grupos, uno tratado con ventilador y otro sin el, usando el criterio antes mencionado. A los pacientes sin distress los maneja con fisioterapia y bloqueo de nervios-

intercostales basicamente.

Este autor encontro que los manejados con ventilador presentaron significativamente mayor numero de complicaciones -- directamente relacionadas con la ventilacion mecanica (neumonias: 60%, lesiones traqueales secundarias a intubacion: 33% y barotrauma en 2 pacientes).

Sackford concluye que el distress y la hipoxemia vistos en el torax inestable son debidos a contusion pulmonar y no a los movimientos paradójicos, esto es: la contusion destruye el espacio alveolo capilar con la consiguiente hemorragia y edema esto disminuye la capacidad funcional residual y la oxigenación que a su vez aumenta el trabajo para mantener buena ventilacion y al aumentar el trabajo, aumenta la presion pleural exagerando los movimientos paradójicos del segmento inestable. En un segundo estudio (1975-79) reafirma lo encontrado anteriormente y concluye que de los hallazgos clinicos y gasométricos en la evaluación inicial dependera la terapia a seguir: si el paciente manifiesta distress e hipoxemia será intubado y manejado -- con VPPI (SPAP + VPPI) y si el paciente no tiene distress ---- y la PO<sub>2</sub> es mayor de 65 el manejo será conservador.

Utilizando este criterio de selección, este autor disminuyó la proporción de pacientes que recibieron ventilacion mecanica de 74% en el primer estudio a 38% en el segundo con disminución de la mortalidad de un 14 a un 8 %.

DIRECCIÓN GENERAL DE BIBLIOTECAS

## LESIONES DE DIAFRAGMA:

Las lesiones diafragmáticas en los traumatismos cerrados no son tan frecuentes, la incidencia es mayor para los traumatismos penetrantes. Predomina la rotura de la cúpula izquierda en una proporción de 25:1 (4).

El tamaño de la lesión puede ser tal que permita la protrusion de cualquier organo o tejido abdominal hacia la cavidad torácica y constituir una hernia diafragmática traumática debe descartarse en todo paciente traumatizado de torax. Una Rx de torax PA puede sugerir la presencia de hernia diafragmática traumática, practicamente en todos los casos, es necesario hacer Rx seriadas ya que a veces no se logra ver en la primera radiografía.

Hernias diafragmáticas secundarias a traumatismos penetrantes: pueden ocurrir en cualquier lugar del diafragma y suelen ser pequeños, muchas veces la hernia se produce tiempo después del traumatismo y se descubre a consecuencia de estrangulación de las estructuras herniadas.

Hernia diafragmática debida a traumatismo no penetrante: estas lesiones aparecen corrientemente en la porcion central e del hemidiafragma izquierdo y a diferencia de los secundarios a traumatismos penetrantes, suelen ser extensos. El desgarramiento puede extenderse desde el hiato esofágico hasta la insercion e costal del diafragma, a veces el anillo hiatal es arrancado de su inserción a columna vertebral. Cuando es pequeño, lo menos que se hernia es epiplón, pero si es más extenso, afecta estomago, colon, bazo e intestino delgado. En el lado derecho a veces se hernia el hígado y puede simular un hemotórax moderado o masivo.

En la producción de la hernia diafragmática se conjugan las circunstancias de presión negativa intratorácica y los cambios de presión afectan constantemente al abdomen y su contenido.

El diagnóstico de ruptura traumática del diafragma con frecuencia es omitido porque muchas veces son asintomáticos o dan molestias mínimas. De esta forma pueden dividirse en 3 etapas, cada una de las cuales da síntomas diferentes:

1- fase aguda: inmediatamente o poco tiempo después del trauma

tismo: Los síntomas aparecen de inmediato porque el desgarramiento es extenso y la hernia masiva, se manifiesta por colapso cardiorrespiratorio, la auscultación revela ruidos respiratorios disminuidos en el lado afectado y pueden escucharse ruidos intestinales. Pueden desarrollarse poco tiempo después los síntomas y signos francos de obstrucción y estrangulación intestinal.

2- fase latente o crónica: El paciente puede estar totalmente asintomático por semanas, meses o años después del traumatismo o manifestar síntomas que sugieran enfermedad acidopéptica o de vías biliares.


3- fase tardía (muchos años después de la lesión): estos suelen presentar subitamente datos de obstrucción intestinal.

El diagnóstico puede hacerse fácilmente mediante estudios radiológicos de tórax, los datos sugestivos son: pérdida de la claridad del contorno del diafragma, colapso pulmonar de grado variable, desplazamiento del mediastino si la hernia es muy grande, niveles hidroaéreos. Si se insta sonda nasogástrica esta se encontrará en tórax si el estómago está herniado, se pueden hacer también estudios con medio de contraste: trago de bario o enema baritado. Muchas veces la imagen radiológica puede simular procesos torácicos tales como neumotórax, hemotórax, atelectasia, neumonía, enfisema o derrames pleurales.

Tratamiento: las hernias diafragmáticas traumáticas requieren un tratamiento quirúrgico rápido, solo de esta manera pueden evitarse las temibles complicaciones de la obstrucción intestinal y estrangulación. Antes de la cirugía es importante descomprimir mediante SNG lo que aliviara en parte el compromiso cardiorrespiratorio. Cuando no hay evidencia de lesión abdominal o la hernia tiene muchos años, la vía de acceso es la torácica idealmente. Cuando se requiere explorar abdomen, lo mejor es hacer incisiones separadas. La vía de acceso abdominal es muy útil sobre todo para el paciente con obstrucción, se resuelve la obstrucción y luego se repara el defecto diafragmático. Cuando es necesario se harán resecciones intestinales, colostomía, etc.

La reparación del desgarrro diafragmático realmente no plantea ningún problema, cicatriza muy bien suturándolo en dos planos con seda 0 o 00 .

En algunos casos raros de avulsión diafragmática de sus inserciones costales de origen, la reconstrucción anatómica es imposible, en estos casos, el borde de la hoja arrancada debe ser suturado a la pared a nivel de un espacio intercostal superior que sea apropiado, a veces es necesario reseca segmentos de costillas vecinas y movilizarlas de manera que permitan la sutura del borde diafragmático a la pared torácica. En todos los casos deberá dejarse un tubo de toracostomía y los cuidados postoperatorios son similares a otras cirugías torácicas o abdominales. (4,6,20)



# UANL

UNIVERSIDAD AUTÓNOMA DE NUEVO LEÓN



DIRECCIÓN GENERAL DE BIBLIOTECAS



## TRAUMATISMOS PULMONARES:

Los traumatismos pulmonares invariablemente acompañan a las lesiones de la pared torácica. Se dividen en 3 categorías

- contusion pulmonar.
- desgarro pulmonar.
- cavidad pseudoquística .

Contusion: La contusion pulmonar representa una de las mayores complicaciones en los traumatismos torácicos (70-75%). Particularmente frecuente en aplastamientos o heridas por deflacción del torax. El grado de contusion depende del tipo e intensidad de la lesión; Una fuerza roma localizada sobre el torax produce frecuentemente pequeñas áreas de contusion parenquimatosa, cuando el golpe es muy fuerte puede dar por resultado, la condensación hemática de un lobulo o de todo un pulmón. Una herida por proyectil de arma de fuego o por arma punzocortante produce una contusion lineal del parenquima pulmonar.

Las manifestaciones clínicas van desde asintomáticos cuando la lesión esta localizada y es pequeña, hasta marcada dificultad respiratoria, cianosis y falla circulatoria cuando ambos pulmones estan afectados. Tos y hemoptisis son signos principales, respiración corta, ruidos respiratorios ausentes o disminuidos también son importantes. Las Rx presentan una amplia variedad de imágenes que van desde una discreta condensación nodular o un cierto numero de condensaciones nodulares hasta una condensación homogénea y difusa de uno o ambos pulmones. Opacificaciones hiliares difusas son características de una gran contusion pulmonar.

Las contusiones localizadas de poca importancia no requieren tratamiento, se resuelven espontaneamente en pocos días. Cuando se afectan ambos pulmones hay que drenar bien las vías aéreas, en estas circunstancias es necesario mantener al máximo la ventilación alveolar mediante frecuentes aspiraciones nasotraqueales, bloqueo de nervios intercostales para aliviar el dolor de la pared torácica y la administración de aire húmedo y oxígeno por cateter nasal.

Traqueostomía y respiración a presión positiva: a menudo son necesarios la VPPI, es muy útil y previene el síndrome de pulmón húmedo. Cuando no hay mejoría y la lesión afecta un-

lobulo, puede ser útil la lobectomia.

Desgarro Parenquimatoso: cualquier agente que perfora el pulmón dara por resultado lesion de vasos sanguineos, alvéolos y bronquiolos. Cuando la lesion es causada por arma punzo --- cortante o fragmentos de costilla, frecuentemente se producirá hemo o neumotorax, pero cuando la lesion es secundaria a un -- impacto intenso, la lesion esta mas profundamente en el pulmón sin extenderse a pleura visceral. En estas circunstancias la - sangre y aire que escapan tienden a acumularse predominantemente en el espacio creado por la disrruccion del parenquima pul-- monar y con el tiempo puede conducir al desarrollo de un quiste traumático o a un hematoma pulmonar.

Desgarros pequeños no dan sintomatologia. Si hay hemo o - neumotorax, el dolor torácico y la dificultad respiratoria se-- ran signos aparentes; cuando un vaso de mediano calibre desgarrado se comunica con un bronquio, aparece rapidamente hemop-- tisis copiosa y dificultad respiratoria importante.

Tratamiento: rara vez requieren cirugia, cicatrizan expon-- taneamente en casi todos los casos. Si se requiere toracotomia en la mayoria de los casos, bastan unos puntos simples de col-- chonero; cuando el desgarro es profundo se localizan las aber-- turas del sistema bronquial y se cierran cuidadosamente con -- seda. Es esencial dejar un buen drenaje pleural porque la -- fuga de aire puede persistir durante varios dias. En caso de - una invasion masiva del arbol traqueobronquial por sangre pro-- cedente de un vaso desgarrado, son obligatorios una toracoto-- mia inmediata y el control vascular apropiado lo primero que - debe hacerse es compresion manual del hilio para dominar pri-- mero la hemorragia y luego ligar el vaso sangrante mediante -- transfixion. En ocasiones es necesaria la lobectomia o neumo-- nectomia.

Hematomas pulmonares pequeños generalmente se resuelven-- espontaneamente en un periodo de 10-12 dias. Los hematomas ma-- yores pueden tardar hasta 2 meses. Si despues de 3 meses no-- se resuelve, se necesaria la toracotomia exploradora ya que la imágen radiológica puede confundirse y tratarse de una neopla-- sia.

En ocasiones la Rx de torax de pacientes que han sufrido

traumatismos torácicos intensos o heridas penetrantes, presentan una imagen de una cavidad pseudoquistica muy similar a los neumatoceles. Las cavidades pulmonares secundarias a traumatismos romos se resuelven espontaneamente en menos de 3 meses, pero los secundarios a proyectiles dan por resultado extensas destrucciones tisulares, a causa de esto puede producirse epitelizacion de la pared de la cavidad, entonces las posibilidades de resolución son practicamente nulas. Los pacientes con una cavidad pulmonar concomitante a un traumatismo de torax, espectoran a menudo sangre roja durante varios días. En ocasiones es necesario la broncografía y la tomografía para confirmar el diagnóstico. Cuando una cavidad pulmonar persiste, las manifestaciones prominentes son la hemoptisis recurrente y los esputos purulentos persistentes o puede producirse neumotórax, fístula broncopleurally empiema.

El tratamiento varia de acuerdo a la naturaleza de la cavidad y la secuencia de alteraciones patologicas: si hay expectoracion abundante puede ser necesaria la extirpacion quirurgica del segmento o lobulo que contenga la lesion. (4,6).

---

UNIVERSIDAD AUTÓNOMA DE NUEVO LEÓN

DIRECCIÓN GENERAL DE BIBLIOTECAS

## TRAUMATISMOS CARDIACOS:

En décadas pasadas, se consideraba al corazón como un órgano delicado pero en la actualidad se sabe que es resistente y fuerte y puede repararse fuertemente si se siguen algunos principios.

Las heridas penetrantes de corazón constituyen una urgencia impostergable que necesita tratar el cirujano. La mayoría de los pacientes con lesiones graves del corazón mueren antes de llegar al hospital y los que llegan con vida necesitan una acción inmediata y decisiva para sobrevivir y esta atención - muy posiblemente sea responsabilidad del cirujano general, pues el tiempo y la disponibilidad a veces no permite contar con un cirujano de corazón (3).

Estudios realizados en el Harlem Hospital Center, en el Columbia Hospital y en el Office of the medical examiner de N. York, han demostrado que menos del 90% con heridas penetrantes de corazón llegan vivos al hospital, y estos una vez que llegan allí y son sometidos rápidamente a pericardiocentesis y - toracotomía, tienen un 80-90% de posibilidades de recuperarse. (6).

Casi todas las lesiones penetrantes de corazón dependen de ataque con objeto punzocortante y en menor número por proyectil de arma de fuego. (1). En orden descendente de frecuencia las heridas penetrantes de corazón afectan ventrículo derecho, ventrículo izquierdo, aurícula derecha y aurícula izq. y porción intracardiaca de grandes vasos (3), el 70% de todas las heridas cardíacas son de ventrículos y se afecta con mayor frecuencia el ventrículo derecho porque este forma la mayor parte de la cara anterior del corazón. Las heridas de las aurículas representan alrededor del 10% de las lesiones, heridas de pericardio, vasos coronarios y grandes vasos constituyen el restante 20% (6). Evans (11) en un estudio de 46 pacientes con heridas penetrantes de corazón encontró lesión de ventr. der. en 23 y de ventr. izq. en 19.

Las heridas penetrantes de corazón pueden dividirse en 3 tipos: 1- desgarros extensos producidos por arma de fuego de grueso calibre que conducen a una muerte rápida por la repentina y voluminosa pérdida de sangre, 2- pequeñas heridas produ-

cidas por armas punzocortantes que dan por resultado hemopericardio agudo con taponamiento cardiaco. 3- heridas relativamente benignas del corazón con graves lesiones asociadas en tórax u otras partes del cuerpo.

Las consecuencias de estas lesiones son: hemorragia y taponamiento. Las heridas por objetos punzocortantes tienden a producir taponamiento con mayor frecuencia que los proyectiles mientras que estos suelen permitir la salida de sangre a pleura o abdomen. Las lesiones por arma de fuego provocan hemotórax en todos los casos, taponamiento en 22%, mientras que el 92% de las lesiones punzocortantes producen exclusivamente hemopericardio (4).

El taponamiento cardiaco aparece comunmente después de lesiones penetrantes de corazón, en las cuales sale sangre al saco pericardico, la acumulación de 150 a 200 ml de sangre en el mismo, suelen ser suficientes para originar taponamiento. Al aumentar el volumen intrapericardico, aumenta la presión y disminuye el gasto cardiaco, también disminuye el llenado diastólico y la presión aortica central y como consecuencia también lo hace de manera importante la corriente coronaria, esto altera el metabolismo aeróbico del miocardio y hace que sufra disminución de la contractilidad, que puede llevar al paro cardiaco, (3,18).

Clinicamente el taponamiento se manifiesta por elevación de la FVC, aumento inicial de la TA, con hipotensión posterior, ingurgitación yugular, ruidos cardiacos apagados, taquicardia, pulso paradójico, en el ECG disminución del voltaje en todas las derivaciones, la Rx de tórax muestra ensanchamiento de la silueta cardiaca y congestión hilar.

El tratamiento del paciente con lesión cardiaca tiene 3 objetivos: 1- resolver el taponamiento.

2- controlar la hemorragia y reparar el daño.

3- reponer volumen sanguíneo

Resolver el taponamiento: la aspiración mediante pericardiocentesis es obligada e inmediata, esta medida resulta a menudo salvadora. Hay muchos partidarios de la pericardiocentesis -- como medio principal del tratamiento definitivo. La extracción de pequeñas cantidades como de 10-20 cc de sangre pueden marcar la diferencia entre la vida o la muerte. Se recomienda nueva-

pericardiocentesis si recidiva el taponamiento y si vuelve a formarse nuevamente, llevarlo a cirugía. Debera individualizarse cada caso y en la mayoría constituye solamente un método -- diagnóstico.

La pericardiocentesis se hace con aguja larga (7.5 cm) calibre 16-18. la aguja se introduce a la izq. del apéndice xifoides y se dirige hacia atrás y arriba, apuntando hacia el -- hombro derecho. Clásicamente el aspirado pericárdico no coagula, aunque esto no siempre se observa (11).

Controlar la hemorragia y reparar el daño! Hay unanimidad de opiniones de que cuando la herida cardíaca esta complicada por una hemorragia persistente y profusa, es obligatoria la -- toracotomía inmediata con pericardiotomía y reparación directa de la herida. La vía de acceso para las heridas cardíacas sea cual fuere su localización es mediante una toracotomía antero-lateral izquierda; el acceso por el lado derecho puede ser necesario cuando la herida de entrada indica una lesión a través del hemitórax derecho. Si se sospecha lesión de un gran vaso o lesión intracardiaca, es mejor la esternotomía media.

El momento mas importante de la operación es en el cual se libera la compresión cardíaca, en el momento de abrir el pericardio frecuentemente se encuentra una hemorragia activa incontrolable, por lo que antes de abrir el pericardio es esencial tomar en cuenta los siguientes puntos: -- exposición adecuada, llevar un plan de acción y tener todo lo necesario disponible, así como contar con suficiente cantidad de sangre y líquidos. La toracotomía se hace a nivel del 4<sup>o</sup> EII y para obtener mejor exposición y rápido acceso, se seccionan los cartílagos costales 3<sup>o</sup>. a 5<sup>o</sup>. una vez abierto el pericardio se irriga a chorro el área operatoria para limpiar de sangre el campo e identificar la herida, se hace hemostasia digitalmente y se repara la herida del miocardio con material de sutura inabsorbible 00 o 000 con puntos simples que incluyen todo el espesor del miocardio, si la herida esta muy cerca de un vaso coronario, se dan puntos de colchonero pasando por debajo del vaso. Los puntos pueden reforzarse mediante pequeños parches de teflón. En heridas auriculares es mas efectivo tomar los bordes con pinza atraumática, Allis o Babcock y suturar en la misma forma. si es necesario, dejar abierto el pericardio para que si hay sangrado, este drene a la cavidad ---

pleural. Si la herida lesiona el sistema de conduccion, debena dejarse electrodos para marcapaso.

Un pequeño numero de pacientes evolucionan mal despues de la cardiografía a causa de la presencia de lesiones intracardiacas asociadas, por esto todos los pacientes debena ser estudiados cuidadosamente despues de la cardiografía para excluir defectos intracardiacos. Si hay repercusion hemodinamica importante, es necesaria la reparacion precóz (6)..

En su serie, Evans (11) recomienda tambien la toracotomia anterolateral izquierda, la utilizo en 25 pacientes con buenos resultados, aconseja la esternotomia media si se esta acostumbrado a la misma y da excelente exposicion; siguiendo los lineamientos mencionados, Evans obtuvo supervivencia en 87%, observando mayor mortalidad en los heridos por proyectiles de arma de fuego y cuando hay lesiones de coronarias o lesiones intracardiacas.

Traumatismos no penetrantes de corazón: La lesion cardiaca secundaria a traumatismo no penetrante es un hecho relativamente frecuente, Nacleiro (6) encontro esta lesion en mas de 24 de 123 pacientes que sufrieron aplastamiento grave, --- Watson encontro una frecuencia de 38% y Wilson en 3%. Suele ser resultado del impacto directo del volante de un automovil sobre la zona precordial que origina compresion del corazón entre esternón y columna vertebral. Tambien puede ocurrir por desaceleracion o por la fuerza indirecta producida por la compresion o traumatismo aplastante del abdomen. ®

Las lesiones resultantes van desde contusion hasta ruptura miocardica. Tambien pueden lesionarse los tabiques inter-ventricular, válvulas, musculos papilares y cuerdas tendinosas.

CONTUSION: Es la mas frecuente y rara vez produce la muerte, constituye basicamente una lesion diseminada y puede variar desde una pequeña area de edema o equimosis con un poco de hemorragia pericardica o subndocardica hasta areas mayores de extravasacion de sangre intramural con necrosis y reblandecimiento miocardicos. El reconocimiento de estas lesiones, requiere un alto indice de sospecha en todo paciente con traumatismo no penetrante de torax. el síntoma principal es dolor torácico que frecuentemente es atribuido a tejidos blandos o fracturas costales, a veces puede faltar evidencia externa de traumatismo. El dolor es precordial o subesternal y simular al de un-

infarto y puede presentarse varias horas después. Puede haber taquicardia, palpitaciones, disnea, hipotension, pulso debil e irregular, disnea intensa o edema pulmonar (estos pueden ser resultado de contusion pulmonar grave). Tardiamente puede encontrarse frote pericardico y las Rx pueden mostrar ensanchamiento de la silueta cardiaca por hemopericardio o derrame. Son necesarios estudios ECG y de transaminasas frecuentes. Los hallazgos electrocardiograficos son los más importantes; Al principio puede ser normal pero posteriormente pueden aparecer alteraciones del segmento ST, alteraciones de la T o del QRS, lo que sugiere a menudo pericarditis, pueden verse tambien trastornos del ritmo como extrasistoles, FA y bloqueos.

El tratamiento es esencialmente el del infarto del miocardio: reposo completo hasta reversion de las alteraciones ECG, oxígeno, digitalicos, antiarritmicos cuando son necesarios, si hay datos de taponamiento: pericardiocentesis. Es indispensable la colaboracion del cardiologo (16)..

La ruptura miocardica es la lesion mas frecuente secundaria a traumatismo no penetrante que produce la muerte, y generalmente se descubre postmortem y es mas frecuente en ventriculo derecho. Muchas veces el paciente se levanta para caer --- muerto al cabo de unos minutos a consecuencia del hemopericardio y taponamiento que rápidamente se desarrolla. La ruptura auricular habitualmente produce un periodo mas largo de supervivencia por lo que una intervencion quirurgica inmediata es de vital importancia. La ruptura tardia del miocardio que ha sufrido contusion y la aparicion ulterior de falsos aneurismas han sido hechos probados y parece afectar basicamente al ventr. izq.. En otras ocasiones la ruptura del tabique ventricular puede presentarse como único defecto cardiaco, pero en la mayoria es una lesion mas de toda una variedad de lesiones. Las manifestaciones hemodinamicas dependeran del tamaño del defecto que pueden ser desde ligera incapacidad hasta hipertension pulmonar, edema y muerte; si se reconoce, la reparacion quirurgica debe hacerse de inmediato.

Otras lesiones intracardiacas son lesiones valvulares; - en orden de frecuencia: aortica, mitral, tricuspide y pulmonar.



cuando se lesionan mitral y tricuspide, van asociadas frecuentemente a lesiones de cuerdas tendinosas y musculos papilares. Cuando las lesiones valvulares son graves, conducen siempre a insuficiencia valvular y a insuficiencia cardiaca congestiva - encontrandose soplos característicos.

#### LESION DE GRANDES VASOS

Las heridas penetrantes de aorta torácica y otros grandes vasos (innominada, subclavia, carótida y del hilio pulmonar), - suelen dar por resultado una muerte rapida por sangrado. Cuando las lesiones son pequeñas se puede formar un hematoma y un coagulo en el lugar de la herida, que puede dar tiempo para la intervencion quirurgica. Cuando la lesion implica la porcion intrapericardica de un vaso, el cuadro clinico es el de un hemopericardio agudo y taponamiento. Si es extrapericardico, la posibilidad de shock hemorragico es mayor, no asi cuando se -- afecta la porción mediastinal en el que el hematoma puede --- hacer hemostasia.

El tratamiento es la toracotomía inmediata y el control de la hemorragia. Si hay taponamiento: pericardiocentesis inmediata y rápida toracotomía. Mediante estas medidas, Nacleiro tuvo éxito en 13 de 19 pacientes.

Se ha estimado que de cada 6-10 pacientes con accidentes mortales, ocurre un caso de rotura aórtica y la muerte es instantánea en 80-90% y en el 10-20% restante hay supervivencia - temporal cuando menos, porque el desgarró no atravesó todo el espesor de la pared aórtica y la adventicia, la pleura y el tejido mediastínico vecino limita la salida de sangre al formar un falso aneurisma. Este falso aneurisma puede romperse en -- cuestion de horas y por esta razón es indispensable confirmar el diagnóstico para reparar el daño.

La rotura aórtica es consecuencia de una desaceleración brusca y se produce con la máxima frecuencia en los accidentes automovilisticos y aéreos, otras causas importantes son las -- caídas desde una gran altura o un golpe aplastante directo. Los sitios anatomicos mas comunes de seccion de la aorta son - el ligamento arterioso, exactamente en un punto distal al ori-

gen de la arteria subclavia izquierda (80-90°), la base de la aorta y el hiato aórtico en el diafragma. Las fuerzas tangenciales de la aorta por lo demás móvil, contra dichos sitios fijos, junto con el incremento instantáneo y extraordinario en la presión intraluminal de este vaso, contribuyen a la rotura.

La consecuencia puede ser:

- 1- Rotura completa de la aorta.
- 2- Rotura incompleta limitada por la adventicia .
- 3- Desgarro de una porción menor de la pared aortica con aparición gradual de un falso aneurisma sacular o disecante .


Los signos que sugieren el diagnóstico incluyen: Soplo -- sistólico áspero en toda la zona precordial, ronquera o cambios en la voz por presión del hematoma sobre el recurrente izquierdo, hipertensión en miembros torácicos e hipotensión en miembros pélvicos o bien pulsos débiles. En casos de rotura de aorta ascendente el hematoma o aneurisma puede producir cuadro clínico de obstrucción de cava superior. Las Rx de torax muestran ensanchamiento de la zona superior del mediastino junto con el botón aórtico: este es el signo mas importante, puede haber hemotorax izq. o desplazamiento de bronquio izq., muchas veces este ensanchamiento no se aprecia bien durante las primeras horas por lo que en todo paciente sospechoso, deben hacerse Rx seriadas c/4-8 hr en el primer día y post. c/24 hr los 3 días siguientes cuando menos. Si las condiciones clinicas del paciente lo permiten deben hacerse aortografía para confirmar el diagnóstico y valorar extensión y localización exacta de la ruptura.

Tratamiento: Las posibilidades de tratamiento satisfactorio en gran parte de las lesiones de aorta depende de las lesiones asociadas. Una vez que se ha establecido el diagnóstico de rotura traumática de la aorta, el tratamiento de elección es la toracotomía inmediata con reparación vascular. Si las lesiones asociadas no permiten realizar una operación precoz, hay que esperar, pero vigilar estrechamente al paciente mediante ECG, PVC, vigilar pulsos, presiones en miembros torácicos y pélvicos y Rx frecuentes de torax, tener sangre disponible y equipo de circulación extracorporea.

La vía de acceso ideal es la toracotomía posterolateral -

izquierda; en ocasiones la urgencia no permite poner en marcha una derivación cardiopulmonar, en estas condiciones puede emplearse un goteo IV de Arfonad para bajar la TA en la parte superior del cuerpo y de este modo disminuir las posibilidades de hemorragia intracerebral o insuficiencia cardíaca izquierda en tanto se pinza la aorta. La operación debe ser rápida, no más de 20 min. por riesgo de lesión en médula o vísceras abdominales. Puede emplearse un By pass de la zona proximal a la distal de la lesión o derivación izquierda. La derivación cardiopulmonar no es absolutamente esencial en la reparación de la aorta torácica distal al llamado, pero permite hacer una mejor reparación y aminora riesgos isquémicos a la medula y vísceras.

Si el desgarro es incompleto y reciente, se puede reparar directamente mediante sutura, pero en desgarros completos, lo mejor es la desbridación de bordes y aplicación de injertos. (1,2,4,6).



# UANL

UNIVERSIDAD AUTÓNOMA DE NUEVO LEÓN



DIRECCIÓN GENERAL DE BIBLIOTECAS

## TRAUMATISMOS TRAQUEO BRONQUIALES:

La lesión de bronquios importantes se observa con mayor frecuencia en traumatismos cerrados, especialmente automovilísticos, un número pequeño de pacientes tienen estas lesiones por heridas penetrantes. La lesión de bronquio y tráquea torácica es muy rara debido a la protección que brindan esternón y columna vertebral, así como la disposición de los arcos costales que desvían en gran parte la transmisión del golpe en sentido antero posterior, su localización profunda en la cavidad torácica y el hecho de estar rodeados de tejido laxo y tejido pulmonar fácilmente comprimible lo que facilita su desplazamiento. (17)

La incidencia es difícil de establecer por 2 razones:

- 1- los pacientes no alcanzan a llegar al hospital y el diagnóstico no se establece antes de la muerte.
- 2- un porcentaje de pacientes no desarrolla síntomas referentes a la lesión traqueobronquial. Bertelsen and Howitz revisaron autopsias de 1178 personas que murieron por traumatismos y encontraron únicamente 33 lesiones de tráquea y bronquios, de los cuales 27 murieron instantáneamente. (8).

Es esencial reconocer tempranamente las lesiones de tráquea y bronquios, ya que la reparación quirúrgica y la recuperación es prácticamente posible en todos los casos, la cirugía temprana es prácticamente posible en todos los casos y disminuye morbi y mortalidad. Las heridas penetrantes de tráquea y bronquios a menudo son rápidamente fatales a causa de lesiones concomitantes de grandes vasos. Pacientes con ruptura total de tráquea o un bronquio principal mueren habitualmente dentro de las 3-6 hr siguientes. La obstrucción aguda de las vías aéreas por sangrado y secreciones y el choque son las causas de muerte, así como las lesiones asociadas.

Las rupturas traqueales son más frecuentes en su porción cervical, la intratorácica es más rara. El lugar más frecuentemente afectado es el tronco bronquial principal a nivel de su inserción o a pocos cm de carina (80% a 2.5 cm de carina). El bronquio izq., es el más frecuentemente afectado, probablemente porque es más largo y con menos sostén. Los desgarros suelen ser trasversales. La ruptura de bronquios secundarios puede producirse también por un intenso traumatismo romo.

Las lesiones traqueobronquiales secundarias a traumatismo - no penetrante, van desde contusion y desgarro de la porcion membrana de tráquea o bronquios mayores, hasta sección total.

No se conoce el mecanismo exacto de su patogénesis, se piensa que una lesion súbita y fuerte compresion de la caja torácica - disminuyen el diametro anteroposterior del torax con ensanchamiento del diametro transverso. El movimiento lateral tira los dos pulmones hacia afuera produciendo tracción de la tráquea en la carina, si esta fuerza excede a su elasticidad, viene la ruptura. Otra explicación es que la compresion de bronquios y tráquea con la glotis cerrada, hace que aumente la presion y se produzca la ruptura, otra teoría es la desaceleración brusca.

El diagnóstico puede hacerse facilmente si se piensa en estas lesiones. Hay 2 patrones clinicos dependiendo que haya o no comunicación con la pleura. Bronquio abierto a pleura: neumotórax importante, a la insercion de tubo de toracostomía, se observa burbujeo continuo y el pulmón no se reexpande. Hay disnea, hemoptisis, enfisema subcutaneo y mediastinal y en casos graves: cianosis. La magnitud del enfisema subcutaneo y mediastinal es variable, la hemoptisis se produce por ruptura de arterias bronquiales y la disnea por disminucion en la capacidad funcional pulmonar. No comunicacion a pleura: como regla: no hay neumotórax o es muy pequeño y responde al tubo. El aire escapa a mediastino pero no lo suficiente para dar enfisema importante, inicialmente los tejidos peribronquiales son lo suficientemente firmes para mantener la vía aérea y la función pulmonar continúa. En algunos casos en que la mucosa permanece intacta pueden estar totalmente asintomáticos y posteriormente presentar sintomatologia secundaria a granulacion (estenosis). La falta de datos patognomonicos o la inconstancia en su presentación son la causa principal de los diagnosticos tardíos.

Para confirmar el diagnóstico, son indispensables: la broncografía y la broncoscopia. Casi todas las lesiones estan al alcance del broncoscopio.

Tratamiento: se distinguen 3 tipos de cirugía para reparar las lesiones bronquiales: Reparación primaria (dentro de las 48 horas siguientes al traumatismo), reparacion primaria aplazada (dentro del mes posterior al traumatismo), y la reparacion tardia

(después de un mes). El mejor tratamiento es la reparación prima  
ria.

**Reparación primaria:** Desgarros traqueobronquiales extensos requieren reparación inmediata. En casos de neumotórax a tensión se requiere una rápida colocación de tubo de toracostomía. El -- desgarro se repara con puntos simples de material inabsorbible y cuando se puede debe reforzarse con un colgajo de pleura mediastinal. La cirugía temprana no solo asegura una rápida expansión de los pulmones, sino que previene la estenosis en el sitio de la lesión. La reparación temprana de una sección completa de tráquea o bronquios es técnicamente sencilla, en ocasiones es necesaria una lobectomía o neumonectomía si durante el acto quirúrgico hay complicaciones.

**Reparación primaria aplazada:** En estos casos ya hay tejido de granulación y comienza a manifestarse la estenosis, es conveniente reseca la zona lesionada lo antes posible y hacer anastomosis terminoterminal.

**Reparación tardía:** En estos casos también debe reseca el segmento estenótico y hacerse anastomosis.

La vía de acceso habitual es la toracotomía lateral, sobre el 5o. EII para bronquio izquierdo y posterolateral derecha para tráquea y bronquio derecho. El material de sutura utilizado es inabsorbible, la sutura debe incluir toda la pared del bronquio, respetando lo más posible la mucosa, los puntos deben darse cada 4 mm y se anudan hacia el exterior, teniendo cuidado en que los bordes de la mucosa queden bien coaptados y una vez terminada la anastomosis se comienza a ventilar el pulmón del lado operado, -- corroborando la hermeticidad de la sutura y sellándola con pleura, pericardio o músculo intercostal.

La ruptura de bronquios periféricos es difícil de distinguir clínicamente de los que sufren lesiones de bronquios principales y el tratamiento puede ser más conservador, el neumotorax responde al tubo. Si persiste el escape de aire o se desarrollan atelectasias, debe hacerse toracotomía y resección o reparación primaria. En el postoperatorio son importantes las atelectasias y la hipoventilación por lo que deben iniciarse tempranamente ejercicios respiratorios, nebulizaciones y broncoscopias cuando son necesarias. Las complicaciones que pueden presentarse son: atelectasias, neumonías, abscesos, granulomas en el sitio de sutura,

estenosis y dehiscencia de la anastomosis.

Broncoscopias y dilataciones de la anastomosis pueden realizarse a intervalos regulares en los 2 primeros años.

#### TRAUMATISMOS DE ESOFAGO:

Las lesiones esofágicas secundarias a traumatismos penetrantes o por aplastamiento de torax o abdomen son raras porque el esófago esta protegido por su posición paravertebral. Para que haya lesion esofágica casi es obligado que haya lesiones importantes en corazon o grandes vasos y pasarían desapercibidas.

Las lesiones de esofago son muy comunes en su porcion cervical son secundarias a traumatismo penetrante, en cambio las lesiones esofagicas intratoracicas son mas comunes por traumatismos no penetrantes y a menudo no se diagnostican en varios dias, otra causa de lesion esofagica es la instrumentacion o maniobras quirurgicas, asi como la deglucion de objetos con bordes agudos que se alojan en la luz del esofago. Aumento de presion en la luz esofágica durante los vómitos intensos tambien son causas de ruptura espontanea, frecuente en alcohólicos con esofagitis crónica.

A través de la perforación pasa saliva, aire y gran cantidad de bacterias de la saliva, produciendose una mediastinitis y pleuritis purulenta muy agresiva.

El curso clínico y el pronostico dependen principalmente del nivel de la lesión, magnitud de la misma, lesiones asociadas y tiempo transcurrido entre la lesion y el diagnóstico. Generalmente se reconocen tardiamente cuando ya hay mediastinitis y sépsis con compromiso cardiopulmonar.

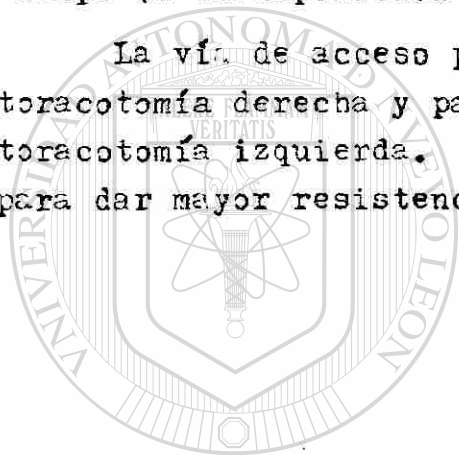
Estos pacientes estan gravemente enfermos y manifiestan dolor intenso, disnea, taquipnea y choque. Hay enfisema mediastinal y subcutaneo en algunos casos. El dolor es muy intenso y lo refieren en parte superior del abdomen o subesternal que puede ser confundido con enfermedad coronaria o ulcerosa.

El diagnóstico se confirma mediante Rx después de un trago de lipiodol que demuestra extravasación del medio de contraste.

También es útil la endoscopia, en ocasiones es de utilidad la toracocentesis al aspirar material que escapo del esofago (se pueden utilizar colorantes), aunque el resultado negativo no excluye la perforacion.

Tratamiento: La conducta quirurgica esta determinada por el sitio de la perforacion, tiempo transcurrido y las condiciones generales del paciente. Cuando la lesion es reconocida tempranamente, el cierre inmediato y un drenaje adecuado constituyen el mejor tratamiento. Si no se reconoció a tiempo, la mejor conducta es la esofagostomía cervical, resección del esófago, cierre del cardias y gastrostomía y transposicion de colon en un segundo tiempo (o transposicion de yeyuno o estomago).

La vía de acceso para perforaciones del tercio medio es la toracotomía derecha y para perforaciones de tercio inferior, la toracotomía izquierda. En la sutura se debe incluir la mucosa para dar mayor resistencia.



# UANL

UNIVERSIDAD AUTÓNOMA DE NUEVO LEÓN



DIRECCIÓN GENERAL DE BIBLIOTECAS



## MATERIAL Y METODO:

Se estudian 65 casos de traumatismo torácico atendidos en el servicio de cirugía general del hospital general de zona No. 21 - IMSS, Monterrey, N.L. entre enero de 1981 y septiembre de 1982.- No se incluyen aquellos pacientes que sufrieron contusiones leves heridas punzocortantes no penetrantes o con fracturas costales -- únicas, no desplazadas y asintomáticas, ya que estos pacientes -- fueron manejados como externos. Los pacientes que se hospitaliza- ron fueron aquellos que por la magnitud de su traumatismo torá- co se comprometió de alguna forma su función cardiorrespiratoria- (dificultad respiratoria, dolor torácico, choque, neumotórax, he- motórax, hemopneumotórax, enfisema subcutáneo, fracturas costales- múltiples o desplazadas, heridas penetrantes o doble penetrantes- o taponamiento cardíaco).

A su ingreso al servicio de urgencias y después de una valo- ración clínica inicial, con especial atención a la función respi- ratoria y estado hemodinámico, a todos los pacientes se les toma- ron Rx torax, biometría hemática y pruebas cruzadas y en pacien- tes con otras lesiones asociadas, se les solicitaron los estudios necesarios, como Rx cráneo, abdomen, huesos; lavados peritoneales etc..

De los 65 pacientes: 37 (56.9%) sufrieron lesiones no penetrantes (24 accidentes automovilísticos, 7 caídas, 5 agresiones - y un accidente industrial). 28 sufrieron lesiones penetrantes -- (43.15%), 20 por arma punzocortante, 6 por proyectil de arma de - fuego y 2 por otros objetos. La edad de mayor frecuencia fue -- entre los 20 y 40 años y los hombres fueron los mayormente afecta- dos (57 hombres y 8 mujeres).

El manejo inicial consistió en asegurar una vía aérea per- meable, tratar el choque, una vez estabilizados los pacientes se- hicieron los estudios radiológicos y se instaló el tratamiento -- definitivo de la siguiente manera:

## MANEJO DE LOS TRAUMATISMOS NO PENETRANTES:

Se instalaron un total de 26 sondas pleurales, 2 pacientes requirieron toracotomía únicamente, 3 necesitaron toracolaparatomía y 3 laparatomía. 7 pacientes necesitaron ventilación mecánica, dos de los cuales fueron por torax inestable; 10 pacientes -- fueron manejados únicamente con observación y analgésicos, estos fueron aquellos que tuvieron fracturas costales sin hemo ni neumo torax ni compromiso de la mecánica respiratoria.

La indicación de la toracotomía fue por sangrado en los dos pacientes en quienes se realizó, en uno se encontró laceración importante del lobulo medio y superior derechos y fue necesario hacer lobectomía media; el otro paciente fue por lesión de arteria diafragmática secundaria a fractura costal desplazada.

La indicación de toracolaparatomía en los 3 casos fue por lesiones asociadas toraco abdominales: dos fueron por hernias diafragmáticas izquierdas, una se descubrió durante la laparatomía, se hizo esplenectomía y reparación de diafragma con puntos simples de seda 0, previamente se había colocado sonda pleural por hemotorax izquierdo con sangrado escaso, evolucionó satisfactoriamente. El otro paciente había sido laparatomizado previamente por ruptura esplénica, durante esta cirugía no se descubrió el defecto diafragmático y también se le había colocado sonda pleural por hemotorax mínimo. En el postoperatorio continuo con dificultad respiratoria y la Rx de control demostró radiolucidez esférica en hemitorax izquierdo con irregularidad del diafragma lo que hace sospechar la presencia de hernia diafragmática, se lleva nuevamente a quirófano haciendose toracotomía lateral izquierda encontrando defecto diafragmático izquierdo de 8 cm con herniación de estómago y lobulo izquierdo del hígado, se redujo la hernia y se reparó el diafragma tambien con puntos simples de seda 0, evolucionando satisfactoriamente. En el último paciente tambien se hizo primeramente laparatomía por laceración hepática y 8 hr despues presenta sangrado súbito por sondas pleurales (se instalarón por hemotorax bilateral), se hizo toracotomía encontrando ruptura de arteria pulmonar izquierda, el paciente falleció al inicio de la cirugía.

3 pacientes necesitaron laparatomía exploradora. En estos, la lesión abdominal fué mas importante que la toracica, en uno se encontró lesión de mesenterio y mesocolon, en otro hernia diafragmática izquierda y laceración esplénica y hepática y en el otro ruptura del lobulo derecho del higado, que ameritó hepatectomía parcial derecha.

El manejo de los pacientes con fracturas costales fue el siguiente: si había hemo, neumo o hemoneumotórax: colocación de sonda pleural unicamente; si el sangrado por la sonda pleural era mas de 1500 y con reposición de la misma cantidad el sangrado continuaba o bien dejaba de sangrar a través de la sonda, pero el paciente continuaba con signos y síntomas premonitorios de estado de choque o bien sangrado de más de 300 ml por hora: TORACOTOMIA. Si el numero de fracturas costales era tal que comprometia la función respiratoria al producir movimientos paradójicos se recurrió a la estabilizacion neumática mediante la ventilación mecánica.

Se presentaron 2 casos de torax inestable, uno de ellos con fracturas costales de la 1a. a la 10a. derechas, presentaba ademas hemotórax bilateral que ameritó toracotomía derecha encontraron laceración importante del lobulo medio haciendose lobectomía media derecha. Fue manejado posteriormente con ventilador volumétrico, manteniendo un Ph dentro de límites normales, PO<sub>2</sub> mayor de 65 y PCO<sub>2</sub> normal; a este paciente se le hizo traqueostomía. Al cabo de 10 días el paciente no necesitó la ventilación mecánica para mantener gasometrías normales. El otro paciente fue atropellado sufriendo fractura de 5 arcos costales (dobles), tambien presentó fractura de clavícula izq. y a los Rx habia neumotórax bilateral y fue manejado con sonda pleural bilateral y ventilación mecánica por 5 días siguiendo los mismos parametros del caso anterior, evolucionando sin complicaciones.

## MANEJO DEL TRAUMATISMO PENETRANTE

26 pacientes necesitaron sonda pleural, 7 toracotomía, 2 -- toracolaparatomía y 6 laparatomía, 2 fueron manejados unicamente con analgésicos y observación.

Hemotórax, neumotórax, hemoneumotórax: sonda pleural, si el sangrado era importante o persistía o habia taponamiento cardiaco: toracotomía exploradora (anterolateral en la mayoría). Se hicieron 7 toracotomías siendo las lesiones encontradas: una lesion de mamaria interna, la cual fue ligada, 2 lesiones de ventrículo derecho que fueron tratadas con puntos simples de etiflex 000, 3 lesiones de arterias intercostales que fueron ligadas y 2 lesiones de parenquima pulmonar en los que se hizo hemostasia.

Las 2 toracolaparatomías fueron por heridas doble penetrantes de abdomen y torax con lesion de estómago, bazo, diafragma, - en ellos se repararon las lesiones viscerales y se dejó drenaje adecuado en torax. Las 6 laparatomias fueron por lesiones doble-penetrantes con perforacion de diafragma pero que en torax el problema era mínimo. Se hicieron 4 esplenectomías, 3 reparaciones gástricas, 2 de colon, incluyendo una colostomía y una de páncreas.

En total hubo 10 lesiones de diafragma, 8 de las cuales -- fueron por heridas toracoabdominales por arma punzocortante y 2 - por proyectil de arma de fuego, solamente en 3 de los casos el torax estaba comprometido seriamente y en los demás el problema abdominal fue primordial.

La reparacion diafragmática se hizo mediante laparatomía en 6 pacientes y en 2 hubo necesidad de toracolaparatomía por hemotórax importante y en el otro la lesion principal fue en el torax - (lesion de corazón), sin datos de abdomen agudo por lo que la reparacion fue por toracotomia.

## DISCUSION:

Los resultados obtenidos son muy semejantes a lo reportado en la literatura. La mayor frecuencia del traumatismo torácico fue la de los no penetrantes (56.9%), constituyendo los accidentes automovilísticos (64.8%) la causa principal, seguida por las caídas (18.9%) y otras causas de violencia. Jones (1) reporta - 55-60 % para accidentes automovilísticos y 10-15 % para caídas. Wilson: 65 % para accidentes automovilísticos y Blair (4): 40-73% para accidentes automovilísticos y 15-25 % para caídas.

Las lesiones penetrantes tuvieron una frecuencia de 43.1% - siendo las heridas por arma punzocortante las de mayor presentación (71.4%) y las heridas por proyectil de arma de fuego 21.4%. Jones (1) reporta 75% y Blair (4) 69-72% para heridas punzocortantes.

El grupo de edad mayormente afectado fue entre los 20-40 años y el sexo predominante fue el masculino (87.6%).

El hemotórax traumático comprende un porcentaje importante, como manifestación de las lesiones torácicas, la gran mayoría -- son debidos a sangrado de vasos parenquimatosos de baja presión y ceden con una evacuación adecuada del hemotórax y reposición de la superficie pleural. En nuestros casos 39 pacientes (60%) tuvieron hemotórax, de estos, 23 (58.9%) fueron por traumatismos penetrantes y 16 (41%) por traumatismo no penetrante. De los 39 pacientes con hemotórax, 9 (23%) requirieron toracotomía para -- hemostasia (7 por traumatismo penetrante y 2 por traumatismo con tuso). Los demás (77%) fueron tratados eficazmente con sonda -- pleural. Griffit y col. (13) en un estudio de 107 pacientes con hemotórax reporta: 52% debidos a traumatismo penetrante y 48% a no penetrante, 84% de sus pacientes fueron manejados con sonda -- pleural y solamente 9 necesitaron toracotomía. La eficacia del tubo de toracostomía en el hemotórax traumático ha sido confirmada por otros autores, Kish y col. (12) reporta 16% de toracotomías en una serie de 380 pacientes, 321 (84%) de los cuales se -- estabilizaron al colocar sondas pleurales, reemplazo de volumen y soporte ventilatorio cuando lo necesitaron. Siemens y col. manejaron con éxito 72% de sus pacientes mediante este método. -- Los hallazgos y la eficacia del drenaje pleural por tubo de toracostomía encontrados en nuestro trabajo son semejantes a los re-

portado por estos autores.

La indicación de toracotomía en nuestros casos fue por sangrado y por lesión de diafragma. Jones resume (1) las indicaciones para toracotomía:

- 1- Hemorragia masiva o continúa.
- 2- taponamiento cardíaco.
- 3- ensanchamiento del mediastino con hemotórax izquierdo o bien - confirmación de la rotura de aorta.
- 4- Rotura de esófago.
- 5- neumotórax abierto con un defecto importante en la pared del - torax.
- 6- Ruptura de bronquios.
- 7- contaminación intrapleural importante con objetos extraños .
- 8- Hernia diafragmática traumática.
- 9- lesión cardíaca

Los pacientes presentaron taponamiento cardíaco que fue reconocido clínicamente por ingurgitación yugular, choque, PVC elevada y pulso débil; ambos fueron llevados a quirófano encontrando en ambos lesión de ventrículo derecho, practicándose sutura con - etiflex mediante puntos sencillos, evolucionado satisfactoria- mente. Ambos fueron heridos por arma punzocortante y el sitio de lesión (ventrículo derecho) es el más frecuentemente afectado.

La incidencia tan baja de lesiones cardíacas tal vez sea debida - a que los pacientes no son transportados rápidamente al hospital - y mueren sin atención. Evans (11) reporta una incidencia de 5.4 - por año. Borja y Randsell también reportan cifras similares.

En nuestra serie, la lesión diafragmática estuvo presente - en el 20% de todos los traumatismos y el 100% fueron en el lado - izquierdo, semejante a lo que reportan otros autores como Ercar- ley (20) tanto en traumatismos penetrantes como no penetrantes, - esto debido a que el hígado ofrece cierta protección al diafragma del lado derecho y a que el agresor generalmente es diestro. - Muchas veces la lesión diafragmática derecha pasa desapercibida - dado que la herniación del hígado necesita lesión relativamente - grande por lo que lesiones pequeñas no causan mayores problemas, - excepto cuando hay lesión hepática concomitante que se manifiesta tardíamente por fístula biliar abierta a torax.

En todos los casos la reparación del diafragma fue con puntos simples de material no absorbible (seda 0) no observandose dehiscencias, Nacleiro (6) recomienda este mismo material pero con doble sutura invaginante.

En este estudio no hubo lesiones bronquiales ni esofágicas. Estas lesiones son raras, los pacientes con este tipo de lesiones frecuentemente no alcanzan a llegar al hospital ya que frecuentemente se acompañan de otras lesiones importantes de corazón o grandes vasos. Berthelsen and Wowitz (8) revisaron autopsia de 1178 personas que murieron por traumatismo y solamente encontraron 33 lesiones traqueobronquiales de los cuales 27 murieron instantáneamente, Ecker y col. encontraron 30 lesiones traqueobronquiales en 10 años, de los cuales 21 murieron antes de llegar al hospital.

Mortalidad: 3%, 2 pacientes murieron, ambos con traumatismo-contuso, uno de ellos por sangrado masivo secundario a lesión de arteria pulmonar izquierda y el otro por lesiones asociadas, tenía contusión pulmonar apical izquierda, hemo neumotórax izquierdo cuádruplejía por fractura de C-6 y TCR.

Complicaciones: Se observaron: una atelectasia, un empiema y una neumonía en lesiones no penetrantes y en las penetrantes: - un sangrado de tubo digestivo, una dehiscencia de sutura, una paquipleuritis, una fístula gastropleurales que curó espontáneamente y dos infecciones de herida quirúrgica.

LESIONES ESPECIFICAS EN LOS TRAUMATISMOS PENETRANTES:

Lesiones de diafragma	10
Laceracion pulmonar	1
Neumotórax	3
Hemotórax	11
Hemoneumotórax	12
Lesiones de corazón (tafonamiento)	2
Lesiones de grandes vasos	0
Lesiones costales	1
Lesiones esofágicas	0
Lesiones traqueobronquiales	0

UNIVERSIDAD AUTÓNOMA DE NUEVO LEÓN

LESIONES ASOCIADAS A TRAUMATISMOS PENETRANTES:

Lesiones esplénicas	3
renales	1
estómago	3
páncreas	1
còlon	1
I. delgado	1
	<u>10</u>



LESIONES ESPECIFICAS EN TRAUMATISMOS NO PENETRANTES:

Lesiones de diafragma	3 (hernia 2, perforacion 1)
Lesiones pulmonares	5 (contusion 4, laceración 1)
Neumotórax	13
Hemotórax	4
Hemoneumotórax	12
Lesion de grandes vasos	1 (arteria pulmonar izq.)
Lesiones esofágicas	0
lesiones traqueobronquiales	0
lesiones costales	37
Tórax inestable	2



# UANL

LESIONES ASOCIADAS A TRAUMATISMOS NO PENETRANTES:

Fractura de pélvis:	1
Fractura de fémur:	2
Lesion hepática:	4
Lesion esplénica:	2
Lesion de periné:	1
T.C.E.	3
Fracturas vertebrales	2

---

15

## SINTOMAS Y SIGNOS:

	NO PENETRANTE	PENETRANTE
Dolor torácico	34 (91.83%)	27 (96.4%)
Hipoventilación	24 (64.8%)	16 (57.1%)
Insuficiencia resp.	22 (59.4%)	13 (46.4%)
Hipovolemia	7 (18.9%)	7 (25%)
abdomen agudo	5 (13.5%)	10 (35.7%)
torax inestable	2 (5.4%)	0
enfisema subcutáneo	1 (2.7%)	3 (10.7)
Taponamiento cardíaco	0.	2 (7.1%)

---

 UNIVERSIDAD AUTÓNOMA DE NUEVO LEÓN

 DIRECCIÓN GENERAL DE BIBLIOTECAS
 


## PRESENTACION POR GRUPO DE EDAD.

0 - 10 años	2
11 - 20 años	10
21 - 30 años	22
31 - 40 años	15
41 - 50 años	10
51 - 60 años	2
61 - 70 años	2
71 - 80 años	2

---

 65

SEXO: Hombres: 57 (87.6%)  
Mujeres: 8 (12.3%)



# UANL

UNIVERSIDAD AUTÓNOMA DE NUEVO LEÓN

®

LESIONES PENETRANTES: 28 (43.1%)  
 Arma punzocortante: 20 (71.4 %)  
 proyectil de arma de fuego: 6 (21.4%)  
 otros objetos: 2 (7.12 %)

LESIONES NO PENETRANTES: 37 (56.9%)  
 Accidentes automovilísticos: 24 (64.8%)  
 Caídas: 7 (18.9%)  
 Agresión: 5 (13.5%)  
 accidentes industriales: 1 (3.7%)

BIBLIOGRAFIA

- 1- Kent W. Jones. Traumatismo en torax.  
Clinicas quirurgicas de norteamerica. 1978
- 2- Wilson Robert F. Lesiones no penetrantes en torax.  
Clinicas quirurgicas de norteamerica. feb. 1977
- 3- Asfaw Ingida. Lesiones penetrantes del pericardio y corazón.  
clinicas quirurgicas de norteamérica. feb. 1977
- 4- Blair Emil Traumatismos toracicos.  
Problemas quirurgicos graves. Hardy
- 5- Yarza Correa Jorge. Traumatismos del torax.  
cirugia general. Academia Mexicana de cirugia.
- 6- Nacleiro, Emil. Traumatismos torácicos.
- 7- Gibbon. Cirugia torácica.
- 8- Kirsh Marvin M. Management of tracheobronchial disruption see  
condary to nonpenetrating trauma.  
The An. of thoracic surgery 22:1 (93-101) julio 1977
- 9- Shackford Steven R. The management of flail chest. A compari  
son of ventilatory and nonventilatory treatment.  
The an. j. surg. 132:(759-762) dic. 1976
- 10- Shackford Steven R. Selective use of ventilatory therapy in -  
flail chest injuy.  
J. thorac. cardiovasc. surg. 81:1 (194-201) feb. 1981
- 11- Evans John. Principles for the management of penetrating car  
diac wounds.  
An. surgery 189:6 (777-784) junio 1979
- 12- Kish George. Indications for early thoracotomy in the manage  
ment of chest trauma.  
The an. of thoracic. surgery 22:1 (23-28) julio 1976
- 13- Griffit Gary L. Acute traumatic hemothorax.  
The an. of thoracic surgery 26:3 (204-207) sep. 1978
- 14- Baker Chistopher C. The role of emergency roon toracotomy in  
trauma.  
The j. trauma 20:10 (848-855) oct. 1980
- 15- Thoracic trauma. Emergency medicine. nov. 15 1980
- 16- Katz Shmuel . Cardiac contusion in the patient with multiple  
injuries.  
Injury: the british journal of accident surgery 12:3(180-186)  
1982

- 17- Rada F. Mario . lesiones traqueobronquiales y esofagicas  
en el traumatismo de torax.  
Tesis IMSS 1981 Monterrey, N.L.
- 18- Szentpetery S. Changing concepts in the treatment of pene-  
trating cardiac injuries.  
The j. of trauma. 17:6(457-461) junio 1977
- 19- Phililla J.C. Acute respiratory failure in severe blunt ---  
chest trauma.  
The J. of trauma. 22:3 (221-226) marzo 1982
- 20- Brearley Stephen. Rupture of the diafrag in blunt injuries  
of the trunk  
Injury: The british J. of Accident surgery 12:6 (480-484)1982



# UANL

UNIVERSIDAD AUTÓNOMA DE NUEVO LEÓN

DIRECCIÓN GENERAL DE BIBLIOTECAS



UANE

UNIVERSIDAD AUTÓNOMA DE NUEVO LEÓN

DIRECCIÓN GENERAL DE BIBLIOTECAS