

**UNIVERSIDAD AUTÓNOMA DE NUEVO LEÓN
FACULTAD DE ODONTOLOGÍA**



TESIS

**CAMBIOS EN LA DIMENSIÓN TRANSVERSAL DEL MAXILAR
SUPERIOR EN PACIENTES PEDIÁTRICOS QUE UTILIZARON
QUAD HELIX**

POR

GISELA DINORAH ZAMBRANO GARZA

**QUE PRESENTA COMO REQUISITO PARCIAL PARA OBTENER
EL GRADO DE
MAESTRÍA EN CIENCIAS ODONTOLÓGICAS EN EL ÁREA DE
ODONTOPEDIATRÍA**

NOVIEMBRE 2014

UNIVERSIDAD AUTÓNOMA DE NUEVO LEÓN
FACULTAD DE ODONTOLOGÍA
SUBDIRECCION DE ESTUDIOS DE POSGRADO
MAESTRÍA EN CIENCIAS ODONTOLÓGICAS CON ORIENTACIÓN EN
ODONTOPEDIATRÍA

Los miembros del jurado aceptamos la investigación y aprobamos el documento que avala la misma, como requisito parcial para obtener el grado de Maestría en Ciencias Odontológicas con Orientación en Odontopediatría

HONORABLES MIEMBROS DEL JURADO

Presidente

Secretario

Vocal

CAMBIOS EN LA DIMENSIÓN TRANSVERSAL DEL MAXILAR SUPERIOR EN
PACIENTES PEDIÁTRICOS QUE UTILIZARON QUAD HELIX

Comité de Tesis

Dra. Hilda H. Torre Martínez

Director de Tesis

Dra. Martha Elena García Martínez

Co-Director

M.S.P Lic Gustavo Israel Martínez González

Asesor Estadística

CAMBIOS EN LA DIMENSIÓN TRANSVERSAL DEL MAXILAR SUPERIOR EN
PACIENTES PEDIÁTRICOS QUE UTILIZARON QUAD HELIX

Dra. Martha Elena García Martínez
Coordinadora de Posgrado de Odontopediatría

Dr. Sergio Eduardo Nakagoshi Cepeda
Sub-Director de Estudios de Posgrado

AGRADECIMIENTOS

A Dios. Por haberme permitido terminar una meta más en mi vida, por siempre estar conmigo a lo largo de mi vida y ser mi mejor compañero.

A mis padres por que gracias a ellos he llegado a donde estoy, por apoyarme a cumplir todos mis sueños, apoyarme siempre en todo, este gran logro es también de ustedes, gracias por siempre estar conmigo, por siempre alentarme a seguir adelante. Los amo

A mi madre.

Por haberme apoyado en todo momento, por sus consejos, sus valores, por la motivación constante que me ha permitido ser una persona de bien, por su amor.

A mi padre.

Por los ejemplos de perseverancia y constancia que lo caracterizan y que me ha inculcado siempre, por el apoyo tanto económico como moral a lo largo de mi carrera, por todo su amor.

A mis hermanas.

Por estar conmigo y apoyarme siempre en cada paso que doy, por sus ánimos a seguir adelante día con día y recordarme que yo puedo con todo lo que me proponga, las amo.

A mi novio.

Por siempre estar a mi lado y recorrer este camino junto a mí, apoyándome y animándome a seguir adelante y nunca desistir. Te amo.

A mi directora de tesis

Gracias por su apoyo a lo largo de estos 2 años, por sus consejos, su paciencia y su tiempo para lograr terminar este proyecto que juntas iniciamos. La quiero mucho.

A mis maestros.

Por su gran apoyo y motivación para la culminación de nuestros estudios de maestría, aquellos maestros que marcaron cada etapa de nuestro camino durante el posgrado y que me ayudaron en asesorías y dudas presentadas en la elaboración de la tesis.

A mis compañeras de generación.

Que nos apoyamos mutuamente en nuestra formación durante estos 2 años, gracias por sus consejos, su paciencia, y su amistad; gracias a ustedes la carga fue más ligera. Las quiero mucho

A CONACYT

Por su apoyo financiero a lo largo de 1 año para poder continuar y terminar mi tesis.
Gracia

TABLA DE CONTENIDO

Sección	Página
AGRADECIMIENTOS.....	5
LISTA DE TABLAS.....	8
LISTA DE GRÁFICOS.....	9
RESUMEN.....	10
ABSTRACT.....	11
1. INTRODUCCIÓN.....	12
2.HIPÓTESIS.....	13
3.OBJETIVOS.....	14
3.1 Objetivo general.....	14
3.2 Objetivos particulares.....	14
4.ANTECEDENTES.....	15
4.1 Hipoplasia del maxilar superior.....	16
4.2 Expansión palatina del maxilar y sus efectos.....	17
4.3 Expansión lenta del maxilar.....	18
4.4 Opciones terapéuticas.....	18
4.5 Diferentes estudios sobre expansión maxilar.....	19
5. MATERIALES Y MÉTODOS.....	30
5.1 Universo de estudio.....	30
5.2 Determinación del tamaño de la muestra.....	30
5.3 Descripción de procedimientos.....	32
5.3.1 Validación de datos.....	34
6. RESULTADOS.....	37
7.DISCUSIÓN.....	40
8.CONCLUSIONES.....	44
9. REFERENCIAS BIBLIOGRAFÍAS.....	45
ANEXOS A	50
ANEXOS B	56
ANEXOS C	60

LISTA DE TABLAS

Tabla	Pagina
I. Evaluación de molar a molar por género y tiempo de la evaluación.....	51
II. Evaluación de canino a canino por género y tiempo de la evaluación.....	51
III.Evaluación de molar a molar y tiempo de la evaluación.....	52
IV.Evaluación de canino a canino y tiempo de la evaluación.....	53
V.Análisis de varianza de las evaluaciones de molar a molar.....	53
VI.Prueba HSD de Turkey para el análisis de varianza de las evaluaciones de molar a molar	54
VII.Análisis de varianza de las evaluaciones de canino a canino.....	54
VIII.Prueba HSD de Turkey para el análisis de varianza de las evaluaciones de canino a canino	55

LISTA DE GRÁFICAS

Grafica	Página
Media aritmética de la evaluación de molar a molar por género y tiempo de la evaluación, Julio de 2014.....	57
Media aritmética de la evaluación de canino a canino por genero y tiempo de la evaluación, Julio de 2014.....	58
Media aritmética de la evaluación de molar a molar según el tiempo de la evaluación, julio de 2014	58
Media aritmética de la evaluación de canino a canino según el tiempo de la evaluación, julio de 2014	59

RESUMEN

Gisela Dinorah Zambrano Garza

Universidad Autónoma de Nuevo León

Facultad de Odontología

Maestría en Ciencias Odontológicas con Orientación en Odontopediatría

Título del estudio: Cambios en la dimensión transversal del maxilar superior en pacientes que utilizaron quad hélix.

Páginas: 61

Introducción: El ser humano tiene una serie de transformaciones a lo largo de la vida, una de sus múltiples manifestaciones es el desarrollo de las arcadas dentarias, las cuales al igual que el resto del organismo pueden progresar normalmente o verse afectadas adversamente por influencias perjudiciales genéticas o del medio, un procedimiento terapéutico que se indica para corregir la compresión de los arcos es la expansión maxilar, esta se puede lograr con algunos aparatos ortodóncicos.

Propósito: Analizar los cambios en la dimensión transversal del maxilar superior antes y después de la expansión lenta en pacientes pediátricos con constricción maxilar.

Material y Métodos: quince niños con compresión maxilar (edad media de 6.80 años) se sometieron a tratamiento de expansión lenta maxilar mediante el uso del aparato quadhelix, en donde el paciente fue su mismo control. Se registró la anchura transversal superior utilizando el análisis de Bogue, mediante un calibrador digital, antes del tratamiento (T0), después de 3 meses de haber iniciado con el tratamiento (T1) y a los 6 meses de evolución (T2). El análisis estadístico para las evaluaciones se realizó mediante una prueba de análisis de varianza con un 95% de confiabilidad, posterior a ello se realizaron pruebas de HSD de Tukey las que fueron definidas con un valor $p < 0.05$.

Resultados: En las mediciones de molar a molar fue posible apreciar que las mediciones aumentaron significativamente de los 0 a los 3 meses ($p = 0.020$) y de los 0 a los 6 meses ($p = 0.002$), mientras que en las evaluaciones de canino a canino no fueron observados aumentos significativos de los 0 a los 3 meses ($p = 0.083$) sino hasta los 6 meses de la evaluación ($p = 0.033$).

Conclusión: El tratamiento de la compresión maxilar por medio de la expansión lenta palatina con quad hélix después de 6 meses, produce un aumento en la dimensión transversal del maxilar superior en los pacientes pediátricos.

Director de Tesis: PhD, Hilda H.H Torre Martínez _____

Área de estudio: Odontopediatría

Palabras clave: *expansión lenta maxilar, quad helix, compresión maxilar*

ABSTRACT

Gisela Dinorah Zambrano Garza

Universidad Autónoma de Nuevo León

Facultad de Odontología

Maestría en Ciencias Odontológicas con Orientación en Odontopediatría

Title of the study: Changes in the transverse dimension of the maxilla in patients using quad helix.

Pages: 61

Introduction: The human being has a number of transformations during life, one of its many manifestations is the development of the dental arches, which, like the rest of the human body, can progress normally or can be adversely affected by genetic influences or the environment. A therapeutic procedure outlined for correcting compression of the arch is the maxillary expansion; that can be achieved with some orthodontic appliances.

Purpose: To analyze the changes in the transverse dimension of the maxilla before and after the slow expansion in pediatric patients with maxillary constriction.

Material and Methods: Fifteen children with maxillary compression (middle age 6.80 years) were subjected to a maxillary slow expansion using Quadhelix, where the patient was their same control. The maxilla transverse dimension was recorded using the Bogue analysis by means of a digital caliper, before treatment (T0), after 3 months of starting the treatment (T1) and after 6 months of duration (T2). Statistical analysis for evaluation was performed by analysis of variance test with 95% confidence, after that, Tukey HSD tests were performed that were defined at $p < 0.05$.

Results: In measurements of molar to molar was possible to see that the measurements increased significantly from 0 to 3 months ($p = 0.020$) and from 0 to 6 months ($p = 0.002$), whereas the measurements of canine to canine did not increase significantly from 0 to 3 months ($p = 0.083$) until the 6-month evaluation ($p = 0.033$).

Conclusion: Compression treatment, by maxillary slow expansion with quad helix, produces an increase in the transverse dimension of the maxilla in pediatric patients after 6 months of use.

Thesis Director: PhD, Hilda Martínez Torre H.H _____

Area of Study: Pediatric Dentistry

Keywords: *maxillary slow expansion, quad helix, maxillary compression.*

1. INTRODUCCIÓN

El ser humano tiene una serie de transformaciones a lo largo de la vida, una de sus múltiples manifestaciones es el desarrollo de las arcadas dentarias, las cuales al igual que el resto del organismo pueden progresar normalmente o verse afectadas adversamente por influencias perjudiciales genéticas o del medio. En los maxilares en donde existe un crecimiento normal, los gérmenes de los dientes primarios forman un arco regular de forma ovoide, en donde se pueden observar espacios entre los dientes, que permitirán posteriormente el alojamiento correcto de la dentición permanente de mayor tamaño.

En esta rama, que es la odontopediatría es común encontrar algunas anomalías, como son macrodoncia, apiñamiento, retención de piezas dentarias, mal posición, pérdida prematura, hábitos orales, que estas a su vez producen cambios en los maxilares como es pérdida de espacio y traen como consecuencia mayores alteraciones como son mordidas cruzadas, mordidas abiertas, entre otras.

Un procedimiento terapéutico que se indica para corregir la compresión de los arcos es la expansión maxilar, esta se puede lograr con algunos aparatos ortodóncicos.

En este estudio se usó la expansión lenta del maxilar, siendo una alternativa que existe en la actualidad, esta se asocia a menores recaídas y mayor estabilidad fisiológica. Uno de los aparatos más utilizados en expansión lenta palatina es el quad hélix, el cual fue utilizado para esta investigación, ya que es un aparato económico y que no se necesita la cooperación por parte de los pacientes, en este caso de los tutores.

2. HIPÓTESIS

Al realizar expansión con quad hélix se logran cambios en la dimensión transversal del maxilar superior al colocarlo en niños de 3-12 años de edad, que acudieron al posgrado de odontopediatría de la FOUANL

3. OBJETIVOS

El objetivo general de este estudio fue evaluar los cambios en la dimensión transversal del maxilar producido por expansión con quad helix en niños de 3-12 años que acudieron al Posgrado de Odontopediatría de la FO de la UANL.

Los objetivos específicos que persiguió el estudio fueron:

- 1.- Medir con calibrador digital la dimensión transversal del maxilar superior al inicio del tratamiento de acuerdo al índice de Bogue.
- 2.- Determinar los cambios en la dimensión transversal en el maxilar superior después del tratamiento.
- 3.- Relacionar los objetivos anteriores por edad y género.

Este estudio fue abierto, experimental, prospectivo, longitudinal- Analítico.

ANTECEDENTES

Cuando se diagnostica un arco maxilar constreñido esquelético, la separación de la sutura media palatina es el tratamiento de elección. (Pan et al,2006). Tres alternativas de tratamiento están disponibles para este propósito: la expansión rápida maxilar (RME), la expansión maxilar lenta (SME) y RME quirúrgica asistida (SARME). (Lagravere et al.,2005 ; Banning.et al.,1996).

Después de la apertura de la sutura este procedimiento permite la neo formación ósea en el espacio que queda libre entre los bordes de la separación, siendo una terapéutica modeladora de la sutura media palatina y de otras suturas cincunmaxilares del tercio medio facial (Ladner,1995).

Una de las muchas indicaciones de expansión del arco dental en el tratamiento de la maloclusión es lograr la compatibilidad de arco, sobre todo en los casos quirúrgicos con graves discrepancias o arcos colapsados debido a ausencia congénita de los dientes anteriores, estos casos por lo general requieren de expansión, tanto en el plano sagital y transversal para lograr la compatibilidad normal de los arcos, esto se puede lograr con expansión dentoalveolar , esquelético o ambos. (Dholakia and Bhat, 2012).

Desde la época de Farrar y Coffin, nació la controversia entre la expansión lenta y la expansión rápida, Farrar defendía el uso del tornillo de expansión rápida y Coffin el uso del ansa compuesta para una expansión lenta porque al parecer el tratamiento con la expansión lenta permite la producción fisiológica de nuevo hueso en la sutura, lo que da mayor estabilidad a los cambios conseguidos en el maxilar. (Ricketts,1995).

Ricketts en 1975 describió el aparato ortodóncico Quad-Helix , como tratamiento ideal para conseguir la compresión dentaria con fuerzas suaves y prolongadas. Este aparato consiste de 4 loops (2 anteriores y 2 posteriores) que liberan fuerzas continuas y promueve mayor flexibilidad. (Da Silva Filho et al., 1989; Bell and Ke Compte,1981; Chaconas et al., 1977) .Los dos brazos laterales del Quad-helix deben mantenerse paralelos después de ser activados (Erdinc et al., 1999) . La primera activación se realiza antes de instalarlo expandiendo el Quad-helix de forma que las bandas estén en la mitad

de las coronas de los molares antes de cementarlo(Duarte, 2006) , posterior a esta activación, se realizan las activaciones en boca cuando sean necesarias.

En 1982 Greenbaun y Zachrisson estudiaron por primera vez los efectos de la expansión en los tejidos,(Greenbaun and Zachrisson,1982) y en 2005 Giron de Velasco realizó un estudio en el que comprobó que el efecto de expansión con el Quad-Helix era sobre todo dental y se producía extrusión del molar superior, pero si la expansión se realizaba con un disyuntor eliminando previamente las compensaciones dentales, la expansión era esquelética y se producía una intrusión del molar superior (Giron de Velasco,2005).

La preocupación por la generación de una fuerza excesiva durante la expansión rápida maxilar llevó a su desarrollo y su uso en los niños en crecimiento (Henry, 1993). Este aparato a menudo se recomienda para el tratamiento de los niños con mordida cruzada. Se caracteriza por su alta eficacia, bajo costo y corto tiempo de tratamiento. Su modificación con los brazos asimétricos permite la expansión del arco superior (Janiszewska – Olszowska,2003).

4.1 HIPOPLASIA DEL MAXILAR SUPERIOR

Hipoplasia maxilar se refiere a que tiene deficiencias en sentido vertical, sagital y transversal (Arman and Toygar, 2004).

El diagnóstico de deficiencia maxilar transversal a menudo puede ser difícil porque hay cambios en los tejidos blandos mínimos de la misma y la discrepancia es fácilmente enmascaradas por otras discrepancias esqueléticas o dentales.

Las principales características clínicas de la condición pueden incluir:

Base nasal estrecho

Pliegues nasolabiales profundizados

Zygoma hipoplásico

Mordida cruzada posterior unilateral o bilateral

Forma de la arcada maxilar triangular

Bóveda palatina alta y estrecha (Menon et al., 2010)

Existen diversas etiologías acerca de la compresión del maxilar, entre ellas se encuentra la ambiental, y como odontopediatras debemos ofrecer un tratamiento integral a nuestro paciente, esto es, la detección y la interceptación de los hábitos nocivos, que predisponen a los niños pequeños en el desarrollo de maloclusión. Los hábitos de succión no nutritivos constituyen la mayoría de los hábitos orales que afectan a los tejidos en período de la dentición primaria y mixta que conduce a la maloclusión. Chuparse el dedo prolongadamente altera el equilibrio funcional entre la lengua y la musculatura orofacial y da lugar al estrechamiento de la arcada maxilar, mordida cruzada posterior y, a veces también puede conducir a una mordida abierta anterior (Vinay et al.,2013).

4.2 EXPANSIÓN PALATINA DEL MAXILAR Y SUS EFECTOS

La disyunción de la sutura palatina es un método de tratamiento descrito en el año de 1860 por Angle, que logra la expansión forzada mecánicamente de la sutura media palatina, la cual tiene su indicación en los casos de endognasia maxilar. Se entiende por endognasia maxilar a una contracción o colapso maxilar (Lopera and Botero,2010; Chaconas,1982).

La disyunción es un procedimiento ortopédico que consiste en separar y desunir los dos segmentos que forman el maxilar superior por medio de fuerzas, permitiendo la neo formación ósea en el espacio que queda libre entre los bordes de la separación, siendo una terapéutica modeladora de la sutura media palatina y tercio medio de la cara (Agarwal and Mathur, 2010; Lamparski et al., 2003). Se origina un incremento en la dimensión transversal basal del maxilar superior, como consecuencia aumentan la anchura interdientaria a nivel de caninos, primeros molares deciduos o premolares y primer molar permanente, el perímetro de arco, y se logran cambios morfológicos en el paladar (Phatouros and Goonewardene,2008).

Así mismo, estructuras faciales, como cambios en el área paranasal (Yilmaz and Kucukkeles, 2014).

La sutura media palatina es un sitio con gran potencial de crecimiento en el maxilar superior, no solamente en edades tempranas, sino aun durante todo el tiempo de desarrollo de la dentición permanente, el crecimiento de esta sutura en sentido transversal continúa hasta la edad de 16 años en niñas y 18 en niños (Mattar and Anselmo- Lima, 2004).

La calcificación de las suturas se extiende hasta los 30 años aproximadamente pero tanto la interdigitación como la resistencia del macizo cráneo facial actúan como traba para la disyunción, en estos casos se requiere una disyunción quirúrgica. (Corrbet, 1997; Persson and Thilander, 1977).

4.3 EXPANSION LENTA MAXILAR

McAndrews demostró que la aplicación de fuerzas ligeras y continuas en las áreas de crecimiento perióstico permite el desarrollo del arco en dimensiones normales a cualquier edad, además se ha observado un aumento en la actividad fibroblástica de los osteoclastos cuando el maxilar se ensancha poco a poco (McAndrews, 1978).

La expansión lenta del maxilar produce menor tejido de resistencia en las estructuras circundantes del maxilar y produce formación de hueso en las suturas intermaxilares, y esos dos factores producen que después del tratamiento haya menor recidiva del colapso del maxilar (Akkaya et al., 1999).

4.4 OPCIONES TERAPÉUTICAS

La ortopedia dentofacial dirigidas a un maxilar superior hipoplásico en el período prepuberal redirige el crecimiento del maxilar superior en sentido vertical, transversal y sagital del espacio. La corrección ortopédica de hipoplasia maxilar a principios del período de la dentición mixta intercepta así el establecimiento de la asimetría estructural permanente en la mandíbula y ayuda en el logro de la estética dentofacial óptima (Talapaneni et al., 2011) , a nivel dentario incrementa el perímetro de la arcada superior, corrige las mordidas cruzadas de origen maxilar, las discrepancias entre el maxilar y la mandíbula (Geran, 2006).

Algunos de los procedimientos que utilizamos para lograrlo son:

La expansión rápida, expansión lenta o expansión palatina asistida quirúrgicamente.

La elección de tratamiento incluye:

Tipo de deficiencia (dental, esquelético, ambos)

Estado de crecimiento esquelético del paciente

Magnitud de discrepancia

Estatus de los tejidos periodontales

La expansión del maxilar rápida se utiliza con frecuencia para tratar la deficiencia transversal maxilar esquelético (MTD) en individuos con esqueleto maduro que ya no crecen, en las etapas iniciales del desarrollo se ha convertido en un procedimiento rutinario en la práctica de ortodoncia. El incremento de las dimensiones transversales del maxilar superior en la dentición mixta se puede llevar a cabo por un expansor palatino rápido que utiliza a los dientes primarios como anclaje para minimizar los efectos negativos en los dientes permanentes (Cozzani et al., 2011).

La expansión lenta del maxilar se utiliza en la dentición decidua, no se necesita de fuerzas grandes para abrir la sutura, ya que los huesos en esta etapa están en constante crecimiento. Esta expansión da mayor estabilidad a los cambios conseguidos en el maxilar (Pan et al.,2006).

La expansión palatina asistida quirúrgicamente se realiza cuando existe una deficiencia transversal maxilar más de 5 mm, deficiencia significativa con la mandíbula, cuando hubo algún error de expansión de ortodoncia y / u ortopédica y cuando hay una edad ósea de 15 años o mayor (Menon et al.,2010).

El odontólogo debe realizar un buen diagnóstico, apoyándose en una buena historia clínica, y métodos auxiliares así como cefalograma lateral de cráneo para observar la deficiencia transversal del maxilar superior. Por lo general, se lleva a cabo una disyunción palatina (Proffit, 2008).

4.5 DIFERENTES ESTUDIOS SOBRE EXPANSION MAXILAR

Vargo y Cols (2007) realizaron un estudio en modelos de 23 niños de 8.8 años +- 1.7 años antes del tratamiento y 11.1 +-1.7 años, postratamiento de expansión con quad

hélix maxilar y encontraron un aumento significativo en las diferentes mediciones anchura canina, molar y perímetro del arco en ambas arcadas.

Rungcharassaeng y Cols (2007) observaron los cambios en el hueso maxilar después de realizar una expansión rápida maxilar e identificar los cambios en los dientes posteriores, se estudiaron 30 pacientes, 17 niños y 13 niñas de 13.8 ± 1.7 años que requerían expansión maxilar como parte de su tratamiento de ortodoncia, se realizaron mediciones antes de la expansión y después de la expansión rápida maxilar, la distancia intercanina, ángulo interdental, grosor del hueso bucal, los niveles marginales del hueso bucal del primer, segundo premolar y el primer molar, fueron comparados con la prueba de Friedman y Wilcoxon, se determinaron las variables con la prueba de Spearman. Los resultados mostraron inmediatamente después de la expansión una disminución del grosor del hueso bucal y de los niveles marginales en el primer premolar y en el primero molar, pero no existieron diferencias significativas en la expansión dental.

Mundstock y Cols (2007) evaluaron las radiografías oclusales tomadas a 14 niños de ambos géneros que requirieron expansión maxilar, en dentición mixta, con mordida cruzada posterior uni o bilateral. Las radiografías se tomaron antes y después de la expansión. Se midieron las variables distancia intercanina, intermolar, interincisiva, interbase, inclinación interincisiva, se tomaron radiografías interapice e interbase amplificadas correctamente.

Los resultados mostraron una media en la apertura de 7.65 mm, un incremento en la distancia intermolar de 7.40, un aumento progresivo de la distancia intercanina de 6.6 mm, y del interapice de el incisivo de 5.5 mm, la distancia entre los incisivos maxilares se incrementó 1.9 mm, con mayor expansión posterior que anterior, se encontró además una inclinación bucal de los molares, pero la distancia interapical se abrió 1.9 mm menos que la distancia intemolar. La inclinación de los incisivos cambio 9.7 grados como resultado de la terapia de expansión. Las conclusiones fueron que existió una apertura mayor en la zona posterior que en la anterior y un cambio de 9.72 grados en la inclinación apical.

Sari y Cols (2003) efectuaron un estudio en donde midieron los cambios dento-esqueléticos de un expansor rápido maxilar modificado con acrílico, cuando es utilizado en dentición mixta o permanente. El grupo de estudio consistió en 51 pacientes en dentición mixta y permanente (26 mujeres y 25 varones) que requirieron expansión rápida palatina. El grupo 1 formado por 34 sujetos en dentición mixta, 19 niñas y 15 niños con promedio de edad de 9.2 ± 1.3 años. El grupo 2 consistió en 17 sujetos en dentición permanente, 7 mujeres y 10 varones con una media de edad de 12.7 ± 1.2 años. Se tomaron radiografía lateral y anterosuperior de cráneo y modelos de estudio superiores antes del tratamiento (T1) después del tratamiento (T2) y después de la retención (T3). Por medio de la prueba t testada, t de Student se observaron los cambios intragrupo e intergrupo respectivamente. En ambos grupos después de la expansión rápida maxilar, la maxila se movió hacia delante, la mandíbula rotó en sentido posterior, la altura facial se incrementó, las anchuras nasal, maxilar, intercanina e intermolar se incrementaron y los molares superiores se inclinaron bucalmente. Casi todos estos cambios se presentaron estables en la fase de retención. Cuando se observó el total de el T1 y el T3 los cambios fueron significativos los molares se inclinaron más, el ángulo ANB se incrementó menos en la dentición mixta al compararse con el grupo de dentición permanente. Dentro de los límites de este estudio los efectos ortopédicos de la expansión rápida maxilar no son de grandes expectativas en la primera dentición y pueden ser mejor alternativa en la dentición permanente.

Cozza y Giancotti (2001) tuvieron como propósito estudiar los cambios dento-esqueléticos en corto tiempo después de utilizar un expansor rápido modificado en 20 pacientes 10 niñas y 10 niños de 6-10 años de edad con una media de 8 años, en dentición mixta con mordida cruzada uni o bilateral, maloclusión clase II y dimensión vertical aumentada y se comparó con un grupo control sin tratamiento formado por 20 sujetos 10 hombres y 10 mujeres, con promedio de edad de 8 años. Cefalométricamente los resultados mostraron que la maxila se desplazó con tendencia a una rotación hacia abajo y hacia atrás con un incremento estadísticamente significativo del ángulo SNAPP ($T_0=9^{\circ}95$ grados, $T_1=11^{\circ}60$ grados, $P<0.01$) SN-ANS valor lineal ($T_0=49*50$ mm, $T_1=51*10$ mm, $P<0.05$), En adicción, existió una diferencia altamente

significativa para la altura facial total anterior N-Me (TO=113*15mm, T1 114*15mm, P<0*05) y para el molar superior U6-PP (TO19*70mm, T120*30, P<0*05). Las pequeñas alteraciones encontradas en la altura facial anterior total y en la disminución de los ángulos sagitales con estudios previos sugieren que el expansor rápido maxilar puede ser utilizado en sujetos con tendencia a crecimiento vertical y Clase II esquelético y dental

Alcan y Ceylanoğlu (2006) observaron los cambios en la línea media de los dientes superiores después de la retención de un expansor rápido palatino, se seleccionaron 32 pacientes que presentaban la línea media superior desviada debido a la constricción del maxilar superior y a los dientes apiñados, se les realizaron exámenes clínicos y radiográficos para asegurarse que la línea media estaba desviada por el apiñamiento dental. Los pacientes se dividieron en dos grupos, en ambos grupos se utilizó un aparato de expansión con acrílico. En el grupo I se cubrieron con el acrílico todos los dientes excepto los incisivos y canino del lado desviado, después de la expansión los incisivos del lado desviado permitieron juntarse hacia la línea media y los incisivos del lado opuesto fueron mantenidos en su sitio por la cubierta de acrílico. En el grupo II se cubrieron solo los dientes posteriores los primeros premolares en ambos lados. Después de la expansión los dientes del lado desviado se juntaron en la línea media en el sitio del diastema, mientras que del otro lado los dientes se mantuvieron por los brackets ligados. Los resultados mostraron que en ambos grupos la línea media se movió juntando los incisivos hacia el diastema sin fuerzas ortodóncicas. Las conclusiones muestran que las fuerzas producidas durante la expansión rápida palatina utilizadas correctamente pueden alinear la línea media superior.

Cozzani y Cols (2003) realizaron una publicación preliminar donde evaluaron el comportamiento de los primeros molares permanentes después de la expansión rápida maxilar en dentición mixta con o sin mordida cruzada posterior, caninos maxilares deciduos y segundos molares deciduos fueron utilizados como anclaje. El expansor rápido maxilar fue cementado en los segundos molares y caninos deciduos en 19 pacientes (13 mujeres y 6 hombres) quienes tenían mordida cruzada posterior uni o

bilateral (grupo A) y 13 pacientes (10 mujeres y 3 hombres), sin mordida cruzada (grupo B). Después de aplicar la expansión durante 15 días y lograr 4-8 mm de expansión, el aparato fue estabilizado y ferulizado en el lugar para la retención que duró de 5 a 10 meses. Ningún activador activo o pasivo fue colocado en los molares de la segunda dentición. Se tomaron impresiones antes del tratamiento (T1), durante la estabilización (T2) y después del retiro del expansor (T3). Las medidas dentales fueron registradas en cada uno de los tiempos. En el grupo A la anchura intermolar permanente maxilar fue de 40.6 T1, 46.0 (T2), 46.3 (T3). En el grupo B 42.4 mm en T1, 46.3 mm en T2, y 45.4 mm T3. En todos los sujetos la anchura intermolar se incrementó durante la fase activa y en el grupo A la mordida cruzada se corrigió y fue una corrección espontáneamente estable, en estos pacientes los dientes deciduos soportaron las fuerzas pesadas durante la aplicación del expansor. La distancia intermolar fue incrementada y mantenida con no retención en el grupo A. La media de expansión espontánea del maxilar fue aproximadamente la mitad de la media del tornillo y del ancho de los dientes deciduos.

Wong y Col (2011) evaluaron los efectos a largo plazo de la expansión lenta del maxilar con aparatos fijos en la dentición mixta en pacientes con mordidas cruzadas unilaterales, utilizando Haas, hyrax y Quad Helix. 110 pacientes fueron evaluados en tres momentos: preexpansión (T1) (edad media de 7 años / 7 meses), postexpansión (T2) (edad media de 8 años / 8 meses), y aproximadamente 4 años más tarde en la dentición permanente (T3) (edad 12 años / 9 meses significan). Diámetros transversales y intermolar mandibulares, la longitud del arco, y el perímetro y la angulación molar fueron medidos en todos los tres intervalos de tiempo con las normas de crecimiento publicadas. El éxito del tratamiento mediante una lenta expansión maxilar (SME) produjo expansión similar favorable para los tres expansores en todas las mediciones para ambos arcos.

Lima y Cols (2008) realizaron un estudio en donde se evaluó a largo plazo los cambios en los maxilares en los pacientes de clase II esquelética que tenían lenta y rápida expansión palatal, la muestra estuvo constituida por 70 pacientes divididos en 2 grupos: 1 grupo fue tratado con arnés cervical con arco interno expandido (CHG) y el

otro grupo con Haas. Los datos fueron recolectados en las regiones molares y caninos para el ancho basal, anchura alveolar y palatal. Se tomaron medidas de la siguiente manera: tratamiento previo (T1), después del tratamiento (T2), y al final del tratamiento (T3). En ambos grupos, de T1 a T2, hubo aumentos significativos en anchura basal, anchura alveolar y palatino, en la región canina, hubo un aumento significativo sólo en la anchura alveolar. De T2 a T3, no se encontraron cambios significativos para anchos basal y alveolar de ambos grupos, sin embargo hubo un aumento significativo en la profundidad del paladar en la región molar en el grupo RPE-CHG.

En un estudio de Wong (2011) se evaluaron los efectos a largo plazo de la exitosa expansión maxilar lenta sin aparatos fijos o retenedores en la dentición mixta en pacientes con mordidas cruzadas unilaterales, utilizando tipo Haas, hyrax, o quad hélix. El tratamiento exitoso de la expansión maxilar lenta (SME) produjo la expansión favorable similar por los tres expansores en todas las mediciones para ambos arcos. La anchura intercanina maxilar y anchura intermolar aumentaron de T1 a T3, por 4,5 mm y 3,5 mm, respectivamente, con el 98% de intercanina y el 80% de la expansión intermolar restante en T3. Arco de circunferencia maxilar aumenta en 1 mm de T1 a T3. Ancho mandibular no cambió significativamente.

En otro estudio de Corbridge (2010) se evaluaron los cambios dentoalveolares transversales en la primera región molar superior después del tratamiento temprano con el aparato quad-helix. Expansión palatina lenta con el quad-helix disminuyó espesor del hueso bucal ($1,6 \text{ mm} \pm 0,8$), y el aumento de la densidad ósea lingual ($1,6 \text{ mm} \pm 1,3$) y la anchura alveolar ($0,5 \text{ mm} \pm 1,0$). El ancho Intermolar y palatal aumentó $6,5 \text{ mm} \pm 2,9$ y $3,9 \pm 1,8 \text{ mm}$, respectivamente. Al inicio de la fase 2, aproximadamente un tercio de los pacientes mostró poca o ninguna placa cortical vestibular en al menos 1 lado. Los pacientes retenidos con el Hawley demostró algunas tendencias de recaída; pacientes sin retención tenían las mayores tendencias de recaída.

Huynh y Cols (2007) evaluaron la estabilidad y la anchura intermolar superior en dientes temporales y mixtos, los efectos a corto y largo plazo de la expansión maxilar lenta con haas, hyrax, y quad hélix en mordida cruzada posterior (PXB).

Se tomaron notas del tratamiento de los pacientes en el inicio del tratamiento (T1), después de la corrección (T2), y al menos 2 años después del tratamiento (T3). De 312 pacientes consecutivos de expansión, 74 Haas, 41 hyrax y 45 sujetos de cuádruple hélice se evaluaron. La edad media en la T1, T2, y T3 fueron 8, 9 y 13 años. No hubo diferencias significativas en la estabilidad o la respuesta al tratamiento en T2 y T3 entre los 3 expansores. Aumentó ancho intermolar por 5 mm y punta de cada molar en 2,3 grados al menos 2 años después de la eliminación de expansión, el ancho molar disminuyó en 1,3 mm.. los aparatos Haas, hyrax y quad-hélice fueron igual de eficaces.

En un estudio de Figueiredo y Col (2014) evaluaron los cambios esqueléticos y dentales en el maxilar de los pacientes con hendiduras tratados con 3 expansores: hyrax, en abanico, y mini-hyrax invertida apoyadas en los primeros premolares. Treinta pacientes con labio leporino unilateral y paladar con deficiencia maxilar transversal se dividieron en 3 grupos, de acuerdo con el tipo de expansor que utilizaron. Imágenes de tomografía computarizada se tomaron antes y 3 meses después de la expansión, y se utilizó la prueba t pareada para evaluar los cambios en cada grupo. Los sujetos en el grupo de mini-hyrax invertida mostraron desplazamiento hacia adelante significativo del maxilar superior ($P < 0,05$). En el plano transversal, el grupo hyrax mostró una mayor expansión en la región posterior que en la región anterior ($P < 0,05$). Sin embargo, el tipo de ventilador y los grupos de mini-hyrax invertidas mostraron significativamente mayor expansión maxilar anterior que posteriormente ($P < 0,05$). Hubo una mayor tendencia a la inclinación bucal de los dientes de soporte cuando se utilizó el de tipo ventilador.

Petrén y Col (2007) compararon los resultados a largo plazo en pacientes con corrección de la mordida cruzada mediante el uso de controles, 35 pacientes fueron tratados por la mordida cruzada con un quad-helix o una placa de expansión, utilizando la metodología del ensayo controlado con asignación al azar de seguirlos durante 3 años después del tratamiento. Todos habían cumplido con los criterios de pretratamiento: dentición mixta,

mordida cruzada posterior unilateral, no había hábitos de succión, y ningún tratamiento ortodóncico anterior. Anchura transversal del maxilar y la mandíbula, sobremordida, longitudes de arco y líneas medias se registraron en los modelos de estudio inmediatamente antes y después del tratamiento y en el seguimiento de 3 años después del tratamiento. El grupo de control compuesto por 20 sujetos con oclusión normal se comparó con los primeros y últimos registros para los grupos tratados. En el seguimiento, los cambios en los grupos de tratamiento fueron iguales y estables. Los cambios eran comparables con el grupo de control. Todos los demás cambios fueron menores y no tenía implicaciones clínicas. El efecto a largo plazo de la corrección de la mordida cruzada en la desviación de la línea media era impredecible.

En un estudio de Petré y Bondemark (2007) compararon y evaluaron la efectividad de diferentes estrategias de tratamiento para corregir la mordida cruzada posterior unilateral en la dentición mixta mediante el uso de la metodología del ensayo clínico aleatorio con un grupo de control sin tratamiento. Sesenta pacientes participaron en el estudio. Todos cumplieron con los siguientes criterios de inclusión: dentición mixta, mordida cruzada posterior unilateral, no hay hábitos de succión, y ningún tratamiento ortodóncico anterior. Los pacientes fueron aleatorizados en 4 grupos: quad-helix, la placa de expansión, onlay compuesto, y control no tratado. Las tasas de éxito, se registraron cantidades de expansión maxilar y mandibular, y los tiempos de tratamiento. El aparato quad-helix era superior a la placa de expansión de la tasa de éxito y el tiempo de tratamiento, el tratamiento con la placa de expansión no tuvo éxito en un tercio de los sujetos, la corrección de la mordida cruzada con onlay compuesto en la dentición mixta fue ineficaz, y la corrección espontánea en la dentición mixta no ocurrió.

En el estudio que realizó Vizzotto y Col (2008) evaluaron los cambios en la sutura media palatina y las alteraciones en los anchos intercanina y intermolares con el uso del aparato Quad-helix, se analizaron las radiografías oclusales de 10 pacientes con una edad media de 4 años y 10 meses (DE 11 meses), la ampliación de sutura palatina se observó en todos los casos. La proporción de inflexión dental logrado con el tratamiento fue mayor que la apertura de la sutura.

En otro estudio de Petren y Col (2011) determinaron los costos de corregir las mordidas cruzadas posteriores con Quad Helix (QH) o placas de expansión (EPS) y relacionar los costos a los efectos. Para determinar qué alternativa tiene el costo más bajo, se realizó un análisis de minimización de costes, basado en que el resultado de las alternativas de tratamiento es idéntico. El estudio comprendió 40 sujetos en la dentición mixta, que se había sometido a un tratamiento de la mordida cruzada posterior unilateral: 20 con QH y 20 con EPs. La duración del tratamiento, se registró el número de citas, las citas canceladas y cancelaciones. Los costes directos (de los locales, los salarios del personal, los costos de materiales y de laboratorio) y costes indirectos (pérdida de ingresos debido a la supuesta ausencia de los padres del trabajo) fueron calculados y evaluados para un tratamiento exitoso solo, para un tratamiento exitoso y sin éxito y repetir el tratamiento cuando sea necesario. El QH tuvo costos directos e indirectos significativamente más bajos, con menos fallos que requieren re-tratamiento. Incluso los costos de casos exitosos sólo fueron significativamente inferiores en el QH que en el grupo PE. Los resultados muestran claramente que en términos de minimización de costes, QH es el método preferido para la corrección de la mordida cruzada posterior en la dentición mixta.

En el estudio de Cozza y Col (2007a) investigaron los efectos del quad hélix en sujetos con hábitos de succión del pulgar y mordida abierta a los 2 años después de terminar con el tratamiento, 21 sujetos tratados con el / C aparato QH se compararon con un grupo control de 21 sujetos no tratados con relaciones verticales similares. Cefalogramas laterales fueron obtenidas antes del tratamiento (T1, con una media de edad $8,4 \pm 1,4$ años) y en aproximadamente 2 años después del tratamiento (T2, con una media de edad $11,7 \pm 1,9$ años) y se analizaron. La duración media del tratamiento fue de $1,5$ años ± 7 meses. Los cambios T2-T1 en los dos grupos se compararon con una prueba no paramétrica para muestras independientes. Hubo un aumento de overbite con QH / C (4,1 mm) representaron una corrección excesiva de la cantidad de la mordida abierta anterior en la T2. Tanto la incisivos superiores e inferiores mostraron significativamente mayor en el grupo de extrusión QH / C que en el grupo control. El

grupo tratado mostró una mayor rotación hacia abajo ($1,8^{\circ}$) del plano palatino que el grupo de control. El aparato QH fue eficaz en la corrección de la mordida abierta dental en el 85% de los sujetos que crecen con los hábitos de succión del pulgar y mordidas abiertas dento-esqueléticas. La corrección de la mordida abierta anterior se asoció con una mejoría clínicamente significativa en las relaciones esqueléticas verticales maxilomandibulares.

En otro estudio de Cozza y Col (2007b) compararon los efectos de QH y el bionator (OBB) en pacientes con maloclusiones de mordida abierta. La muestra de QH incluyó 21 sujetos, 15 niñas y 6 niños. La edad promedio para el grupo QH / C antes del tratamiento (T1) fue de $8,4 \pm 1,4$ años, la media de edad 1 año después del tratamiento activo (T2) fue de $10,9 \pm 1,6$ años, y la duración media del tratamiento fue de $2,6$ años ± 9 meses. La muestra OBB contenía 20 sujetos, 9 niñas y 11 niños. Las edades promedio fueron $8,3$ años ± 10 meses en T1 y $10,8 \pm 1,5$ años en T2. La duración media de la observación fue de $2,5 \pm 1,2$ años. Cefalogramas laterales fueron analizados en T1 y T2. La T2 a T1 cambios en los 2 grupos se compararon con una prueba no paramétrica para muestras independientes (prueba de Mann-Whitney U). La comparación entre los 2 protocolos de tratamiento para la maloclusión de mordida abierta esquelética mostró que el aparato QH es significativamente más eficaz que el OBB para la mejora de sobremordida ($1,9$ mm) en asociación con la extrusión ($1,5$ mm) y la inclinación palatina ($2,9$ grados) de los incisivos superiores.

En un estudio de Mucedero y Col (2013) evaluaron la estabilidad a largo plazo de quad-helix en sujetos con mordida abierta dento-esqueléticas. Veintiocho sujetos (11 niños, 17 niñas, con una media de edad, $8,2 \pm 1,3$ años) fueron tratados consecutivamente con los aparatos Quad-helix, los pacientes fueron reevaluados al final del tratamiento activo con el quad-helix (edad media, $9,7 \pm 1,6$ años) y al menos 5 años después de la finalización del tratamiento (media de edad, $14,6 \pm 1,9$ años). Un grupo control de 20 sujetos no tratados con la misma falta de armonía dento-esqueléticas se utilizó para la comparación estadística (prueba de Mann-Whitney U). A largo plazo, el grupo quad-helix mostró una reducción significativa en el ángulo ANB ($-1,3^{\circ}$), una

rotación hacia abajo del plano palatino (1,8 °), un mayor aumento de sobremordida (2,1 mm), y una disminución en resalte (-1,5 mm) en comparación con los controles.

En el estudio de Godoy y Col (2011) compararon la eficacia del aparato quad-helix y placas de expansión para el tratamiento de la mordida cruzada posterior. Noventa y nueve pacientes fueron divididos aleatoriamente en 3 grupos: quad-helix, la placa de expansión, y los no tratados. Todos los sujetos se encontraban en la dentición mixta, tenían mordida cruzada posterior, no hay hábitos de succión, ningún tratamiento ortodóncico previo, y sin maloclusión de Clase III. Se evaluaron los siguientes aspectos: la corrección de la mordida cruzada posterior, expansiones maxilar y mandibular intermolar e intercanina, duración del tratamiento, el análisis de costo-beneficio, la tasa de éxito, y el número de complicaciones. La duración del tratamiento y los costos fueron mayores en el grupo de placa de expansión que en el grupo de quad helix. Las tasas de éxito fueron similares para el quad-helix y los grupos de placas de expansión, y el número de complicaciones fue mayor en el grupo de quad helix. No se auto-corrección se observó en el grupo no tratado, y las recaídas se produjo en ambos grupos experimentales. El tiempo medio de tratamiento fue significativamente más corto y 11% más barato que en el grupo de quad helix , por lo que es la opción más rentable para el tratamiento.

MATERIALES Y MÉTODOS

5.1 Universo de Estudio:

Pacientes con edades comprendidas entre 3 y 12 años de edad, que acudieron al Posgrado de Odontopediatría de la Facultad de Odontología de la Universidad Autónoma de Nuevo León presentando compresión maxilar superior, con una clara indicación de expansión palatina.

Se informó a los padres de los pacientes de los objetivos del estudio y de los métodos a seguir, los tutores estuvieron de acuerdo y firmaron voluntariamente el consentimiento informado que se les entregó.

Todos los pacientes fueron tratados con expansión palatina, obteniendo registros en varios momentos:

T0: Antes del tratamiento

T1: 3 meses después de la expansión palatina

T2: 6 meses después de la expansión palatina

Criterios de selección

Criterios de inclusión:

Pacientes que cumplieran con los siguientes requisitos:

Pacientes de 3 a 12 años de edad, de ambos géneros, del Posgrado de Odontopediatría de la facultad de Odontología de la UANL.

Criterios de Exclusión:

Pacientes con labio y paladar hendido

Pacientes con síndromes

Criterios de Eliminación

Los pacientes que no acudan a más de dos citas de control.

5.2 Determinación del tamaño muestral:

El posgrado de odontopediatría de la Universidad Autónoma de Nuevo León, no cuenta hasta el momento con un estudio epidemiológico sobre los pacientes con compresión maxilar que acuden a consulta, por lo cual se tomó como base un estudio similar ya

publicado, DORUK et. At. (Evaluation of nasal airway resistance during rapid maxillary expansion using acoustic rhinometry. Eur J Orthod 2004;26:397-401)

Por las condiciones de la variable a evaluar del tipo cuantitativa (Cambios dentales en el maxilar) donde además, se trata de una población infinita se estima el tamaño de la muestra con la aplicación de la siguiente fórmula general:

$$n = \frac{z^2 \sigma^2}{e^2}$$

Para el presente proyecto se han determinado los siguientes valores con base a los resultados del artículo “Evaluation of nasal airway resistance during rapid maxillary expansion using acoustic rhinometry. Eur J Orthod 2004;26:397-401)” y que serán aplicados para determinar el tamaño de la muestra:

$z = 1.96$ para 95% confiabilidad

$\sigma = 6.75$

$e = 3.4$

Para obtener el tamaño de la muestra se sustituyen los valores y se obtiene que:

$$n = \frac{z^2 \sigma^2}{e^2} \quad n = \frac{(1.96)^2 (6.75)^2}{(3.4)^2} \quad n = 14.97 = 15$$

De aquí se obtiene que el número total de muestras para el estudio será de 15 niños de 3 a 12 años de edad en los cuales se evaluaron los cambios dentales en el maxilar superior en un momento inicial, a los 3 meses y a los 6 meses.

5.3 Descripción de procedimientos

A todos los pacientes del grupo cruzado en donde el paciente es su propio control, se les realizó una expansión palatina, mediante el expansor Quadhelix. Se eligió este aparato, debido a que proporciona una fuerza fisiológica constante hasta que la expansión requerida se obtuviera. El aparato no necesita de la cooperación del paciente.

El procedimiento se llevó a cabo de la siguiente manera:

1. En la primera cita se realizó la colocación y adaptación de bandas de acero inoxidable en las segundos molares primarias o primer molar permanente, de ser necesario en los pacientes donde no había suficiente espacio para ser colocadas se utilizó una cita previa para la colocación de ligaduras elásticas separadoras, las cuáles se retiraron una semana después.

- Se procedió a tomar la impresión con alginato para obtener el modelo de trabajo, se retiraron las bandas y se colocaron en el negativo.

- Posteriormente se obtuvo el positivo en yeso blanco para ortodoncia y una vez fraguado el material se obtuvo el modelo de trabajo.

- Una vez que se obtuvo el modelo de trabajo se procedió a realizar el Quadhelix el cual consta de 4 dobleces helicoidales espiralados; dos ubicados en la zona anterior y dos ubicados ligeramente por detrás de la banda molar, los cuales nos permiten realizar diferentes activaciones para lograr resultados muy beneficiosos al tratamiento.

El Quadhélix que se fabricó para el estudio fue de alambre de acero inoxidable No. 36. Los hélices se construyeron en una dirección oblicua, paralelamente a la mucosa palatina, de modo que, al realizar su acción, permitían la expansión de la arcada dentaria; además, la parte posterior del aparato se extendía más allá de la banda molar, lo que permite, al activarse, la expansión y rotación del molar. El brazo lingual se puede extender hasta el canino.

En la segunda cita una vez terminado el trabajo de laboratorio, se cementó el expansor en la boca del paciente.

Básicamente, las activaciones del Quadhélix se realizaron con una pinza de tres puntas en el puente central anterior, lo que produce una divergencia hacia atrás y expansiona los sectores posteriores.

La activación intraoral del aparato puede ser realizada en dos etapas: si deseamos expandir la zona posterior, activamos con una pinza tres picos a nivel del puente, y se origina un dobléz hacia dentro y, si lo deseado es expandir la zona de premolares y caninos, la activación se realiza en los brazos internos, haciendo el dobléz hacia vestibular.

VARIABLES DEL ESTUDIO:

VARIABLES DENTARIAS

Se registraron las siguientes variables en la arcada maxilar:

Anchura entre las superficies palatinas de los segundos molares temporales desde la cara palatina de un lado hacia el lado opuesto.

Anchura entre las superficies palatinas de los caninos temporales desde la cara palatina de un lado hacia el lado opuesto.

SE REALIZÓ:

Antes de iniciar el tratamiento

Después de tres meses de haber iniciado con la expansión maxilar

A los seis meses de haber realizado la expansión maxilar.

Estas variables se determinaron mediante el índice de Bogue utilizado en dentición temporal.

Índice de Bogue:

El índice de Bogue se utilizó para medir la compresión maxilar, esta medida se obtuvo de los modelos de estudio con un calibrador digital.

Se midió la distancia entre las superficies palatinas de los caninos primarios desde la cara palatina de un lado hacia el lado opuesto, así como la distancia entre las superficies palatinas de los segundos molares primarios desde la cara palatina de un lado hacia el lado opuesto.

Este índice es empleado en la dentición temporal, utiliza como referencia la distancia que existe entre los segundos molares temporales, esta distancia debe ser de 30mm. Cuando el ancho del maxilar superior, de cara lingual a cara lingual de segundos molares primarios es menos de 30mm, habrá:

Micrognatismo transversal

a) Cuando la relación vestibulo-lingual es normal entre los dientes superiores e inferiores, el micrognatismo será de ambos maxilares.

b) Cuando hay una oclusión palatinizada de los dientes superiores, el micrognatismo es superior.

A los 5 años de edad debe haber diastemas normales de crecimiento entre los incisivos.

Su ausencia es producto de:

a) Macrodoncia en dentición primaria (rara).

b) Micrognatismo transversal de ambos maxilares

5.3.1 Validación de datos (Análisis estadístico)

La muestra estuvo conformada por las piezas que cumplían los criterios de inclusión y exclusión establecidos en el procedimiento, fueron clasificados en diferentes grupos (a los 0, a los 3 y a los 6 meses) y fueron observados para realizar el registro de recolección de datos de canino a canino y las evaluaciones de molar a molar.

El modelo de análisis de datos que fue aplicado al presente estudio consistió en un análisis de varianza (Anova) en caso de que éstas correspondían a una distribución normal, lo cual se vio reflejado hasta que se contó con los datos para realizar las pruebas pertinentes.

La prueba consistió en obtener el promedio y las varianzas de los datos de cada uno de los grupos y confrontarlos entre sí, evidenciando si existió diferencia, estadísticamente significativa, entre las varianzas de los grupos experimentales.

La estadística de prueba para este modelo fue verificada con la siguiente fórmula:

<i>Fuentes de Variación (F. V.)</i>	<i>Grados de Libertad (G. L.)</i>	<i>Sumas de Cuadrados (S. C.)</i>	<i>Cuadrados Medios (C. M.)</i>	F_0
Media (μ)	1	$n(\bar{Y} - \mu_0)^2$	$\frac{n(\bar{Y} - \mu_0)^2}{1}$	$\frac{n(\bar{Y} - \mu_0)^2}{S^2}$
Error	$n - 1$	$\sum_{i=1}^n (Y_i - \bar{Y})^2$	$\sum_{i=1}^n \frac{(Y_i - \bar{Y})^2}{n - 1} = S^2$	
Total	n	$\sum_{i=1}^n (Y_i - \mu_0)^2$		

Otra de las pruebas utilizadas para realizar inferencias en los resultados consistió en la aplicación de pruebas HSD de Tukey para identificar los grupos específicos que mostraron resultados significativos entre ellos. Dichas pruebas fueron realizadas mediante la siguiente fórmula:

$$HSD = q_{\alpha, C, N-C} \sqrt{\frac{MSE}{n}}$$

Todas las pruebas aplicadas al presente proyecto fueron realizadas considerando un nivel de confiabilidad de 95% ($1-\alpha: 0.95$)

En caso de que los datos mostraron evidencia de libre distribución se determinó la aplicación de una prueba de análisis de varianza de Kruskal-Wallis para realizar la comparación de los grupos de estudio, esta prueba también fue determinada considerando un nivel de confiabilidad de 95% ($1-\alpha: 0.95$) bajo la siguiente estadística de prueba:

$$H = \frac{12}{n(n+1)} \left\{ \frac{(\sum R_1)^2}{n_1} + \frac{(\sum R_2)^2}{n_2} + \dots + \frac{(\sum R_k)^2}{n_k} \right\} - 3(n+1)$$

Para evaluar la citotoxicidad de cada uno de los extractos se aplicó otro modelo estadístico analítico que consistió en la aplicación de un análisis comparativo mediante una prueba t de diferencia de medias para muestras relacionadas en caso de que la variable mostrará evidencia de normalidad, dicha prueba fue determinada considerando un 95% de confiabilidad.

Dicha modelo fue aplicado a comparar las diferencias entre el control positivo y el resultado de cada extracto en las pruebas in vitro.

La estadística de prueba que fue empleada para analizar los resultados es el siguiente:

$$t = \frac{\bar{d} - \mu d}{\frac{s_d}{\sqrt{n}}} \quad \bar{d} = \frac{\sum d_i}{n} \quad s_d = \sqrt{\frac{\sum (d_i - \bar{d})^2}{n-1}} = \sqrt{\frac{n \sum d_i^2 - (\sum d_i)^2}{n(n-1)}}$$

En caso de que la variable muestre evidencia de libre distribución fue aplicada una prueba de wilcoxon para dichas muestras, la prueba fue determinada considerando también un 95% de confiabilidad.

$$Z_T = \frac{T - \bar{X}_T}{\sigma_T}$$

RESULTADOS

En la tabla 1 se evaluó la primer medición de molar a molar por género y tiempo de la evolución, las variables dentarias fueron medidas por medio un calibrador digital de la segunda molar primaria de un lado a otro de la arcada superior de cada paciente, se realizaron tres registros, antes de iniciar el tratamiento (T0), a los 3 meses de iniciar el tratamiento (T1) y a los 6 meses de evolución (T2) .

En la tabla 1, se muestra la estadística descriptiva de las variables del único grupo de estudio. En la primer columna se observa que los resultados con respecto a la edad de los pacientes femeninos, se obtuvo una media de 7.00 ± 2.00 y una edad mínima de 3 años de edad, así mismo se observan los resultados respecto a la edad de los pacientes masculinos, en donde se obtuvo una media de 6.57 ± 3.31 y una mínima de 4 años.

De las observaciones realizadas en las variables dentarias de las mediciones de molar a molar se obtuvo la estadística por género según los resultados iniciales, a los 3 meses y finales. En el género femenino en los diferentes tiempos de estudio de 26.88 ± 7.62 (T0), 33.13 ± 6.73 (T1), y de 34.39 ± 6.19 (T2), nos indica que existe un incremento con el tiempo. En el género masculino en los diferentes tiempos de estudio de 26.93 ± 3.31 (T0), 31.64 ± 3.70 (T1), y 34.00 ± 3.65 (T2), en donde así mismo nos indica un incremento con el tiempo.

En la tabla 2 se evaluó la segunda medición de canino a canino por género y tiempo de la evolución, las variables dentarias fueron medidas por medio un calibrador digital del canino primario de un lado a otro de la arcada superior de cada paciente, se realizaron tres registros, antes de iniciar el tratamiento (T0), a los 3 meses de tratamiento (T1) y a los 6 meses (T2).

De las observaciones realizadas en las variables dentarias de canino a canino se obtuvo una media la desviación estándar, para el grupo, así como en ambos géneros. En el género femenino en los diferentes tiempos de estudio de 22.06 ± 5.18 (T0), 26.69 ± 5.18

(T1) y 25.75 ± 4.59 (T2) , indica que existe un incremento con el tiempo gracias a la activación del QH. En el género masculino en los diferentes tiempos de estudio el promedio correspondió a 20.79 ± 3.05 (T0), 23.64 ± 2.98 (T1) y 24.89 ± 2.50 (T2) en donde así mismo indica un incremento significativo con el tiempo.

La tabla 3 se muestra la estadística descriptiva de las variables del grupo del estudio, en la primer columna observamos los resultados respecto a la edad de todos los pacientes, en donde se obtuvo una media de 7.0 ± 2.00 correspondiéndoles una edad mínima de 3 años y una máxima de 10 años.

De las observaciones realizadas en las variables dentarias se obtuvo una media \pm desviación estándar para el grupo de estudio, en los diferentes tiempos de estudio de 26.90 ± 2.60 (T0) , 32.43 ± 5.39 (T1) y 34.20 ± 4.99 (T2), lo anterior refiere un claro incremento de los valores con el tiempo.

En cuanto a la estadística descriptiva de las variables según la evaluación de canino a canino y el tiempo de la evolución, los datos se refieren en la tabla 4.

De las observaciones realizadas en las variables dentarias se obtuvo la estadística descriptiva básica en los diferentes tiempos de evolución, correspondiendo de 21.47 ± 4.22 (T0), 24.73 ± 4.28 (T1) y 25.33 ± 3.66 (T2), dichos datos refieren un incremento de estos valores conforme avanza el tiempo.

Con respecto al análisis de varianza (Tabla 5) comprueba que existe diferencia estadísticamente significativa entre las varianzas de las evaluaciones de molar a molar de los grupos de estudio ($p=0.002$), por lo que se procedió a realizar una prueba HSD de Tukey donde es posible apreciar que las mediciones aumentaron significativamente de los 0 a los 3 meses de evaluación ($p=0.02$), sin embargo los cambios de los 3 a los 6 meses no presentaron un aumento estadísticamente significativo. Los aumentos significativos en las evaluaciones de molar a molar fueron observados de los 0 a los 3 meses ($p=0.020$) y de los 0 a los 6 meses ($p=0.002$).

En la tabla 6 se realizó otro análisis de varianza para comprobar las evaluaciones de canino a canino, en ésta prueba es posible determinar que existe diferencia estadísticamente significativa entre las varianzas de las evaluaciones de los distintos tiempos de estudio ($p=0.027$), por lo que nuevamente se procedió a realizar una prueba HSD de Tukey donde fue posible apreciar que las mediciones no aumentaron significativamente de los 0 a los 3 meses de evaluación ($p=0.083$), ni hubo aumento significativos de los 3 a los 6 meses ($p=0.914$). Los aumentos significativos en las evaluaciones de canino a canino no fueron observados de los 0 a los 3 meses ($p=0.083$) sino hasta los 6 meses de la evaluación ($p=0.033$)

DISCUSIÓN

Dentro de los diferentes estudios que se analizan, se encontró que existe una gran variedad en la cantidad y los rangos de edades de los pacientes, así como en la selección de la técnica, del instrumento de medición, entre otras cosas.

Selección de la muestra:

Vargo y Cols realizaron un estudio en modelos de 23 niños de 8.8 ± 1.7 años antes del tratamiento y 11.1 ± 1.7 años, postratamiento de expansión con quad hélix y encontraron un aumento significativo en las diferentes mediciones anchura canina, molar, perímetro del arco en ambas arcadas.

Rungcharassaeng y Cols observaron los cambios en el maxilar después de realizar una expansión rápida maxilar e identificar los cambios en los dientes posteriores, se estudiaron 30 pacientes, 17 hombres y 13 mujeres de 13.8 ± 1.7 años que requerían expansión maxilar como parte de su tratamiento de ortodoncia, se realizaron mediciones antes de la expansión y después de la expansión rápida maxilar.

En un estudio de Mucedero y Col evaluaron la estabilidad a largo plazo del tratamiento con quad-helix ,estudiaron veintiocho sujetos (11 niños, 17 niñas, con una media de edad, $8,2 \pm 1,3$ años) fueron tratados consecutivamente con los aparatos Quad-helix .

En nuestro estudio incluimos una muestra de 15 pacientes entre 3 y 12 años de edad, de ambos géneros que requerían expansión maxilar, en donde el grupo experimental era su mismo control.

Fueron 6 pacientes del género masculino y 8 del género femenino. Se eligieron a los pacientes en la recepción del Posgrado de Odontopediatría; la selección era realizada durante un día a la semana que correspondía a la clínica de ortodoncia y ortopedia; se revisaron previamente para hacer la selección. Los pacientes que fueron seleccionados eran aquellos que presentaban compresión maxilar según el índice de Bogue. Con respecto a la edad se eligieron esas edades ya que son pacientes en crecimiento y la

sutura media palatina posee un gran potencial de crecimiento. A medida que aumenta la edad se incrementa la resistencia a la expansión, debido a una interdigitación mecánica de las suturas alrededor de los 12 a 13 años¹⁹.

Selección de la técnica

El tratamiento ideal para corregir la compresión maxilar es la disyunción de la sutura palatina, este es un método descrito en el año de 1860 por Angle. Esta disyunción permite la neo formación ósea en el espacio que queda libre en los bordes de la separación, siendo una terapéutica modeladora de la sutura media palatina^{21,22}.

En el posgrado de odontopediatría de la FOUANL se efectúa rutinariamente una exploración clínica minuciosa, además de métodos auxiliares de diagnóstico como cefalograma lateral de cráneo, modelos de estudio, fotografías clínicas intra y extraorales del paciente, para así realizar un correcto diagnóstico del paciente.

Wong y Col evaluaron los efectos a largo plazo de la expansión lenta del maxilar con aparatos fijos en la dentición mixta en pacientes con mordidas cruzadas unilaterales, utilizando Haas, hyrax y Quad Helix.

En un estudio de Wong evaluaron los efectos a largo plazo de la expansión maxilar lenta sin aparatos fijos o retenedores en la dentición mixta en pacientes con mordidas cruzadas unilaterales, utilizando tipo Haas, hyrax, o QH. El tratamiento de la expansión maxilar lenta (SME) produjo la expansión favorable similar por los tres expansores en todas las mediciones para ambos arcos.

En el estudio de Petren y Col determinaron los costos de corregir las mordidas cruzadas posteriores con Quad Helix (QH) o placas de expansión (EPS) y relacionar los costos a los efectos. Para determinar qué alternativa tiene el costo más bajo, se realizó un análisis de minimización de costes, basado en que el resultado de las alternativas de tratamiento es idéntico. El estudio comprendió 40 sujetos en la dentición mixta, que se había sometido a un tratamiento de la mordida cruzada posterior unilateral: 20 con QH y 20 con EPs. Los resultados muestran claramente que en términos de minimización de

costes, QH es el método preferido para la corrección de la mordida cruzada posterior en la dentición mixta.

En la presente investigación se realizó expansión lenta debido a que es más estable, y se utilizó el aparato quad hélix , ya que libera fuerzas continuas y promueve mayor flexibilidad⁶, además de que no se requiere de la cooperación del paciente , es muy eficaz, bajo costo y corto tiempo de tratamiento.¹⁵

Selección del instrumento de medición de las variables dentarias

Mundstock, y Col evaluaron las radiografías oclusales tomadas a 14 niños de ambos géneros que requirieron expansión maxilar, en dentición mixta, con mordida cruzada posterior uni o bilateral. Las radiografías se tomaron antes y después de la expansión.

En el estudio que realizo Vizzotto y Col evaluaron los cambios en la sutura media palatina y las alteraciones en los anchos intercanina y intermolares con el uso del aparato Quad-helix. Se analizaron las radiografías oclusales de 10 pacientes con una edad media de 4 años y 10 meses (DE 11 meses).

En el estudio de Cozza y Col investigaron los efectos del quad hélix en sujetos con hábitos de succión del pulgar y mordida abierta a los 2 años después de terminar con el tratamiento, Los registros de 21 sujetos tratados con el / C aparato QH se compararon con un grupo control de 21 sujetos no tratados con relaciones verticales similares. Cefalogramas laterales fueron obtenidas antes del tratamiento (T1, con una media de edad $8,4 \pm 1,4$ años) y en aproximadamente 2 años después del tratamiento (T2, con una media de edad $11,7 \pm 1,9$ años) y analizados

En otro estudio de Cozza y Col compararon los efectos de QH y el bionator (OBB) en pacientes con maloclusiones de mordida abierta. La muestra de QH incluyó 21 sujetos, 15 niñas y 6 niños. La edad promedio para el grupo QH / C antes del tratamiento (T1) fue de $8,4 \pm 1,4$ años, la media de edad 1 año después del tratamiento activo (T2)

fue de 10,9 +/- 1,6 años, y la duración media del tratamiento fue de 2,6 años +/- 9 meses. La muestra OBB contenía 20 sujetos, 9 niñas y 11 niños. Las edades promedio fueron 8,3 años +/- 10 meses en T1 y 10,8 +/- 1.5 años en T2. La duración media de la observación fue de 2,5 +/- 1,2 años. Cefalogramas laterales fueron analizados en T1 y T2.

En el presente estudio las variables dentarias analizadas fueron la anchura intermolar de la segunda molar primaria, así como la anchura intercanina en donde fue un grupo único, en donde el paciente era su mismo control, se midieron las variables en tres tiempos, antes de iniciar el tratamiento (T0), a los 3 meses de tratamiento (T1) y 6 meses de tratamiento (T2) fueron medidas en la boca del paciente, la cual fue posible medir a través de un calibrador digital, por un solo operador.

La ventaja de este método de medición es que es fiable, está calibrado por su casa comercial, es de bajo costo y fácil de manejar.

8. CONCLUSIONES

Al observar los resultados obtenidos y analizar los mismos, se ha concluido lo siguiente:

- La hipótesis del trabajo se confirma, al haberse encontrado cambios significativos en la dimensión transversal del maxilar superior después de haber iniciado el tratamiento con expansión lenta del maxilar con quad helix.
- En las mediciones de molar a molar fue posible apreciar que las mediciones aumentaron significativamente de los 0 a los 3 meses de evaluación ($p=0.020$), y de los 0 a los 6 meses ($p=0.002$).
- Los aumentos significativos en las evaluaciones de canino a canino no fueron observados de los 0 a los 3 meses ($p=0.083$) sino hasta los 6 meses de la evaluación ($p=0.033$).
- Tras realizar la expansión palatina en los niños con compresión maxilar, se produjo un aumento en la anchura intermolar así como también intercanina.

REFERENCIAS BIBLIOGRÁFICAS

1. Agarwal A, Mathur R. 2010. Maxillary Expansion. *J Clin Pediatric Dent*; 3 (3) :139-146
2. Akkaya S, Lorenzon S, Uçem TT. 1999. A comparison of sagittal and vertical effects between bonded rapid and slow maxillary expansion procedures. *Eur J Orthod.*;21(2):175-80.
3. Alcan T, Ceylanoğlu C. 2006. Upper midline correction in conjunction with rapid maxillary expansion., : *Am J Orthod Dentofacial Orthop.*130(5):671-5.
4. Arman A , Toygar TU, Abuhijleh E. 2004. Profile changes associated with different orthopedic treatment approaches in class III malocclusions. *Angle Orthod.* ;74:734-40
5. Banning LM, Gerard N, Steinberg BJ, Bogdanoff E;. 1996. Treatment of transverse maxillary deficiency with emphasis on surgically assisted-rapid maxillary expansion. *Compend Contin Educ Dent.*;17(2):170, 174-8.
6. Bell RA, Le Compte EJ. 1981. The effects of maxillary expansion using a quad-helix appliance during the deciduous and mixed dentitions. *Am J Orthod.*;19: 152-161
7. Chaconas SJ, Caputo AA. 1982. Orthopedic forcé distribution produced by maxillary orthodontic appliances. *Am J Orthod*;82 (6) ; 492 -501
8. Chaconas SJ, de Alba y Levy JA. 1977. Orthopedic and orthodontic applications of the quad-helix appliance. *Am J Orthod*; 72(4):422-8.
9. Corbridge JK, Campbell PM, Taylor R, Ceen RF, Buschang PH. 2011. Transverse dentoalveolar changes after slow maxillary expansion. *Am J Orthod Dentofacial Orthop.* 140(3):317-25..
10. Corrbet MC. 1997. Slow and continuous maxillary expansion, molar rotation, and molar distalization. *J Clin Orthod.* 31 (4) : 253-63
11. Cozza P, Baccetti T, Franchi L, Mucedero M. 2007a. Comparison of 2 early treatment protocols for open-bite malocclusions. *Am J Orthod Dentofacial Orthop.*132(6):743-7.
12. Cozza P, Giancotti A, Petrosino A. 2001. Rapid palatal expansion in mixed dentition using a modified expander: a cephalometric investigation. *J Orthod.* 28(2):129-34.

13. Cozza P, Mucedero M, Baccetti T, Franchi L. 2007b. Treatment and posttreatment effects of quad-helix/crib therapy of dentoskeletal open bite. *Angle Orthod.* 77(4):640-5.
14. Cozzani M, Fontana M, Cozzani P, Bertelli A. 2011. Cast Haas-type RME appliance: A case report. *Orthodontics (Chic.)* .12(3):252-9.
15. Cozzani M, Rosa M, Cozzani P, Siciliani G. 2003. Deciduous dentition-anchored rapid maxillary expansion in crossbite and non-crossbite mixed dentition patients: reaction of the permanent first molar. *Prog Orthod.*4:15-22.
16. Da Silva Filho OG, Valladares Neto J, Rodrigues de Almeida R.1989. Early correction of crossbite: biomechanical characteristics of the appliances. *J. Pedod.*13: 195-221
17. Dholakia KD, Bhat KD. 2012. Loop for increasing arch perimeter in cleft and noncleft cases. *Orthodontics (Chic.)*.13(1):e140-52.
18. . Duarte MS. The Quad-helix appliance and their variations. *Rev. Dent. Press Ortodon. Ortop. Facial* . 2006, 11(2) : 128-156.
19. Erdinç AE, Ugur T, Erbay E. 1999. A comparison of different treatment techniques for posterior crossbite in the mixed dentition. *Am J Orthod and Dentofacial Orthoped.*116(3): 287-300.
20. Figueiredo DS, Bartolomeo FU, Romualdo CR, Palomo JM, Horta MC, Andrade I Jr, Oliveira DD; 2014. Dentoskeletal effects of 3 maxillary expanders in patients with clefts: A cone-beam computed tomography study. *Am J Orthod Dentofacial Orthop.* 146(1):73-81.
21. Geran RG. 2006. A prospective long-term study on the effects of rapid maxillary expansion in the early mixed dentition, *Am J Orthod Dentofacial Orthop.*29(5):631-40.
22. Giron de Velasco J. 2005. Cambios óseos y dentarios con disyunción y quad-hélix: estudio comparativo de una muestra de 41 pacientes. *Rev Esp Ortod;* 45:64-73.
23. Godoy F, Godoy-Bezerra J. 2011. Rosenblatt A. Treatment of posterior crossbite comparing 2 appliances: a community-based trial. *Am J Orthod Dentofacial Orthop.* ;139(1):e45-52.
24. Greenbaun KR, Zachrisson BU. 1982. The effect of palatal expansion therapy on the periodontal supporting tissues. *Am J Orthod;*81:12-21.

25. Henry RJ. 1993. Slow maxillary expansion: a review of quad-helix therapy during the transitional dentition. *ASDC J Dent Child.*;60(4):408-13
26. Hong CA; 2011. Arch dimension changes from successful slow maxillary expansion of unilateral posterior crossbite, *The Angle Orthodontist*: 81(4) 616-623
27. Huynh T, Kennedy DB, Joondeph DR, Bollen AM; 2009 .Treatment response and stability of slow maxillary expansion using Haas, hyrax, and quad-helix appliances: a retrospective study. *Am J Orthod Dentofacial Orthop.*;136(3):331-9.
28. Janiszewska-Olszowska J. 2003 [Treatment of crossbite with the quadhelix appliance and lower lingual arch to maintain constant lower intermolar width]. *Ann Acad Med Stetin.*;49:291-302
29. Ladner, P; 1995. Changes concurrent with orthodontic treatment when maxillary expansion is a primary goal. *Am J Orthod Dentofacial Orthop* 108:2:184-193
30. Lagravere MO, Major P., Flores-Mir C. ; 2005. Long-term Skeletal Changes with Rapid Maxillary Expansion:. *The Angle Orthodontist.*, 75,(6), 1046-1052.
31. Lima Filho RM, de Oliveira Ruellas AC.; 2008. Long-term maxillary changes in patients with skeletal Class II malocclusion treated with slow and rapid palatal expansion. *Am J Orthod Dentofacial Orthop.* ;134(3):383-8.
32. Lamparski DG Jr, Rinchuse DJ, Close JM, Sciote JJ; 2003. Comparison of skeletal and dental changes between 2-point and 4-point rapid palatal expanders. *Am J. Orthod Dentofacial Orthop.*123 : 321 – 328
33. Lopera AM, Botero PM. 2010. Tratamiento para la corrección de mordidas cruzadas posteriores . *Rev. CES Odont.*; 23 (1) 49-58
34. Mattar SA, Anselmo –Lima WT. 2004 . Skeletal and occlusal characteristics of mouth- breathing in pre-school children. *J. Clin Pediatr Dent*;28 (4) :315-8
35. McAndrews, JR . 1978. The continuous force control system, Lancer Technical magnitude force. *Am J Orthod* ; 73(2) : 121-41
36. Menon S, Manerikar R, Sinha R; 2010. Surgical Management of Transverse Maxillary Deficiency in Adults. *J Maxillofac Oral Surg.* ; 9(3): 241–246.
37. Mucedero M, Franchi L, Giuntini V, Vangelisti A, McNamara JA Jr, Cozza P. 2013.Stability of quad-helix/crib therapy in dentoskeletal open bite: a long-term controlled study. *Am J Orthod Dentofacial Orthop* . ;143(5):695-703.

38. Mundstock KS, Barreto G, Meloti AF, Araújo MA, dos Santos-Pinto A, Raveli DB.; 2007 .Rapid maxillary expansion with the Hyrax appliance: an occlusal radiographic evaluation study. *World J Orthod.* Fall;8(3):277-84.
39. Pan XG, Qian YF, Wang GMM; 2006 [Current clinical studies on slow palatal expansion]. *Shanghai Kou Qiang Yi Xue.* ;15(3):325-8
40. Persson M, Thilander B; 1977. Palatal suture closure in man from 15 to 35 years of age, *Am.J.Orthod.* 72:42-52
41. Petrén S, Bjerklin K, Bondemark L. 2011. Stability of unilateral posterior crossbite correction in the mixed dentition: a randomized clinical trial with a 3-year follow-up. *Am J Orthod Dentofacial Orthop.* ;139(1):e73-81.
42. Petrén S, Bjerklin K, Marké LÅ, Bondemark L. 2013. Early correction of posterior crossbite--a cost-minimization analysis. *Eur J Orthod.* ;35(1):14-21.
43. Petrén S, Bondemark L. 2008 . Correction of unilateral posterior crossbite in the mixed dentition: a randomized controlled trial. *Am J Orthod Dentofacial Orthop.* ;133(6):790.e7-13.
44. Phatouros A, Goonewardene MS; 2008. Morphologic changes of the palate after rapid maxillary expansion :A 3-dimensional computed tomography evaluation. *Am J Orthod Dentofacial Orthop.*134 :117-124
45. Proffit WF, 2008. *Ortodoncia y Ortopedia contemporánea*, 4ta Edición, Editorial. Elsevier, España
46. Ricketts, R. 1995. *Desarrollo del Aparato Quad-helix. Técnica Bioprogresiva de Ricketts.* Ed. Panamericana Bogotá .pp: 245.
47. Rungcharassaeng K, Caruso JM, Kan JY, Kim J, Taylor G. 2007. Factors affecting buccal bone changes of maxillary posterior teeth after rapid maxillary expansion. : *Am J Orthod Dentofacial Orthop.* ;132(4):428.e1-8.
48. Sari Z, Uysal T, Usumez S, Basciftci FA. 2003 .Rapid maxillary expansion. Is it better in the mixed or in the permanent dentition?. *Angle Orthod.* 73(6):654-61.
49. Talapaneni AK, Kumar KP, Kommi PB, Nuvvula S. 2011. Interceptive orthopedics for the correction of maxillary transverse and sagittal deficiency in the early mixed dentition period. *Contemp Clin Dent.* 2(4):331-6

50. Vargo J, Buschang P.H, Boley J.C, English J.D, Behrents R.G, Owen A.H. 2007. Treatment effects and short-term relapse of maxillomandibular expansion during the early to mid mixed dentition. *American Journal of Orthodontics & Dentofacial Orthopedics*, 131(4) 456-463.
51. Vinay C, Sandeep V , Hanumanth Rao CH , Uloopi KS , Kumar AS.; 2013. Modified quad helix appliance for thumb sucking and cross bite correction, *Contemporary Clinical Dentistry*. 4(4):523-6.
52. Vizzotto MB, de Araújo FB, da Silveira HE, Boza AA, Closs LQ. 2008. The quad-helix appliance in the primary dentition--orthodontic and orthopedic measurements. *J Clin Pediatr Dent*. Winter;32(2):165-70.
53. Wong CA, Sinclair PM, Keim RG, Kennedy DB. 2011 Arch dimension changes from successful slow maxillary expansion of unilateral posterior crossbite. *Angle Orthod*. ;81(4):616-23.
54. Yilmaz BS, Kucukkeles N. 2014. Skeletal, soft tissue, and airway changes following the alternate maxillary expansions and constrictions protocol. *Angle Orthod*. 84(5):86877

ANEXOS A

Tabla 1. Evaluación de molar a molar por género y tiempo de la evaluación, Julio de 2014

	Femenino				Masculino			
	<i>Edad</i>	<i>Inicial</i>	<i>3 meses</i>	<i>6 meses</i>	<i>Edad</i>	<i>Inicial</i>	<i>3 meses</i>	<i>6 meses</i>
Media	7.00	26.88	33.13	34.38	6.57	26.93	31.64	34.00
Mediana	8.00	25.25	30.50	32.50	8.00	27.00	33.00	36.00
Moda	8.00	26.00	30.00	32.00	9.00	27.00	33.00	36.00
Desviación estándar	2.00	7.62	6.73	6.19	3.31	3.28	3.70	3.65
Varianza	4.00	58.05	45.27	38.27	10.95	10.79	13.73	13.33
Mínimo	3.00	20.00	28.00	29.00	4.00	20.50	25.00	27.00
Máximo	9.00	45.00	49.00	49.00	10.00	31.50	37.00	37.00
Rango	6.00	25.00	21.00	20.00	9.00	11.00	12.00	10.00
IC: _{1-α} =0.95	5.33	20.51	27.50	29.20	7.89	7.75	10.30	9.96
	8.67	33.24	38.75	39.55	14.01	13.82	17.15	16.71

Valores estimados en Escala Nominal

Tabla II. Evaluación de canino a canino por género y tiempo de la evaluación, Julio de 2014

	Femenino			Masculino		
	<i>Inicial</i>	<i>3 meses</i>	<i>6 meses</i>	<i>Inicial</i>	<i>3 meses</i>	<i>6 meses</i>
Media	22.06	25.69	25.75	20.79	23.64	24.86
Mediana	20.75	26.00	24.50	21.00	24.00	25.00
Moda	19.00	27.00	27.00	21.00	25.00	N/A
Desviación estándar	5.18	5.18	4.59	3.05	2.98	2.50

Varianza	26.82	26.78	21.07	9.32	8.89	6.23
Mínimo	17.50	20.00	22.00	15.50	17.50	20.00
Máximo	34.00	35.50	36.00	26.00	27.00	27.50
Rango	16.50	15.50	14.00	10.50	9.50	7.50
IC: _{1-α} =0.95	17.73	21.36	21.91	6.50	6.13	3.92
	26.39	30.01	29.59	12.15	11.65	8.53

Valores estimados en Escala Nominal

Tabla III. Evaluación de molar a molar y tiempo de la evaluación, Julio de 2014

	<i>Edad</i>	<i>Inicial</i>	<i>3 meses</i>	<i>6 meses</i>
Media	6.80	26.90	32.43	34.20
Mediana	8.00	26.50	31.00	33.00
Moda	8.00	26.50	30.00	32.00
Desviación estándar	2.60	5.80	5.39	4.99
Varianza	6.74	33.65	29.10	24.89
Mínimo	3.00	20.00	25.00	27.00
Máximo	10.00	45.00	49.00	49.00
Rango	9.00	25.00	24.00	22.00
IC: _{1-α} =0.95	5.30	30.44	26.11	22.12
	8.18	36.86	32.09	27.65

Valores estimados en Escala Nominal

Tabla IV. Evaluación de canino a canino y tiempo de la evaluación, Julio de 2014

	<i>Inicial</i>	<i>3 meses</i>	<i>6 meses</i>
Media	21.47	24.73	25.33
Mediana	21.00	25.00	25.00
Moda	21.00	27.00	27.00
Desviación estándar	4.22	4.28	3.66
Varianza	17.84	18.32	13.42
Mínimo	15.50	17.50	20.00
Máximo	34.00	35.50	36.00
Rango	18.50	18.00	16.00
IC: _{1-α} =0.95	15.50	15.95	11.39
	20.18	20.69	15.45

Valores estimados en Escala Nomi

Tabla V. Análisis de varianza de las evaluaciones de molar a molar, Julio de 2014

	Suma de Cuadrados	de Libertad	Grados de Libertad	Media Cuadrada	Prueba F	Valor p
Entre grupos	435.144	2		217.572	7.448	.002
Dentro de grupos	1226.933	42		29.213		
Total	1662.078	44				

Tabla VI. Prueba HSD de Tukey para el análisis de varianza de las evaluaciones de molar a molar, Julio de 2014

Meses	Meses	Diferencia de Medias	Error Estándar	Valor P	Intervalo de Confianza 95%	
					Límite Inferior	Límite Superior
0	3	-5.533	1.9736	.020	-10.328	-.739
	6	-7.300	1.9736	.002	-12.095	-2.505
3	0	5.533	1.9736	.020	0.739	10.328
	6	-1.767	1.9736	.646	-6.561	3.028
6	0	7.300	1.9736	.002	2.505	12.095
	3	1.767	1.9736	.646	-3.028	6.561

Tabla VII. Análisis de varianza de las evaluaciones de canino a canino, Julio de 2014

	Suma de Cuadros	Grados de Libertad	Media Cuadrada	Prueba F	Valor p
Entre grupos	129.911	2	64.956	3.931	.027
Dentro de grupos	694.000	42	16.524		
Total	823.911	44			

Valores estimados en Escala Nominal

Tabla VIII. Prueba HSD de Tukey para el análisis de varianza de las evaluaciones de canino a canino, Julio de 2014

Meses	Meses	Diferencia de Medias	Error Estándar	Valor P	Intervalo de Confianza 95%	
					Límite Inferior	Límite Superior
0	3	-3.267	1.484	0.083	-6.873	0.339
	6	-3.867	1.484	0.033	-7.473	-0.261
3	0	3.267	1.484	0.083	-0.339	6.873
	6	-0.600	1.484	0.914	-4.206	3.006
6	0	3.866	1.484	0.033	0.261	7.473
	3	0.600	1.484	0.914	-3.006	4.206

Valores estimados en Escala Nominal

ANEXOS B

Gráfico 1. Media aritmética de la evaluación de molar a molar por género y tiempo de la evaluación, Julio de 2014

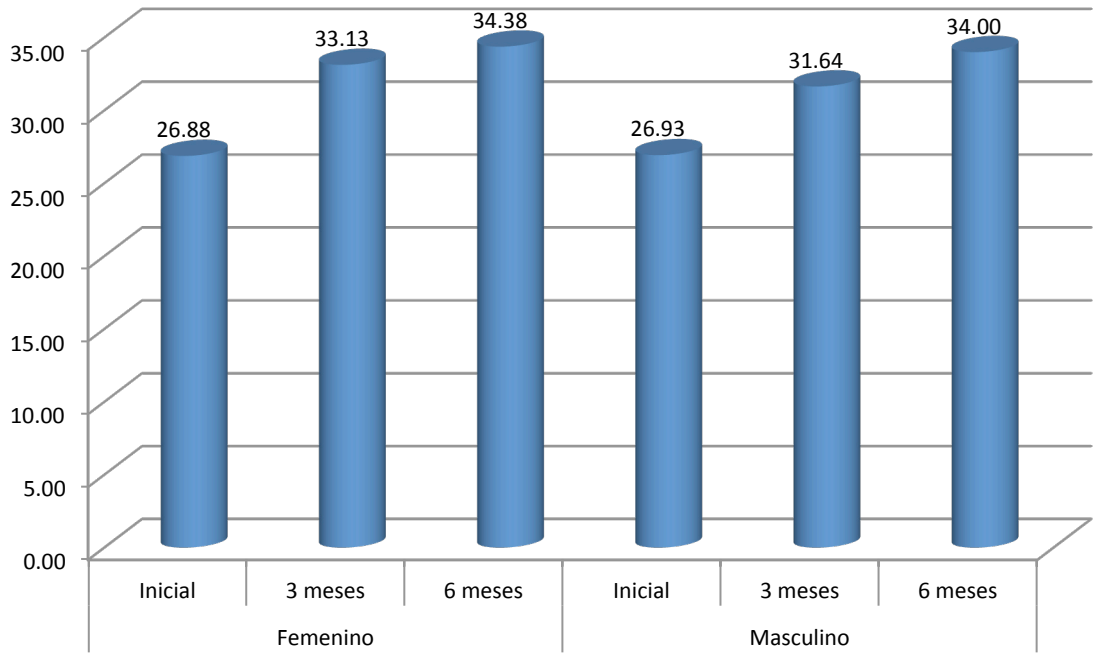


Gráfico 2. Media aritmética de la evaluación de canino a canino por género y tiempo de la evaluación, Julio de 2014

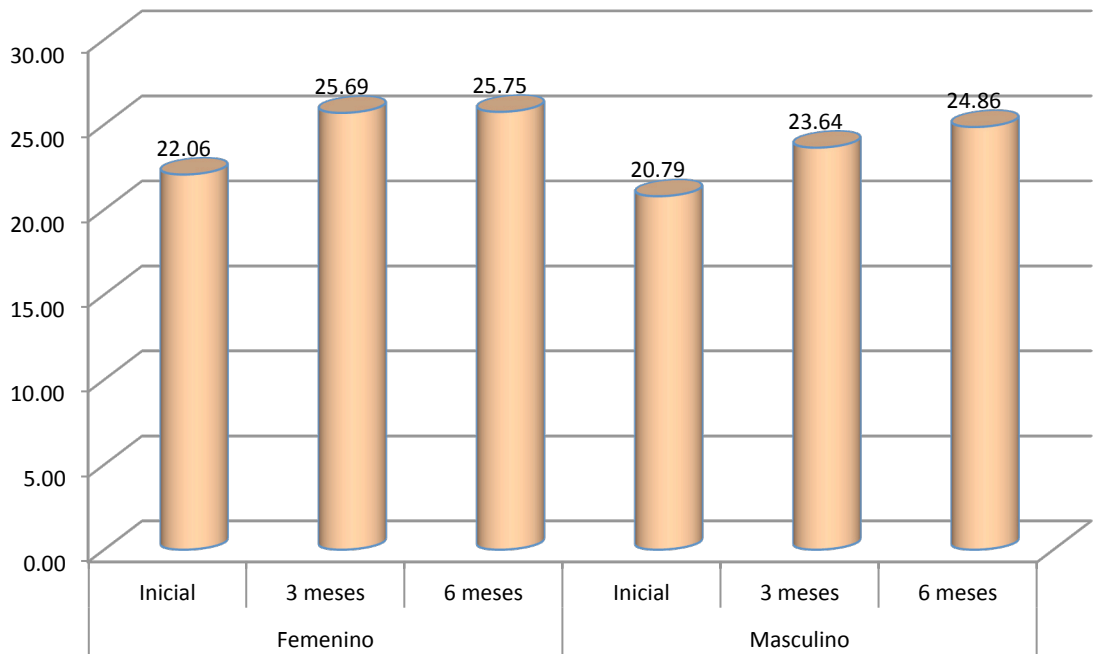


Gráfico 3. Media aritmética de la evaluación de molar a molar según el tiempo de la evaluación, Julio de 2014

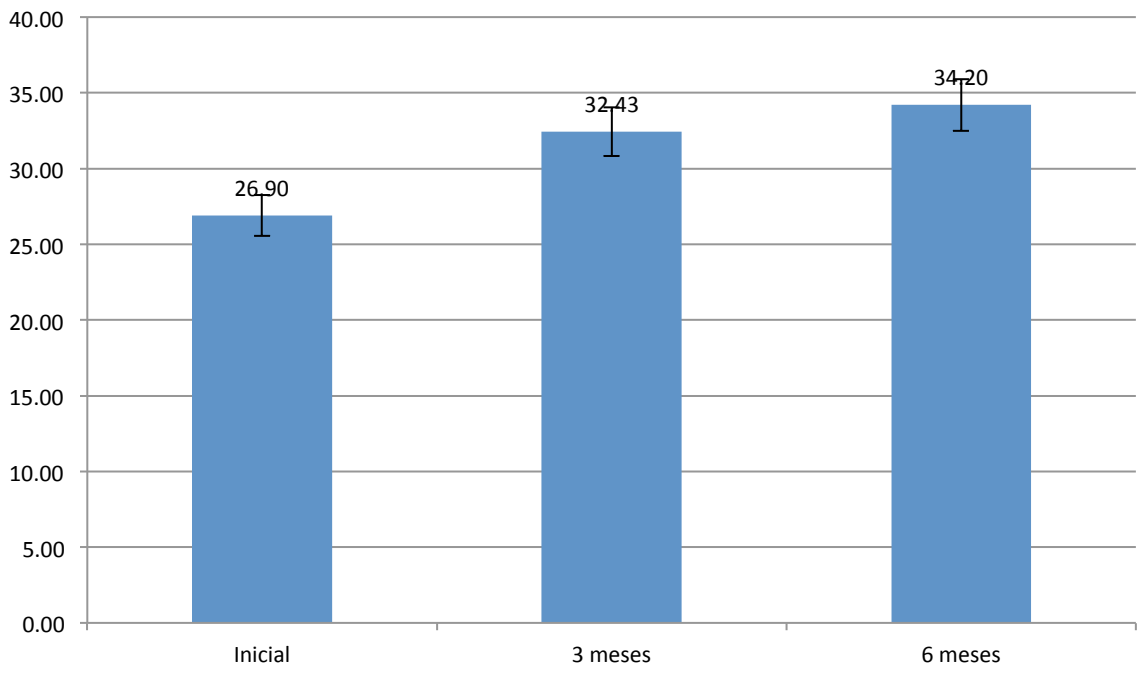
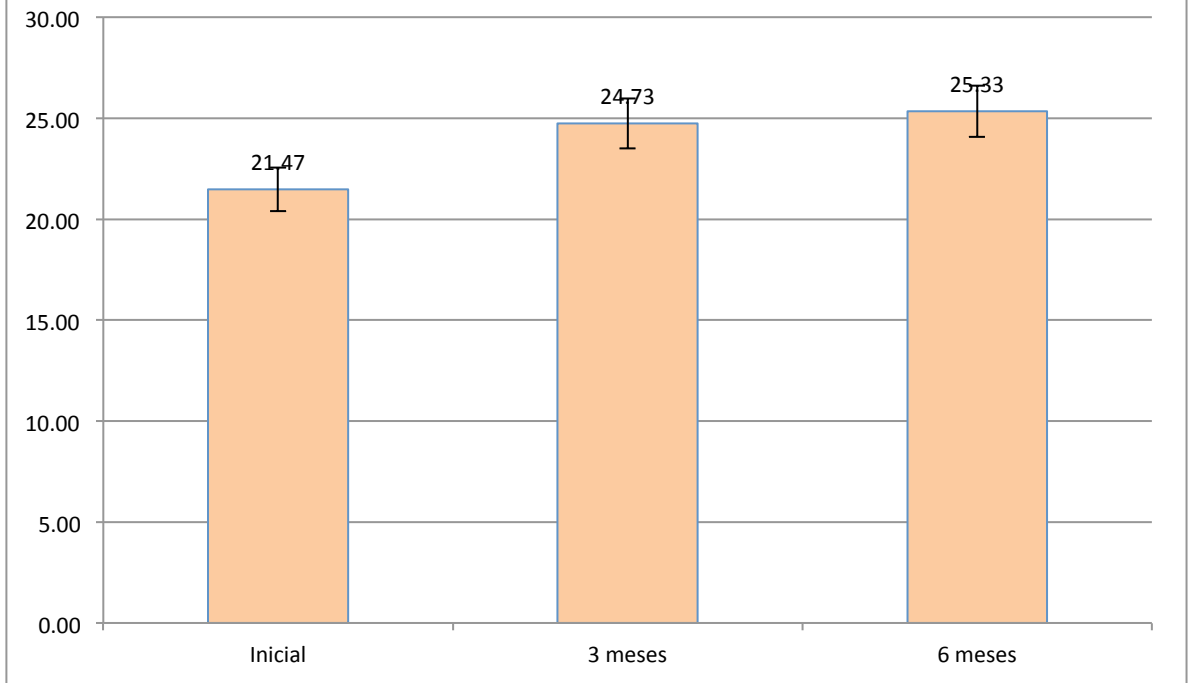


Gráfico 4. Media aritmética de la evaluación de canino a canino según el tiempo de la evaluación, Julio de 2014



ANEXOS C

CONSENTIMIENTO INFORMADO

DECLARO:

Que la Dra. Gisela Dinorah Zambrano Garza me ha explicado la importancia que para el desarrollo general y orofacial tiene el tratamiento que requiere mi hijo (a)

Y que en consecuencia es conveniente proceder, en la situación de mi hijo/a al tratamiento de ortodoncia interceptiva.

1. El propósito del tratamiento es corregir aquellas alteraciones derivadas de la compresión del maxilar superior que requieren ser tratadas a edad temprana.
2. La Doctora me ha explicado que pueden ser necesarios unos registros: radiografías, modelos, fotos, medición transversal del maxilar con un calibrador digital..

Me ha advertido también de la necesaria colaboración del niño, especificándome el uso, en ocasiones, de ciertos procedimientos que buscan controlar su comportamiento para que el tratamiento pueda ser realizado. Tras sus informaciones he tenido la oportunidad de aclarar todas mis dudas al respecto.

He sabido la importancia que en el desarrollo de la futura dentición tiene el correcto alineamiento de los dientes temporales y cómo ciertos hábitos y malposiciones dentarias que lo alteran requieren un tratamiento correctivo precoz. Me ha explicado las formas en que dicha corrección puede llevarse a cabo, las consecuencias de no hacerlo y la importancia de mi responsabilidad en conseguirlo.

CONSIENTO

He comprendido las explicaciones que se me han facilitado en un lenguaje claro y sencillo, y el facultativo que me ha atendido me ha permitido realizar todas las observaciones y me ha aclarado todas las dudas que le he planteado.

También comprendo que, en cualquier momento y sin necesidad de dar ninguna explicación, puedo revocar el consentimiento que ahora presto.

Por ello, manifiesto que estoy satisfecho con la información recibida y que comprendo el alcance y los riesgos del tratamiento, y en tales condiciones.

Monterrey, Nuevo León a los _____ días del mes de _____ del 20__

Nombre y firma del padre o tutor

Dra. Gisela Dinorah Zambrano Garza

Nombre y firma del testigo

Nombre y firma