



**"DIAGNOSIS COMPARATIVA DE LOS ANEURISMAS
ARTERIALES INTRACRANEALES POR MEDIO DE
RESONANCIA MAGNETICA Y ANGIOGRAFIA"**

**TESIS QUE EN OPCION AL GRADO DE
DOCTOR EN MEDICINA**

PRESENTA

**M.C.P. JAVIER JESUS ONOFRE CASTILLO
ORIGINARIO DE TORREON, COAHUILA**

MONTERREY, NUEVO LEON 1991



UANL

UNIVERSIDAD AUTÓNOMA DE NUEVO LEÓN


®

DIRECCIÓN GENERAL DE BIBLIOTECAS

TD
RC693
.05
1991
c.1



1080125922



UANL

UNIVERSIDAD AUTÓNOMA DE NUEVO LEÓN

®

DIRECCIÓN GENERAL DE BIBLIOTECAS

**UNIVERSIDAD AUTONOMA DE NUEVO LEON
FACULTAD DE MEDICINA**

DIRECTOR: DR. ALFREDO PIÑEYRO LOPEZ

**DIAGNOSIS COMPARATIVA DE LOS ANEURISMAS ARTERIALES INTRACRANEALES
POR MEDIO DE RESONANCIA MAGNETICA Y ANGIOGRAFIA**

TESIS QUE EN OPCION AL GRADO DE DOCTOR EN MEDICINA PRESENTA:


N.C.P. JAVIER JESUS ONOFRE CASTILLO

ORIGINARIO DE TORREON, COAHUILA

DIRECCIÓN GENERAL DE BIBLIOTECAS

MONTERREY, NUEVO LEON, 1991.

D
RC693
.O5
1991



UANL

UNIVERSIDAD AUTÓNOMA DE NUEVO LEÓN



DIRECCIÓN GENERAL DE BIBLIOTECAS



Aceptada por la Subdirección de Estudios de Post-Grado de la Facultad de Medicina de la Universidad Autónoma de Nuevo León el 11 Junio 1991

Impreso con autorización de la Subdirección de Estudios de Post-Grado de la Facultad de Medicina de la Universidad Autónoma de Nuevo León.

Presidente:

[Handwritten signature]

Secretario:

[Handwritten signature]

Vocal:


[Handwritten signature]

Vocal:

[Handwritten signature]

Vocal:

[Handwritten signature]



INDICE

	Página
I. INTRODUCCION	1
II. MATERIAL Y METODOS	8
III. RESULTADOS	11
IV. DISCUSION	36
V. CONCLUSION	39
VI. REFERENCIAS Y BIBLIOGRAFIA ADICIONAL	40
VII. ANEXOS	

CURRICULUM VITAE

UNIVERSIDAD AUTÓNOMA DE NUEVO LEÓN

AGRADECIMIENTO

DIRECCIÓN GENERAL DE BIBLIOTECAS

®

I. ANTECEDENTES

A. Aneurismas Intracraneales.

El aneurisma es una bolsa formada por la dilatación de las paredes de una arteria o vena que se llena de sangre circulante; ⁽¹⁾ Russell define los aneurismas como dilataciones localizadas de las arterias, ⁽²⁾ que representan una ausencia segmentaria de la capa media muscular. Otras definiciones los mencionan como dilatación arterial que resulta de un debilitamiento de los componentes de las paredes de una arteria. ⁽³⁾ Hay referencias de aneurismas en el Papiro de Eber's (cerca del año 1550 antes de Cristo) como prominencias vasculares redondeadas. En Alejandría, los primeros escritos sobre aneurismas son de Rufus de Efeso (117 años después de Cristo) y Galeno ya menciona los aneurismas traumáticos. Morgagni de Padua describe los aneurismas intracraneales en 1761. ⁽⁴⁾

Se ha mencionado que la característica fisiopatológica de los aneurismas es un defecto en la pared media muscular de las arterias. ⁽⁵⁾ Una de las teorías más comunes sobre la patogénesis es que son adquiridos debido a que la fuerza de la sangre intravascular actúa sobre los vasos en sus puntos de bifurcación. También se atribuye a que durante el desarrollo embrionario, muchos vasos cerebrales son obliterados y pueden enviar su flujo dentro de los aneurismas. ⁽⁶⁾ Bremer en 1932 postuló que los aneurismas se generan por la pérdida de la curvatura primitiva de los vasos, como en el plexo cerebrovascular fetal, con reducción de su pared y del sistema de los troncos principales del adulto. Forbus postula que influye el factor congénito y adquirido en el mecanismo patogénico de los aneurismas intracraneales. ⁽⁷⁾

Se ha encontrado asociación probable con vasos embrionarios persistentes en las siguientes malformaciones: coartación de la aorta, arteria trigeminal persistente, displasias fibromusculares, riñones poliquísticos (Aneurisma de Berry), enfermedad de Moya-Moya, Síndrome de Ehler Danlos, Síndrome de Marfán y tumores cerebrales. ⁽⁸⁾

Las edades en que se manifiestan clínicamente de manera más frecuen

te son de la cuarta a la quinta década de la vida; se pueden diagnosticar también en niños y adolescentes,⁽⁹⁾ generalmente los aneurismas arteriales intracraneales se anuncian por hemorragia subaracnoidea. Se ha reportado de manera esporádica una incidencia familiar.⁽¹⁰⁾ La incidencia mayor ocurre en mujeres por arriba de 40 años en proporción 3:2. Los aneurismas intracraneales son múltiples y bilaterales en 20% de los casos.

El 90% de las hemorragias subaracnoideas son causadas por ruptura de un aneurisma. En estudio cooperativo es por aneurismas en 51% y por malformación arteriovenosa 8.7%. Robinson y Sedzimir analizaron 124 hemorragias subaracnoideas en niños y adolescentes, y encontraron que 40% fueron por aneurismas y 27% por malformación arteriovenosa. En 33% no se demostró lesión angiográficamente. En adultos se encontró que el 57% de las hemorragias subaracnoideas era producida por aneurismas, y el 6.5% por malformaciones arterio-venosas.⁽¹¹⁾ Bjorkesten, reportó que el 80% de las hemorragias subaracnoideas es por aneurismas. Ferrett y Bull reportan un 89% de aneurismas en 200 hemorragias subaracnoideas.⁽¹²⁾

En cuanto a su origen, el aneurisma intracraneal puede ser:⁽¹³⁾

a. Congénito

b. Arterioesclerótico

c. Micótico

d. Traumático

e. Neoplásico

El aneurisma sacular congénito es el tipo más frecuente y ocupa el 70-90% de los aneurismas, presentándose como un saco dilatado con un cuello estrecho.

El aneurisma micótico es secundario a émbolos infecciosos que producen degeneración séptica de las tunicas elástica y muscular del vaso, con ruptura y hemorragia, éstos son poco comunes y no raramente se presentan en pacientes con válvulas cardiacas artificiales. Los aneurismas arterioescleróticos fusiformes se presentan como resultado de una combinación de hipertensión arterial y arterioesclerosis de los vasos del polígono de Willis. El tamaño clínico más frecuente de los aneurismas es de 5 a 15 mm de diámetro,

aún cuando se han reportado aneurismas sintomáticos menores de 5 mm y gigantes de 25 mm o más. En estos últimos, se menciona una incidencia de 2.5 a 5%.⁽¹⁴⁾

El tamaño crítico del aneurisma al romperse, ha sido reportado en diversos rangos: Crompton estimó que pueden ser de 4 mm; Crawford de 6-15 mm; el estudio cooperativo, 7 mm; McCormick y Acosta, de 5 a 9 mm.⁽¹⁵⁾

Con relación a la localización de los aneurismas, el 85% se encuentran en la circulación carotídea, y las arterias más frecuentemente involucradas son: arteria comunicante anterior, arteria carótida interna más a nivel de la arteria cerebral media. El 15% se presentan en el sistema vertebro-basilar.⁽¹⁶⁾ Otros autores reportan una incidencia de los aneurismas de 95% en la circulación anterior y 5% en el territorio vertebro-basilar.⁽¹⁷⁾

Dentro de las manifestaciones clínicas, dependiendo del sitio y del aneurisma que sangra, se pueden presentar diversos signos de focalización como parálisis del 3er. par craneal, hemiparesia contralateral, manifestaciones clínicas del tallo cerebral con signos cerebelosos y alteración de pares craneales bajos al ocurrir lesión en la circulación posterior. Es importante señalar que hay aneurismas asintomáticos,⁽¹⁸⁾ incidentalmente descubiertos y que la mayoría de los aneurismas arteriales intracraneales son asintomáticos hasta el momento de su ruptura.

DIRECCIÓN GENERAL DE BIBLIOTECAS

Con el fin de auxiliar en el diagnóstico de los aneurismas, se ha utilizado la serie de cráneo que ocasionalmente demuestra calcificaciones que tienen algunos aneurismas, particularmente los aneurismas gigantes,⁽¹⁹⁾ y la punción lumbar que revela la presencia de hemorragia subaracnoidea y la presión intra-raquídea. Con la tomografía axial computarizada se logra evaluar la hemorragia subaracnoidea y con la angiografía cerebral se pueden visualizar las arterias cerebrales. La angiografía por sustracción digital recientemente introducida, no es de gran utilidad debido a la superimposición de imágenes y a su pobre resolución espacial. Pinto utilizó la angiografía por sustracción digital en la evaluación del vasoespasma secundario a una hemorragia subaracnoidea.⁽²⁰⁾ Enzhann, comparó la angiografía por sustrac-

ción digital en relación a la angiografía convencional y concluyó que esta última es de mayor utilidad. ⁽²¹⁾

Recientemente se utiliza la resonancia magnética, aún cuando algunos autores no están de acuerdo en sus resultados en el diagnóstico de los sangrados subaracnoideos. ⁽²²⁾ Los adelantos de la tecnología han llevado a la resonancia magnética hasta la de angiografía basada en una imagen tridimensional ⁽²³⁾ y al estudio de la luz del vaso y sus cambios para el análisis de malformaciones arteriovenosas, entre otras. ⁽²⁴⁾

En la práctica diaria se ha observado que la angiografía es el método de elección en pacientes con sospecha clínica de hemorragia subaracnoidea debida a un aneurisma intracraneal roto. Sin embargo, el procedimiento tiene posibles complicaciones: reacción alérgica a los medios de contraste, dolor local, además del riesgo de embolismo u obstrucción de la arteria puncionada. ⁽²⁵⁾ Es por ello que pretendo comparar la angiografía cerebral con la resonancia magnética en la evaluación diagnóstica y pronóstica de los aneurismas arteriales intracraneales.

B. Angiografía.

La angiografía es un método que permite evaluar de manera directa los vasos sanguíneos con la administración de material de contraste y toma de radiografías. En 1896, un año después del descubrimiento de los Rayos X por Röntgen, se tomaron las primeras radiografías en nuestro país. Fue en la ciudad de San Luis Potosí en donde se realizó probablemente la primera angiografía por el Dr. Daniel García mediante la inyección experimental de yeso calcinado en la arteria radial de un cadáver. Poco tiempo después, en ese mismo año, empieza a funcionar el segundo aparato de Rayos X en México. ⁽²⁶⁾

En 1927, Egas Moniz, realizó la primera angiografía clínica percutáneamente por punción directa. ⁽²⁷⁾ En 1941, Dyke, estableció la diferencia angiográfica entre tumor cerebral y las lesiones vasculares. En 1944, Dandy, escribió una monografía sobre los aneurismas arteriales intracraneales. ⁽²⁸⁾ En 1952, Woody y Taveras, practicaron las primeras angiografías con seriógrafo, y en 1953, Seldinger introduce la técnica angiográfica para la cate-

terización retrograda por vía transfemoral y que lleva su nombre. (29)

Actualmente se utiliza la angiografía por vía transfemoral o la vía carotídea a fin de estudiar los vasos de la circulación anterior y posterior con toma seriada en fases arterial, capilar y venosa en radiografías anteroposteriores con angulación de 12-15 grados, laterales y oblicuas después de administrar material de contraste. (30)

En virtud de que el sangrado subaracnoideo debido a la ruptura de un aneurisma no raramente produce vasoespasmo, la lesión puede no ser visualizada con una primera angiografía, por lo que se requerirá una segunda y tercera angiografía para su revaloración. Perrett y Bull postulan que el vasoespasmo y el examen inadecuado son la causa de angiografías negativas en 11% de los pacientes. (31) Es importante recordar que en 15% de las angiografías no se demuestra la causa de la hemorragia subaracnoidea, ni aún en una tercera angiografía. En estos casos se juzga a la hemorragia subaracnoidea como de buen pronóstico.

C. Resonancia Magnética.

La ciencia del magnetismo fue iniciada por William Gilbert, médico de la Reina Isabel en el año 1600. Coulomb, en 1820 y Oersted en 1835, establecieron la relación entre la electricidad y el magnetismo. (32) En 1940, Bloch, de Stanford, y Purcell, de Harvard, descubrieron el principio básico de la resonancia magnética nuclear. (33) Damadian, Lauterbur y Mansfield lo llevaron a la práctica clínica y en 1971, Damadian reporta en la revista *Science* el delineamiento de un tumor cerebral por resonancia magnética. (34)

Los magnetos generan un campo de atracción magnética y son usados clínicamente por excitación e imagen del hidrógeno (H^+) contenido en el núcleo de los tejidos del cuerpo. (35) Los protones son alineados en serie por la actividad del magneto. Inmediato a la excitación por la radio frecuencia programada, los iones (H^+) emiten energía y retornan a un estado de equilibrio al cesar la fuerza de atracción magnética. La energía es detectada y medida: los tejidos normales tienen una intensidad distinta de los patoló-

gicos. La resonancia magnética además de brindar una fiel imagen del sistema nervioso central y proporcionar un alto nivel de contraste no produce radiación. (36)

En el estudio se utilizan secuencias de T1 que proporcionan detalle anatómico e imágenes en secuencia de T2 en que la gran mayoría de los procesos patológicos aumentan sus valores de intensidad. Las secuencias T1 usan TR 387 y TE 16; en T2 se usa TR 2000 y TE de 85. El TR (Tiempo de Repetición) se expresa en milisegundos y es el tiempo de espera entre la radio frecuencia de pulso. TE (Tiempo de Echo) se expresa también en milisegundos y representa el tiempo entre la excitación de radio frecuencia del núcleo de la célula y la recepción de la señal o spin echo del núcleo.

La resonancia magnética ha probado su alta sensibilidad en los cambios patológicos de una variedad de enfermedades del sistema nervioso central, con capacidad multiplanar sin necesidad de manipular al paciente, además no se le reconocen efectos biológicos indeseables. (37) Recientes investigaciones han incluido en la resonancia magnética la cuantificación del flujo sanguíneo, (38) el análisis espectroscópico y el uso de agentes paramagnéticos. (39)

En el método llamado de resonancia magnética con angiografía que se genera con excitación simple tridimensional de imágenes de resonancia magnética, se encuentra como desventaja el flujo inconstante de la sangre. (40)

En virtud de que el mayor porcentaje de aneurismas arteriales intracraneales (entre 5-10 mm) no eran visualizados en las imágenes de la resonancia magnética, y en la práctica diaria, al estudiar las hemorragias subaracnoideas, se encontraron imágenes de prominencias vasculares por fuera del trayecto del vaso, resultó que, corroboradas mediante angiografía, correspondían a aneurismas. Estos hechos y la revisión teórica me llevó a plantear lo siguiente:

Hipótesis.

Ho. Se obtienen iguales resultados con resonancia magnética en el diagnós-

tico de aneurisma arterial intracraneal, flujo sanguíneo y/o trombosis dentro del aneurisma que con la angiografía.

$$\sim (a \vee b) \longleftrightarrow \sim a \wedge \sim b$$

Hi. Se obtiene mayor resultado con resonancia magnética en el diagnóstico de aneurisma arterial intracraneal, flujo sanguíneo y/o trombosis dentro del aneurisma mejor que con la angiografía.

$$(a \vee b)$$

Variable independiente: resonancia magnética y angiografía cerebral.

Variable dependiente: aneurisma arterial intracraneal, flujo sanguíneo y/o trombosis dentro del aneurisma.

a = Aneurisma Arterial Intracraneal

b = Flujo sanguíneo y/o trombosis dentro del aneurisma

\sim = Negación

\wedge = o

\vee = y

Objetivos Específicos.

1. Revisar los estudios de resonancia magnética de los pacientes que presentaron cuadro clínico y hallazgos de hemorragia subaracnoidea por aneurisma intracraneal.
2. Revisar las angiografías cerebrales de los pacientes a quienes se les practicó Resonancia Magnética previa o posterior a este estudio.
3. Revisar las complicaciones de los pacientes por Resonancia Magnética y angiografía.

Objetivo Terminal.

Demostrar que con el método de resonancia magnética se obtiene mayor resultado en el diagnóstico de aneurisma arterial intracraneal, flujo sanguíneo y/o trombosis dentro del aneurisma que por el método de angiografía cerebral, asimismo la predicción en la probabilidad de la ruptura del aneurisma de acuerdo a su tamaño.

II. MATERIAL Y METODOS

A. Material:

- . Equipo Fonar Beta 3000 de .3 Tesla
- . Antenas de superficie de cerebro
- . Equipo de seriógrafo para angiografía cerebral
- . Catéter cerebral Head Hunter I número 7
- . Aguja Courmand
- . Guía metálica curva número 38
- . Dilatador arterial número 6
- . Material de contraste Conray al 60% de concentración de yodo

B. Métodos.

1. Prueba Piloto.

De Julio a Noviembre de 1989, se realizó una prueba piloto para determinar el tamaño de la muestra. Se revisaron los estudios de 5 pacientes del Hospital Universitario Dr. José Eleuterio González con diagnóstico clínico de hemorragia subaracnoidea: 3 de ellos del sexo masculino y 2 del sexo femenino de 30 a 58 años de edad, con edad promedio de 42 años.

Se realizó en cada paciente:

1. Resonancia magnética de cerebro.
2. Panangiografía cerebral.

Mediante resonancia magnética se investigó lo siguiente:

- a. Aneurisma intracraneal: localización, tamaño, número y flujo y/o trombo-
sosis.

Para determinar el flujo se utilizó la siguiente escala:

Escala 0 = Flujo adecuado: T1 y T2 sin señal.

Escala 1 = Parcialmente trombosado: T1 con señal parcial, T2 parcialmente hiperintenso.

Escala 2 = Trombosado: T1 y T2 hiperintenso.

- b. Hemorragia: subaracnoidea, parenquimatosa, o intraventricular.
- c. Hallazgos asociados.

Por panangiografía cerebral se investigó:

- a. Aneurisma intracraneal: localización, tamaño, número y flujo y/o trombo-
sis.
- b. Hemorragia solamente parenquimatosa por datos indirectos como despla-
zamientos vasculares.
- c. Hallazgos asociados.

En los resultados, el tamaño promedio de los aneurismas obtenidos por los 2 métodos fue de 6 mm, con una desviación estándar de 2, donde se utilizó la fórmula para el tamaño de la muestra en estudios comparativos.

$$d = \frac{\mu - \mu_0}{s} = \frac{8 - 6}{2} = 1$$

Con esta información se utiliza la tabla Experimental Statistics, ⁽⁴¹⁾
con $\alpha = 0.05$ y $\beta = 0.05$, donde $n = 13$

Como la S se determinó a través de una muestra, se deben agregar 4 unidades; sin embargo el estudio se realizó con 20 pacientes.

- d = Índice
- μ = Media poblacional
- μ_0 = Media de la prueba piloto
- S = Desviación estándar
- $\alpha .05$ = Error tipo I
- $\beta .05$ = Error tipo II

Diseño del estudio.

Comparativo entre los datos obtenidos mediante la aplicación de resonancia magnética y panangiografía cerebral a cada paciente; retrospectivo, longitudinal, con pacientes de sexo masculino y femenino de 20 a 70 años

de edad, y utilización del cuestionario 1. (anexo 1).

Con el fin de cumplir con el objetivo específico número 1, se revisaron los estudios de resonancia magnética de los pacientes con diagnóstico de hemorragia subaracnoidea.

Para cumplir con el objetivo específico número 2, se revisaron los estudios angiográficos de los mismos pacientes. Para cumplir con el objetivo específico número 3, se revisaron las complicaciones presentadas por los pacientes.

Análisis de Datos.

La tabulación de datos fue por medios electrónicos, (anexo 2) se utilizó el programa Statistical Package for the Social Sciences, con pruebas de coeficiente de correlación de Pearson⁽⁴²⁾ para las variables continuas y el de correlación de Spearman⁽⁴³⁾ con rangos ordenados para variables ordinales y covariancia, con el fin de determinar la variación explicada de los datos.⁽⁴⁴⁾

UNIVERSIDAD AUTÓNOMA DE NUEVO LEÓN

DIRECCIÓN GENERAL DE BIBLIOTECAS

III. RESULTADOS

2. (Estudio 20 pacientes).

En la descripción clínica, el mayor porcentaje de los 20 pacientes con aneurismas intracraneales estudiados mediante resonancia magnética y angiografía se encontró en edad de 54 a 66 años (figura 1), y del sexo femenino (figura 2). La pérdida del conocimiento fue la manifestación clínica principal (figura 3).


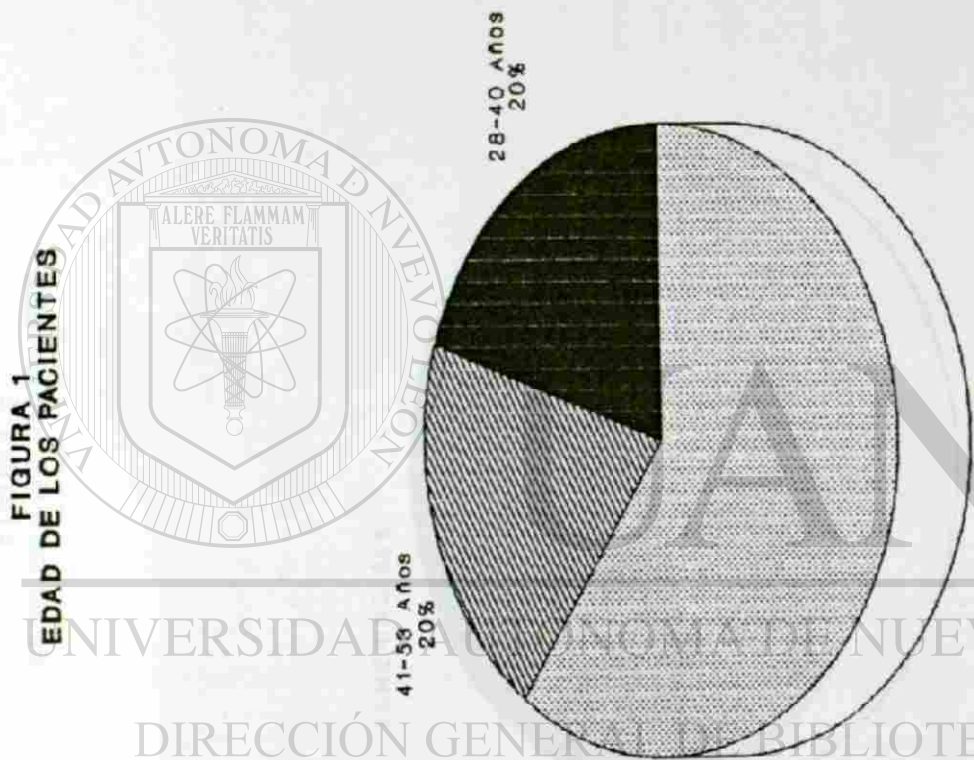
En virtud de que un paciente presentó aneurismas múltiples (figura 4), se comparó la visualización de los aneurismas por resonancia magnética y panangiografía, observándose con ambos métodos el mismo número (figura 5).

La localización mayor de los aneurismas se presentó en la circulación anterior (figura 6), en el segmento arteria carótida interna -arteria comunicante posterior, tanto por resonancia magnética como por panangiografía cerebral, delimitándose en esta última con mayor precisión el sitio de origen del aneurisma (figuras 7 y 8).

El tamaño más frecuente de los aneurismas, correspondió a 5-7 milímetros; menor número de casos 4 milímetros y de 27 milímetros (figura 9). Es importante señalar que la estimación del tamaño de éstos fue similar en los dos métodos. En esta serie sólo hubo un aneurisma gigante de 27 mm (figura 10).

Con relación al flujo y/o trombosis de los aneurismas y de acuerdo a la escala propuesta, se encontró que el 100% presentaron flujo adecuado, sin evidencia de trombosis analizados por los dos métodos (figura 11). En la resonancia magnética el flujo sanguíneo dentro del aneurisma se observa como una ausencia de señal en las secuencias de T1 y de T2, y mediante angiografía por el llenado del aneurisma con material de contraste (figura 12).

En el 100% de los aneurismas se presentó una prominencia fuera del contorno de la arteria, que se visualizó por igual con ambos métodos (figura 13).



UNIVERSIDAD AUTÓNOMA DE NUEVO LEÓN

DIRECCIÓN GENERAL DE BIBLIOTECAS





FIGURA 2
SEXO DE LOS PACIENTES

FEMENINO 55%


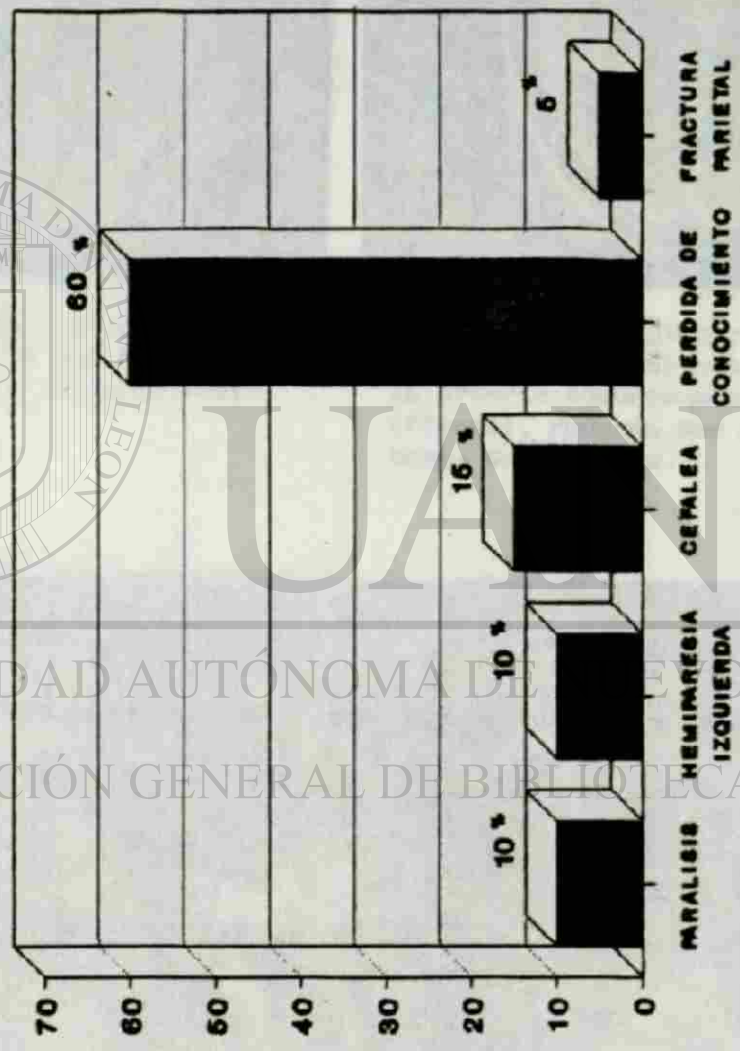


MASCULINO 45%

UNIVERSIDAD AUTÓNOMA DE NUEVO LEÓN
DIRECCIÓN GENERAL DE BIBLIOTECAS

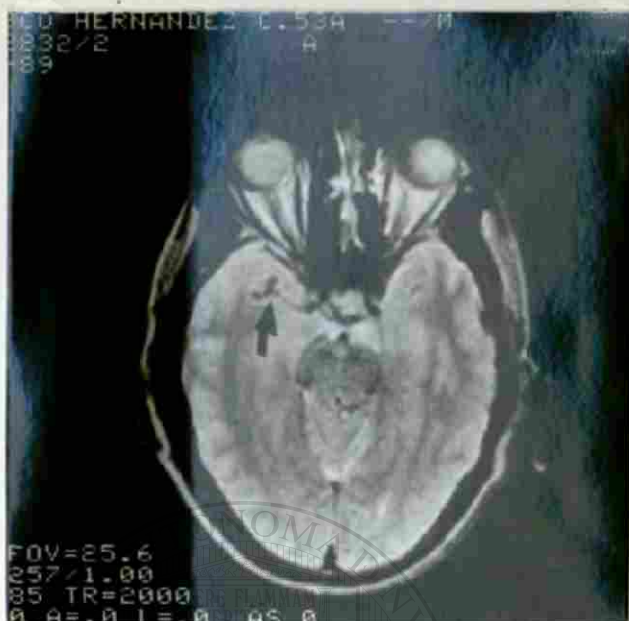®

FIGURA 3
DIAGNOSTICO CLINICO

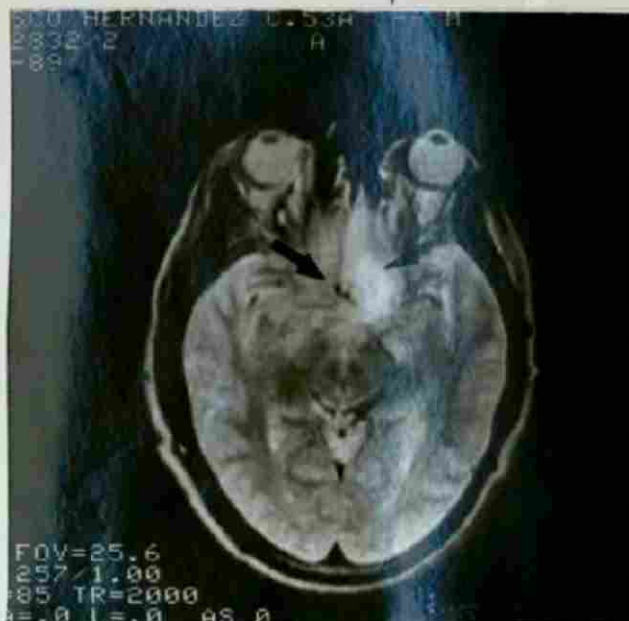

UNIVERSIDAD AUTÓNOMA DE LEÓN
DIRECCIÓN GENERAL DE BIBLIOTECAS

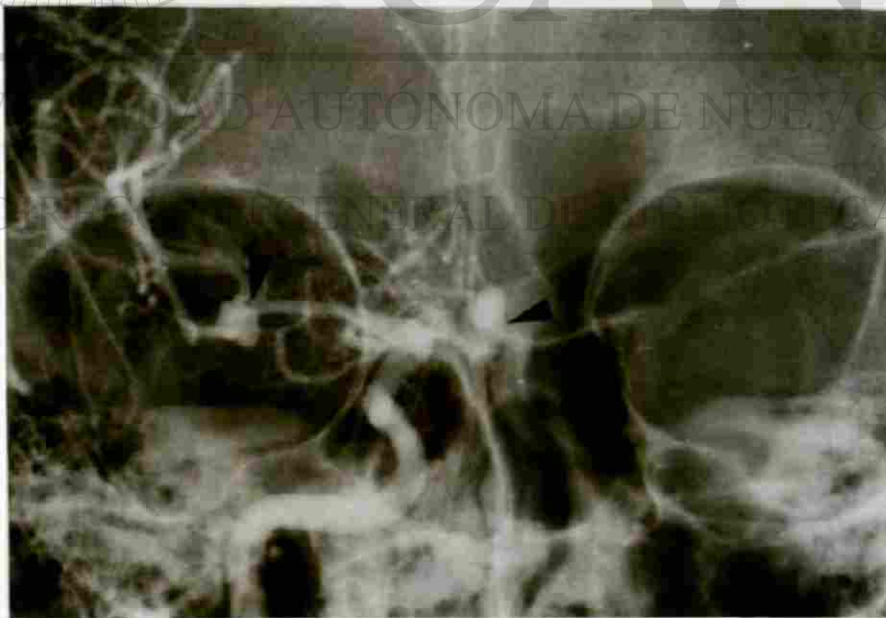
FIGURA 4. Aneurisma de arteria cerebral media y comunicante anterior derecha.



a. Resonancia Magnética corte axial en T2 (TR 2000 TE 85) con aneurisma de la arteria cerebral media (flecha).


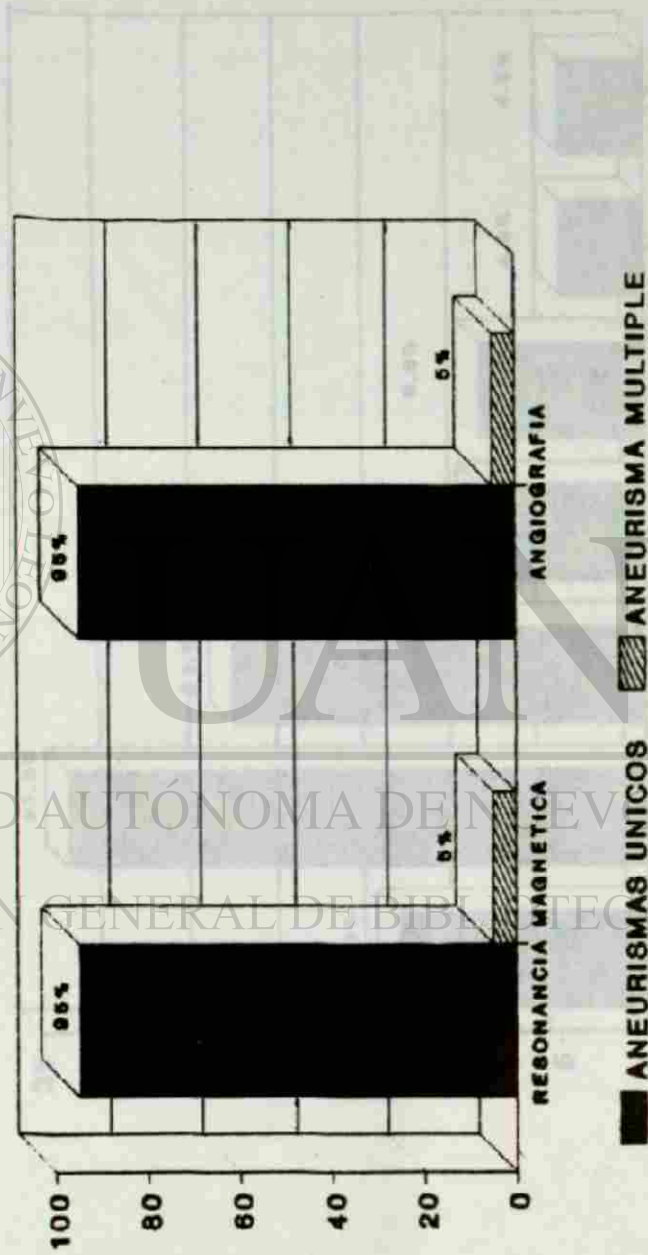


b. Resonancia Magnética corte axial en T2 (TR 2000 TE 85) con aneurisma de la arteria comunicante anterior (flecha), rodeado por zona hiperintensa de sangrado.



c. Angiografía, proyección anteroposterior con aneurismas (flechas).


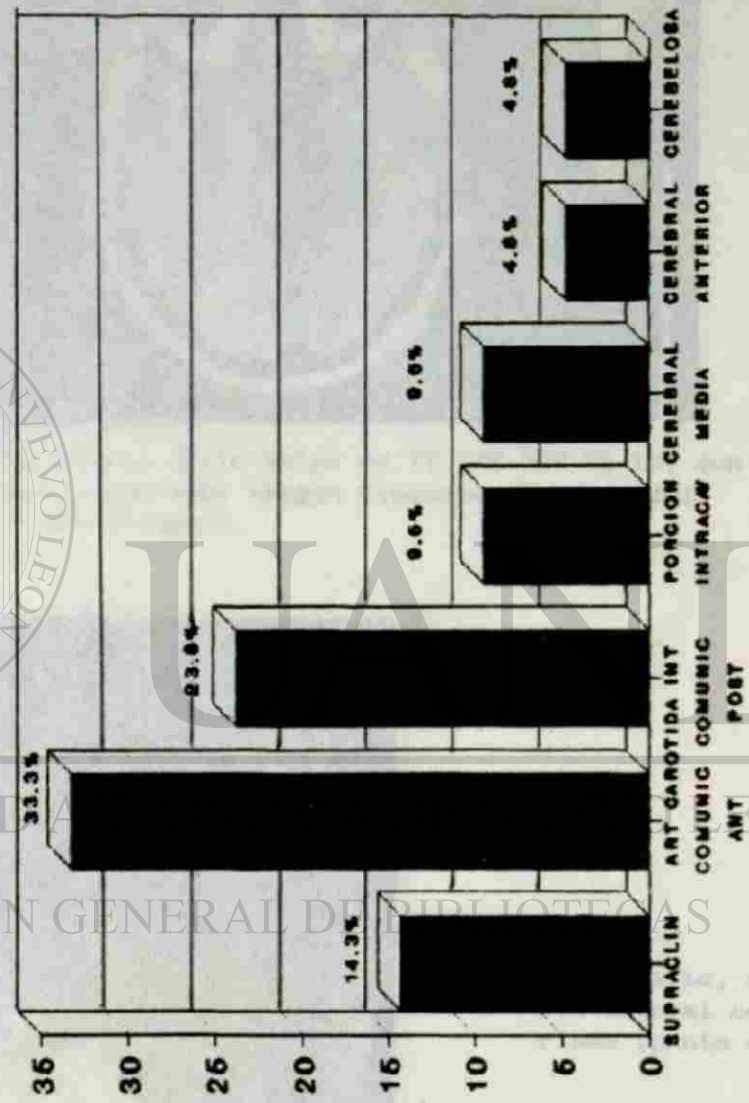
FIGURA 6
COMPARACION DE ANEURISMAS OBSERVADOS
POR RESONANCIA MAGNETICA Y ANGIOGRAFIA



UNIVERSIDAD AUTÓNOMA DE NUEVO LEÓN
DIRECCIÓN GENERAL DE BIBLIOTECAS

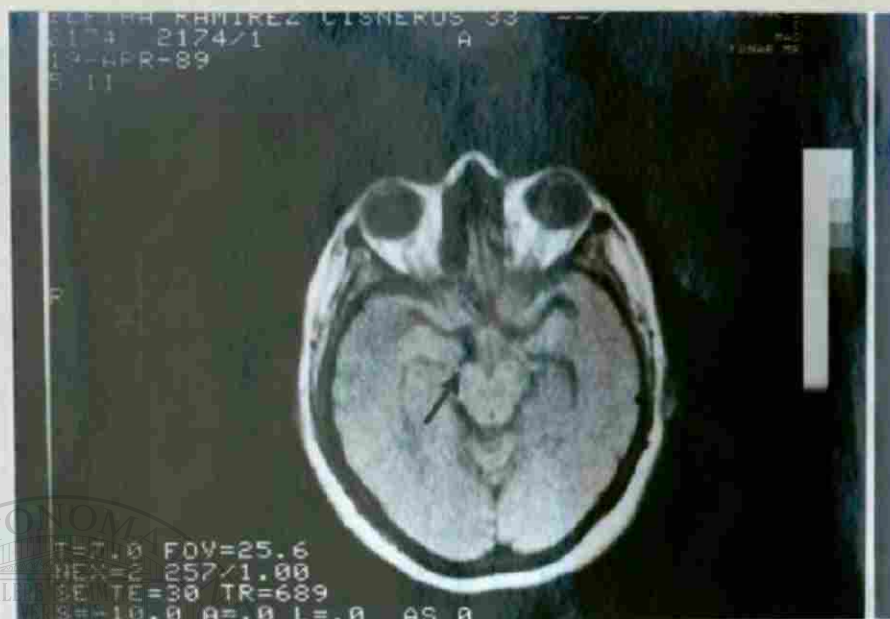


FIGURA 6
LOCALIZACION ARTERIAL DE LOS ANEURISMAS
POR RESONANCIA MAGNETICA Y ANGIOGRAFIA

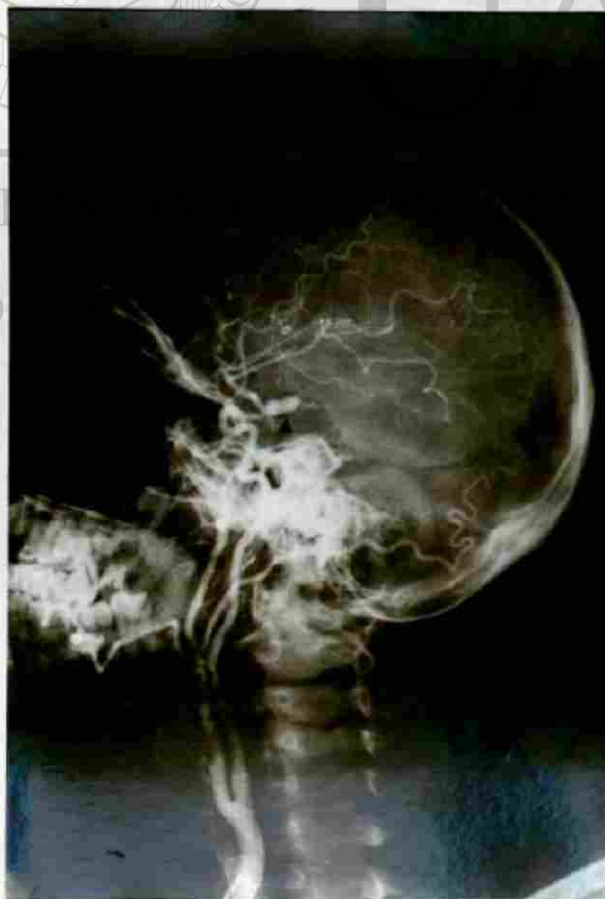


UNIVERSIDAD AUTÓNOMA DE LEÓN
DIRECCIÓN GENERAL DE BIBLIOTECAS

FIGURA 7. Aneurisma en el segmento arteria carótida interna-arteria comunicante posterior.

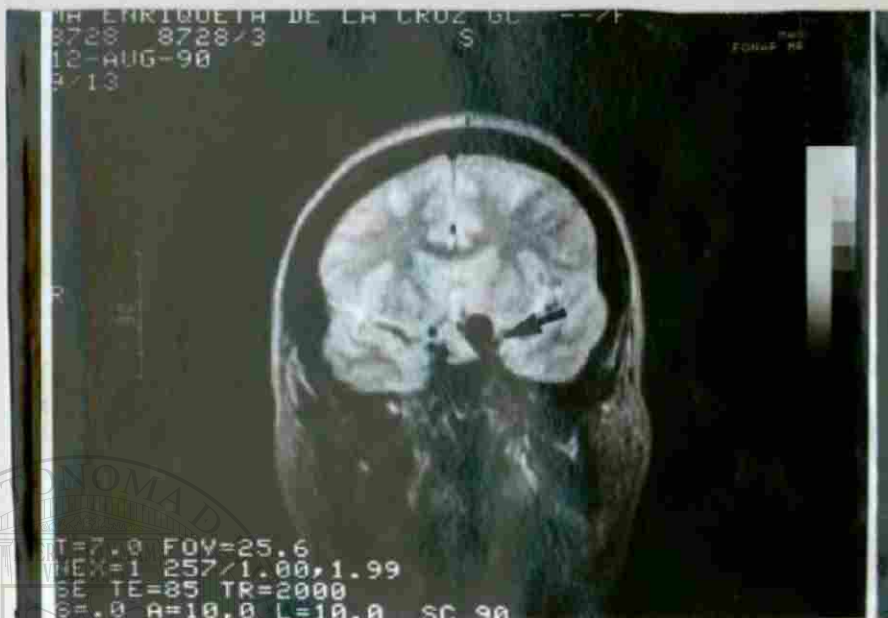

- a. Resonancia Magnética, corte axial en T1 (TR 387 TE 16) con aneurisma visualizado como imagen hipointensa fuera del trayecto del vaso (flecha).

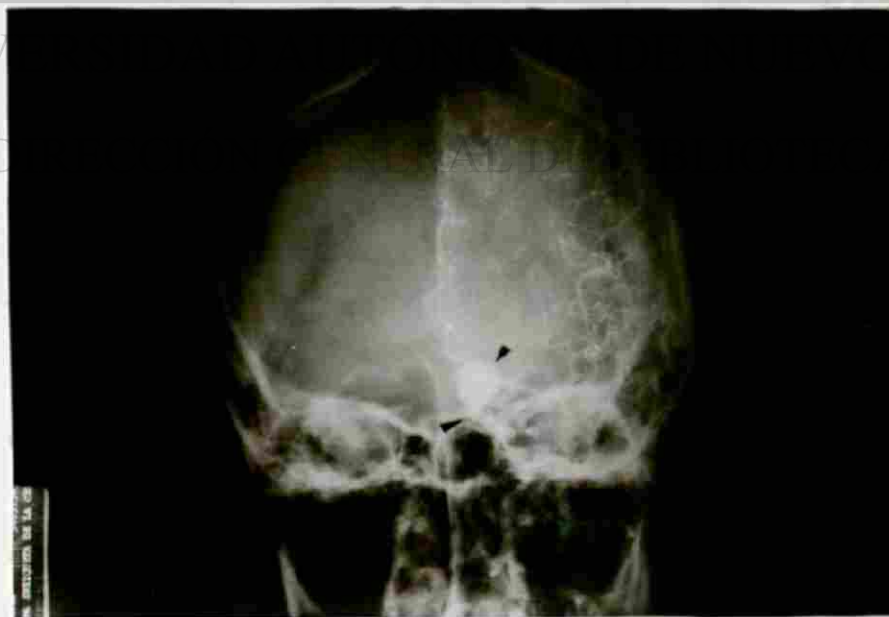

- b. Angiografía, radiografía lateral con aneurisma (punta de flecha).

FIGURA 8. Aneurisma en la arteria comunicante anterior izquierda.


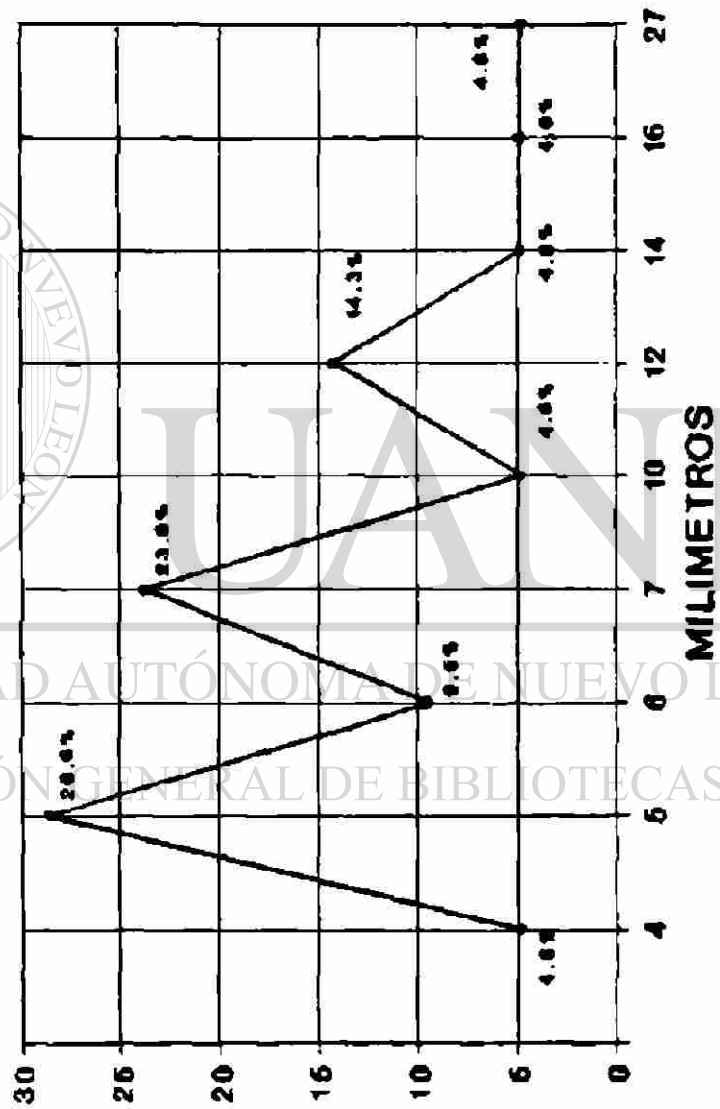


a. Resonancia Magnética, corte coronal en T2 (TR 2000 TE 85) con aneurisma con flujo normal (flecha).



b. Angiografía en proyección antero-posterior con aneurisma con flujo normal (punta de flecha).

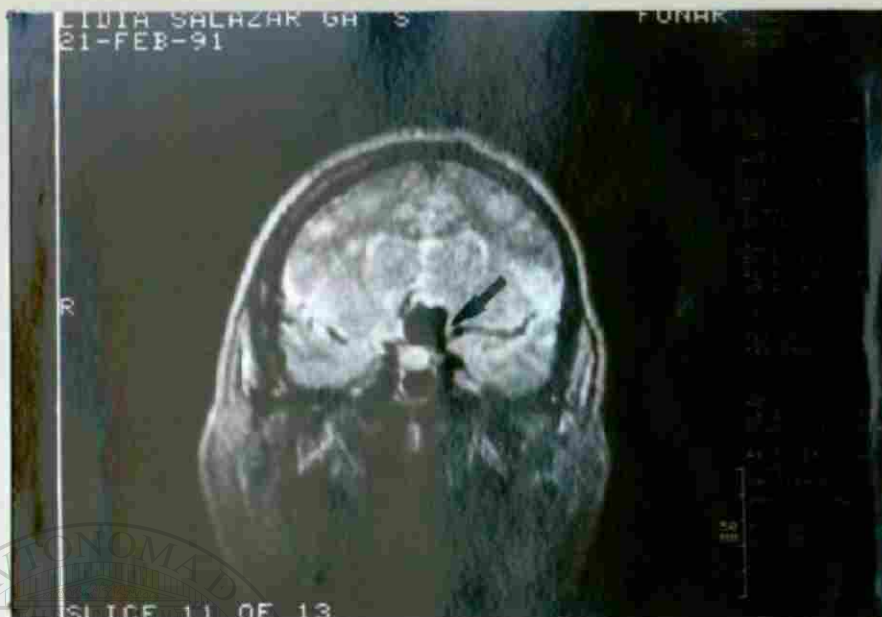FIGURA 9
TAMAÑO DE LOS ANEURISMAS POR
RESONANCIA MAGNETICA Y ANGIOGRAFIA



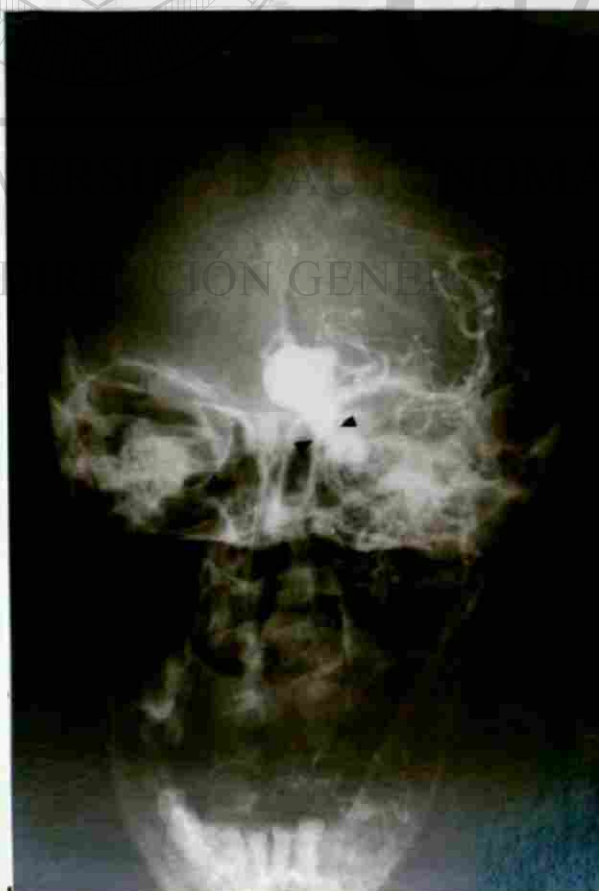UNIVERSIDAD AUTÓNOMA DE NUEVO LEÓN
DIRECCIÓN GENERAL DE BIBLIOTECAS

®

FIGURA 10. Aneurisma gigante en el segmento supraclinoideo de la arteria carótida interna en el nacimiento de la arteria oftálmica.




a. Resonancia Magnética corte coronal en T2 (TR 2000 TE 85) con aneurisma de 27 mm (flecha).



b. Angiografía, en proyección antero-posterior con aneurisma de 27 mm (punta de flecha).

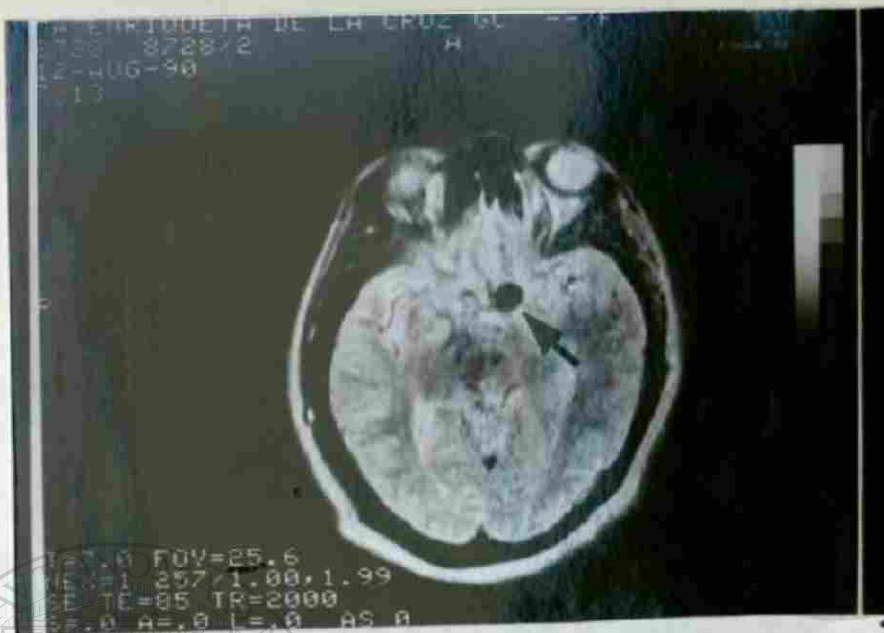
FIGURA 11
COMPARACION DE FLUJO Y TROMBOSIS POR
RESONANCIA MAGNETICA Y ANGIOGRAFIA



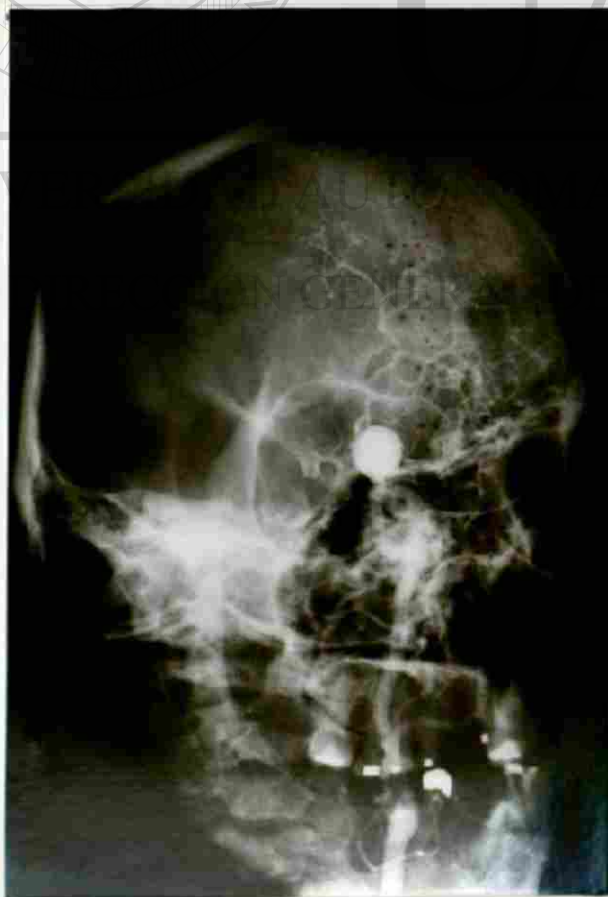UNIVERSIDAD AUTÓNOMA DE NUEVO LEÓN
DIRECCIÓN GENERAL DE BIBLIOTECA



FIGURA 12. Flujo de los aneurismas en arteria comunicante anterior izquierda.

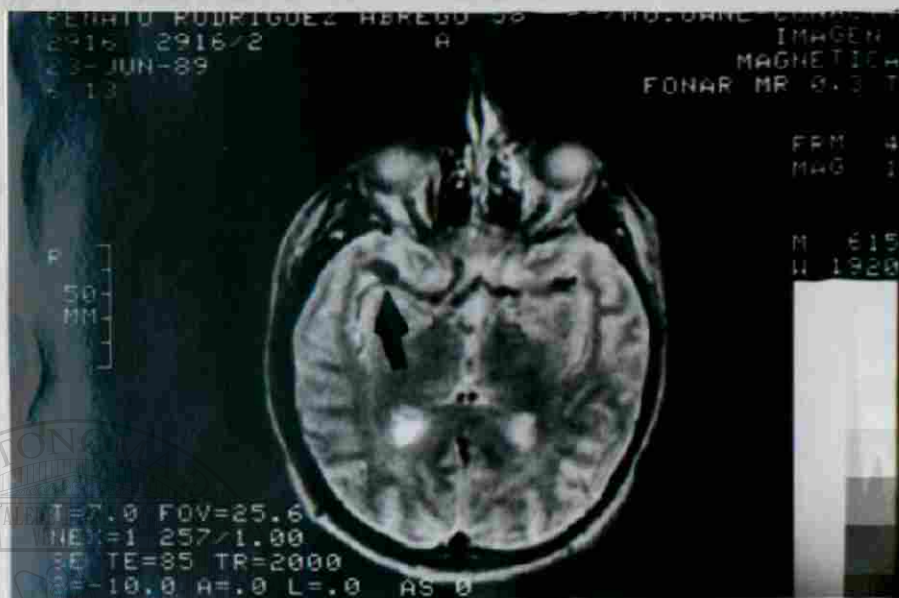

a. Resonancia Magnética, corte axial en T2 (TR 2000 TE 85), con flujo normal del aneurisma (flecha).

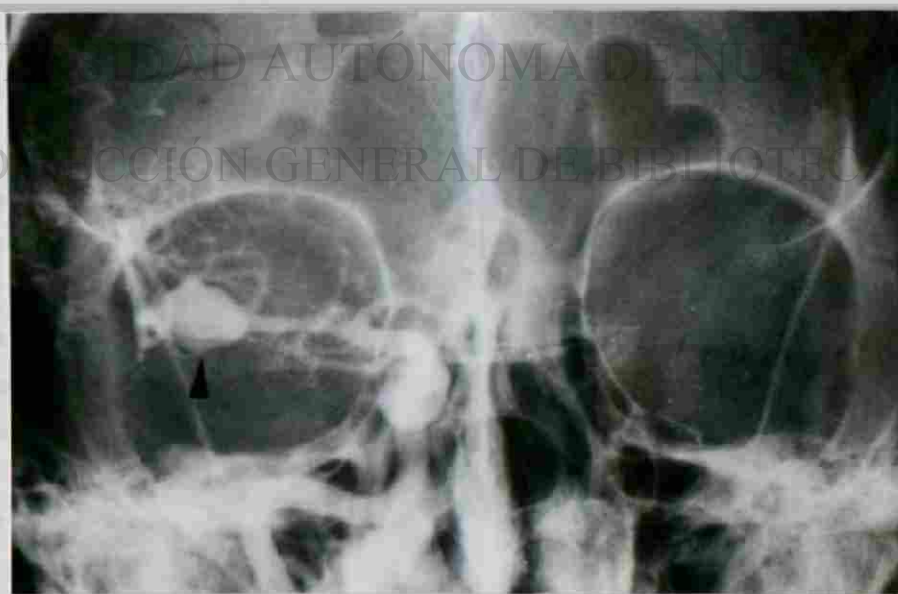


b. Angiografía, en proyección oblicua con flujo normal del aneurisma (puntas de flechas).

FIGURA 13. Prominencia del vaso fuera de su contorno en arteria cerebral media.



a. Resonancia Magnética, corte axial en T2 (TR 2000 TE 85) con prominencia vascular (corroborada con angiografía), aneurisma (flecha)



b. Angiografía, proyección antero-posterior con prominencia vascular, aneurisma (flecha).

Otro de los datos más frecuentemente encontrados por resonancia magnética fue la visualización de los sangrados, cerca del aneurisma en el 50% de los pacientes (figura 14), no observándose por angiografía, por lo que este método no se utiliza para dicho fin.

En el 90% de los pacientes evaluados por resonancia magnética se observó hemorragia subaracnoidea. En el 85% de éstos, su comportamiento en T1 fue isointenso, e hiperintenso en 5%. En T2 el 90% fue hiperintenso en las cisternas basales y entre los surcos y las cisuras (figura 15). El diagnóstico de hemorragia subaracnoidea se confirmó en 10 pacientes, con tomografía axial computarizada y punción lumbar.

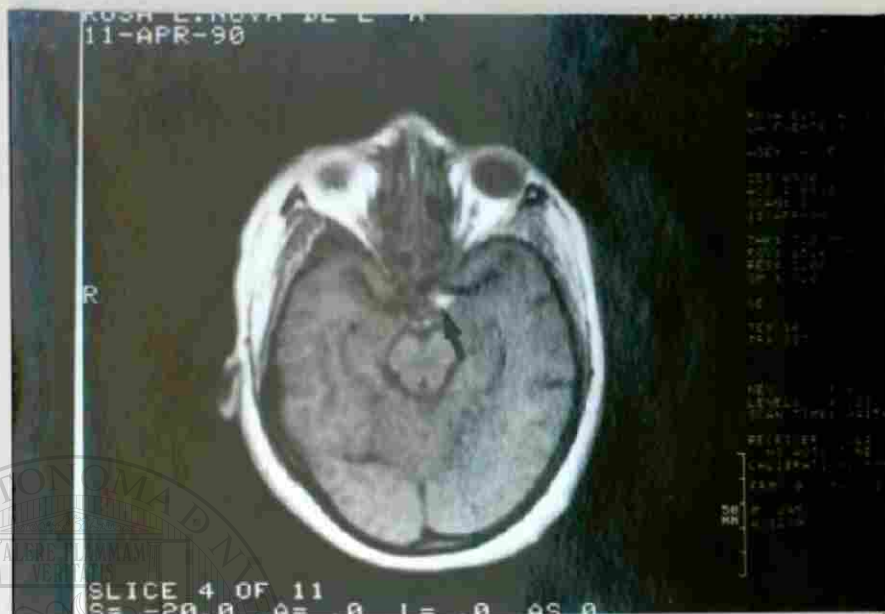
En 10 pacientes (50%) se presentó hemorragia parenquimatosa. En T1, el 20% fue isointenso; 20% hiperintenso y en un 10% hipointenso. En T2 el 50% fue hiperintenso. La localización más frecuente de esta hemorragia fue en la región temporal izquierda (figura 16).

La hemorragia intraventricular se presentó en 5 (25%) de los pacientes y su comportamiento en el 20% fue isointenso en T1 y el resto hipointenso. En T2 todos se observaron hiperintensos.

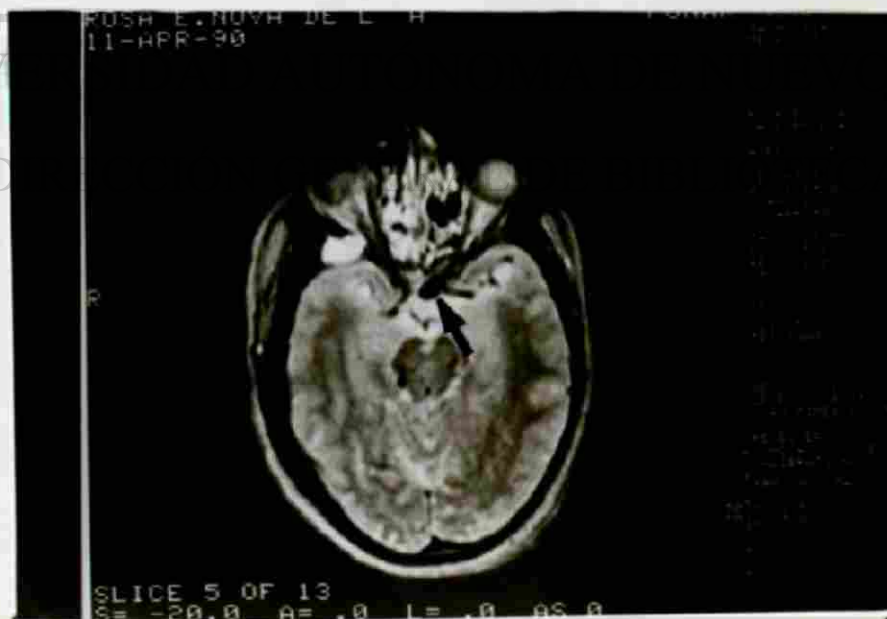La hemorragia subdural se encontró en un paciente (5%); en T1 se observó hipointenso y en T2 hiperintenso. Por angiografía se observaron desplazamientos vasculares en 8 (40%) de los pacientes como dato indirecto de hemorragia parenquimatosa.

Los hallazgos asociados representaron una diferencia entre resonancia magnética y angiografía. En resonancia magnética los infartos isquémicos presentaron la mayor frecuencia (figura 17), mientras que con angiografía fue la fístula carótido cavernosa (figura 18). En la figura 19 se observa la fístula a través de los dos métodos. Para corroborar que existe diferencia significativa en los hallazgos, se aplicó la prueba de Spearman con las siguientes hipótesis: hipótesis de nulidad donde no existe diferencia entre los hallazgos asociados encontrados con resonancia magnética y con angiografía; y la hipótesis alternativa donde existe diferencia entre los hallazgos

FIGURA 14. Sangrado cercano al aneurisma en la arteria carótida interna, segmento supraclinoideo izquierdo.

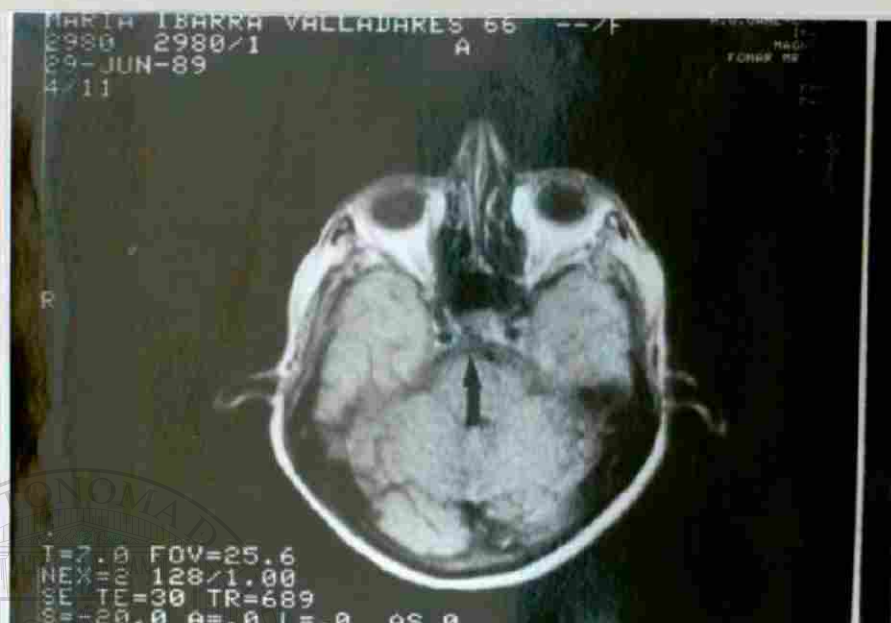


- a. Resonancia Magnética, corte axial en T1 (TR 387 TE 16) imagen hiperintensa que corresponde al sangrado (flechas), cercana al aneurisma (punta de flecha).

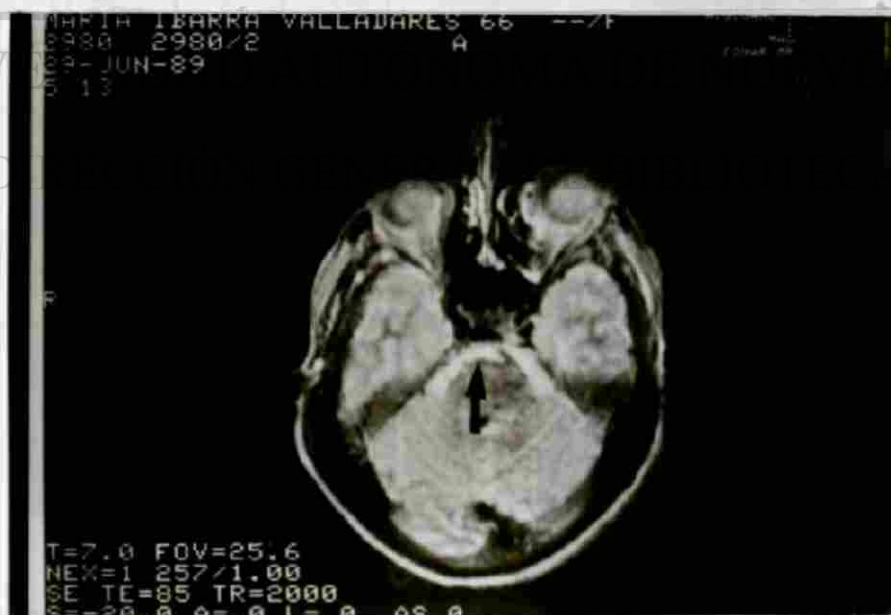

- b. Resonancia Magnética, corte axial en T2 (TR 2000 TE 85), con imagen hiperintensa por el sangrado, cercana al aneurisma (flecha).

FIGURA 15. Hemorragia subaracnoidea por Resonancia Magnética.


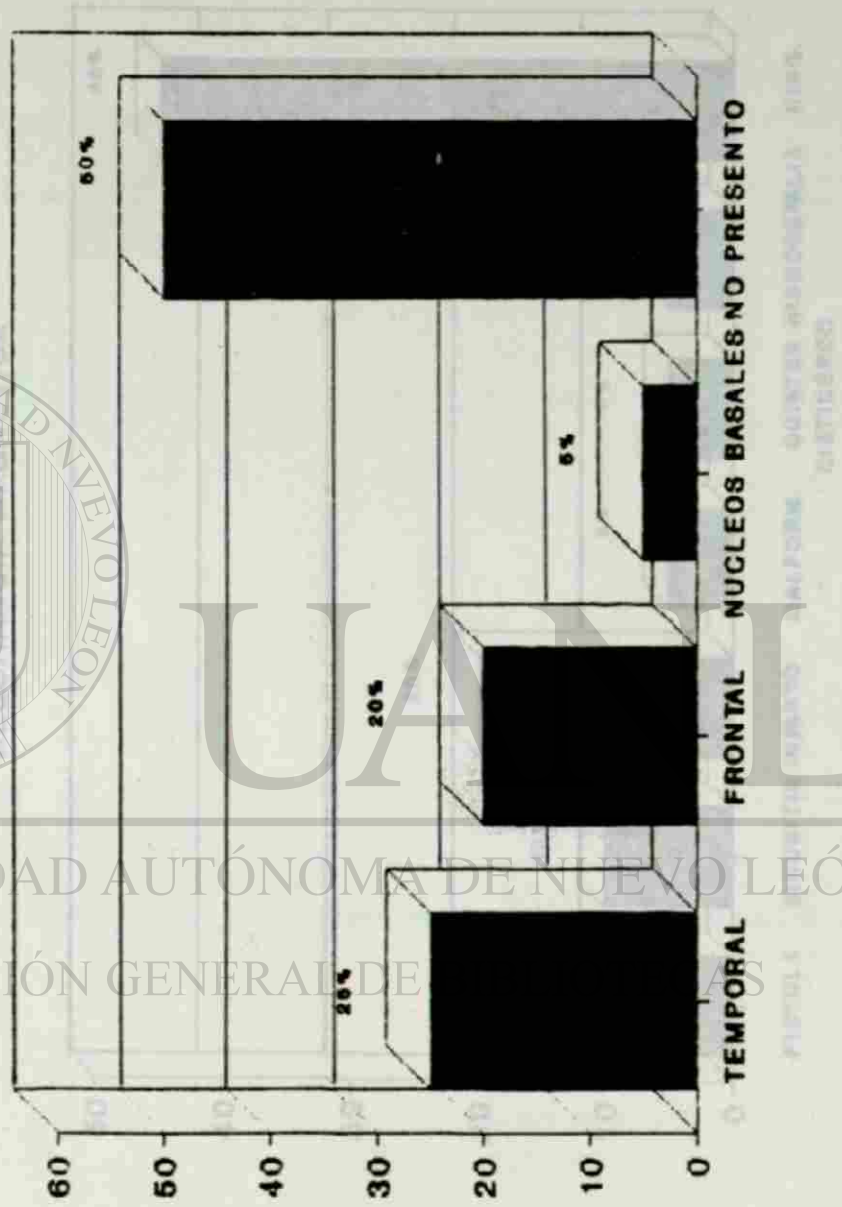


- a. Corte axial en T1 (TR 387 TE 16), con imagen isointensa correspondiente a sangrado en las cisternas basales (flechas)




- b. Corte axial en T2 (TR 2000 TE 85), con imagen hiperintensa correspondiente a sangrado en las cisternas basales (flechas).

FIGURA 16
LOCALIZACION DE HEMORRAGIA
PARENQUIMATOSA POR RESONANCIA MAGNETICA



UNIVERSIDAD AUTÓNOMA DE NUEVO LEÓN
DIRECCIÓN GENERAL DE AS





UNIVERSIDAD AUTÓNOMA DE NUEVO LEÓN
DIRECCIÓN GENERAL DE BIBLIOTECAS



FIGURA 18
HALLAZGOS ASOCIADOS POR ANGIOGRAFIA


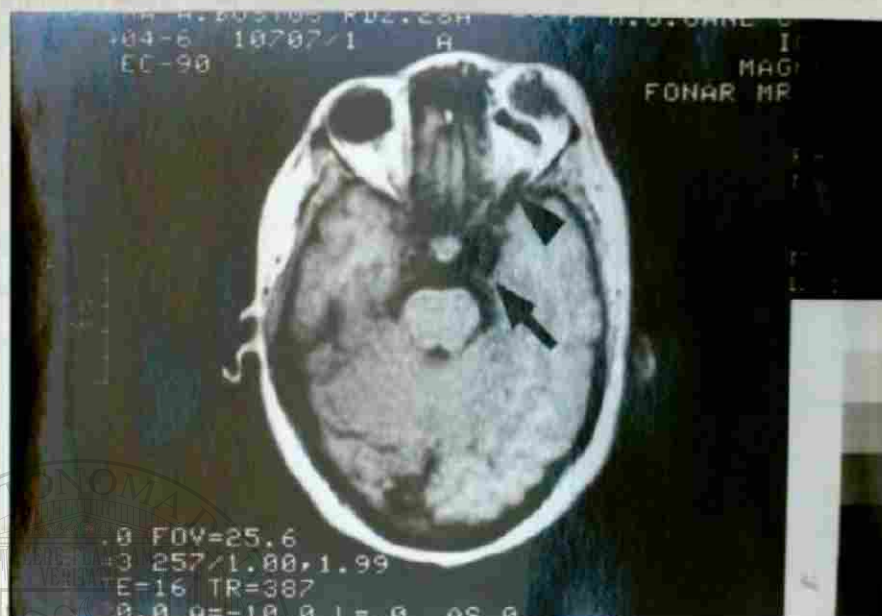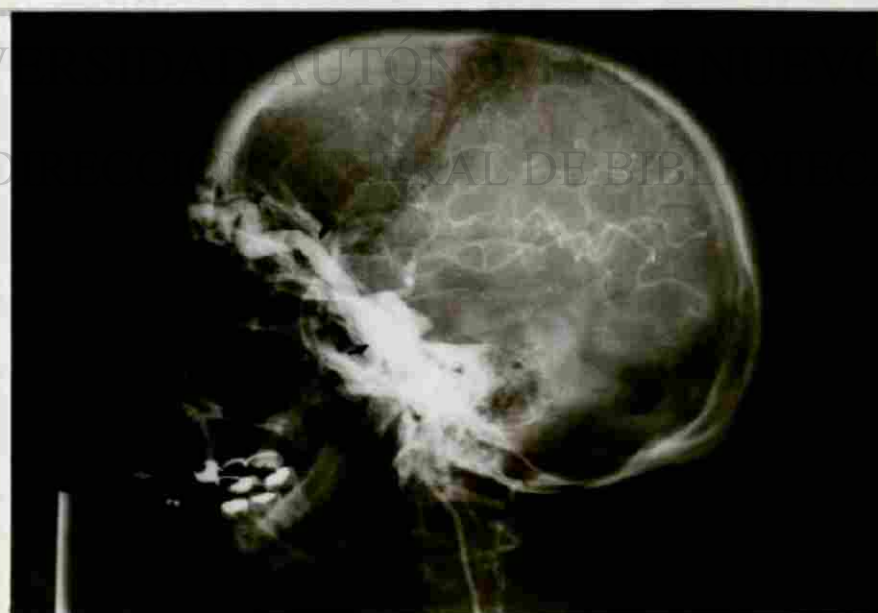


Fig. 18. Hallazgos asociados por angiografía. (Sección de Neurología, Hospital General de México, D.F., 1975).

FIGURA 19. Fístula carótido cavernosa.



- a. Resonancia Magnética, corte axial en T1 (TR 387 TE 16), con dilatación del segmento intracavernoso de la arteria carótida (flecha), y vena oftálmica prominente (punta de flecha) con proptosis del globo ocular izquierdo.



- b. Angiografía, proyección lateral con dilatación del segmento intracavernoso de la arteria carótida (flecha) y vena oftálmica prominente (punta de flecha).

asociados encontrados con resonancia magnética y con angiografía, de donde se obtiene una $r_s = 0.4538$ (figura 20), por lo que se acepta la hipótesis alternativa.

Las complicaciones que se presentaron por el método de angiografía fueron: espasmo de la arteria femoral en un 15%; espasmo de los vasos cerebrales 5% y por falla del aparato una vez puncionada la arteria en 5%. No se presentaron complicaciones por resonancia magnética.

La duración del estudio en promedio fue de 45 minutos con resonancia magnética y de 120 minutos con angiografía (figura 21). La cantidad de medio de contraste utilizado en la angiografía fluctuó de 90 a 360 mililitros.

Con el fin de predecir la ruptura del aneurisma de acuerdo a su tamaño, en ambos métodos se aplicó la prueba de regresión lineal, cuya ecuación se deriva del cuadro 1: predicción de ruptura = 0.74062 multiplicado por el tamaño del aneurisma $5 - 7$ milímetros, números mayores de frecuencias de tamaño $+ 0.98695 = 4.69$ y 6.17 mm. Estas cifras (4.69 y 6.17 mm) corresponden al tamaño del aneurisma en la predicción de la ruptura. Es importante mencionar el coeficiente de correlación de Pearson entre estas dos variables que fue significativo, con una $r = 0.7034$ y $P = 0.000$, con una covariancia de 49%.

FIGURA 20
CORRELACION DE SPEARMAN DE HALLAZGOS
ASOCIADOS ENTRE RESONANCIA Y ANGIOGRAFIA

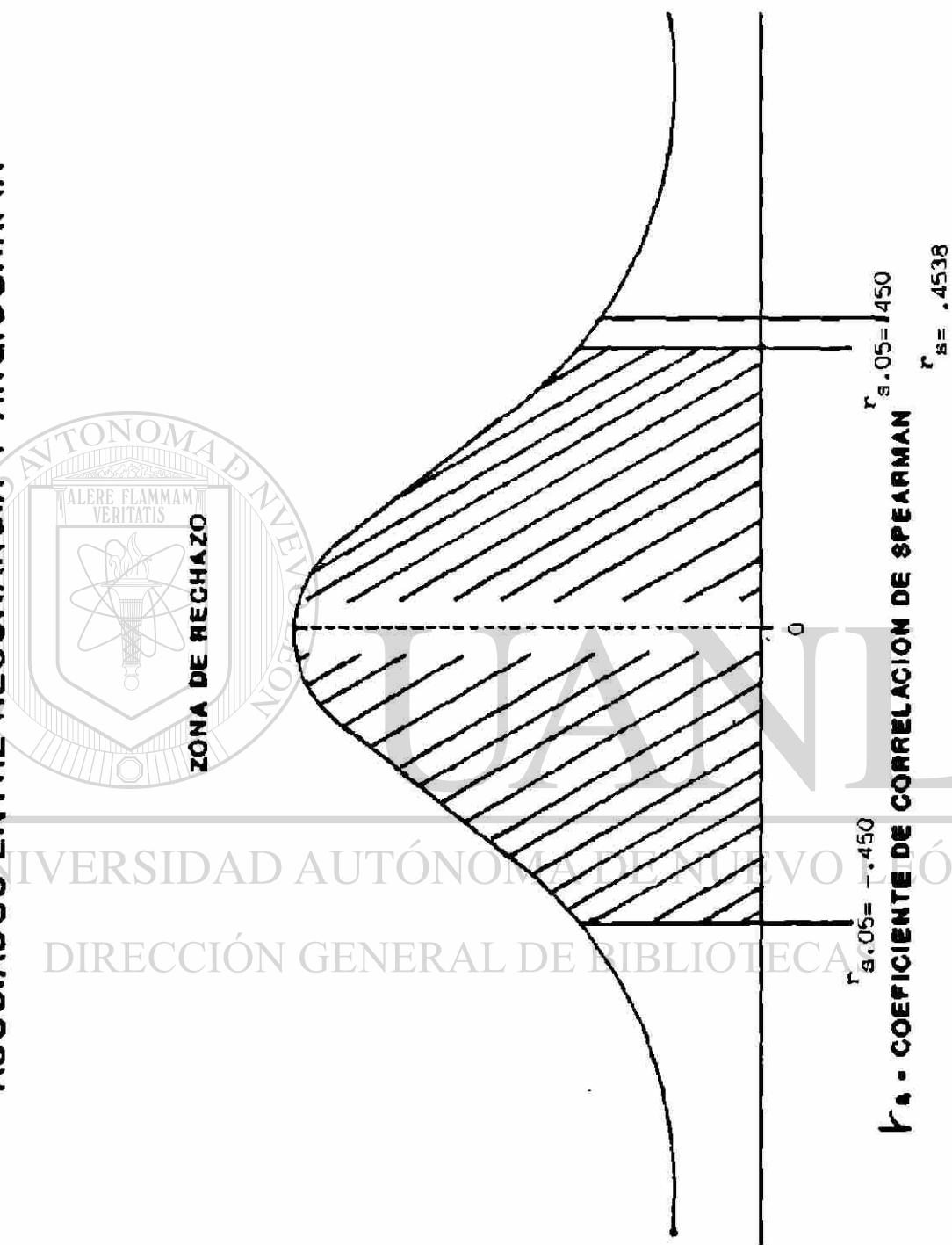

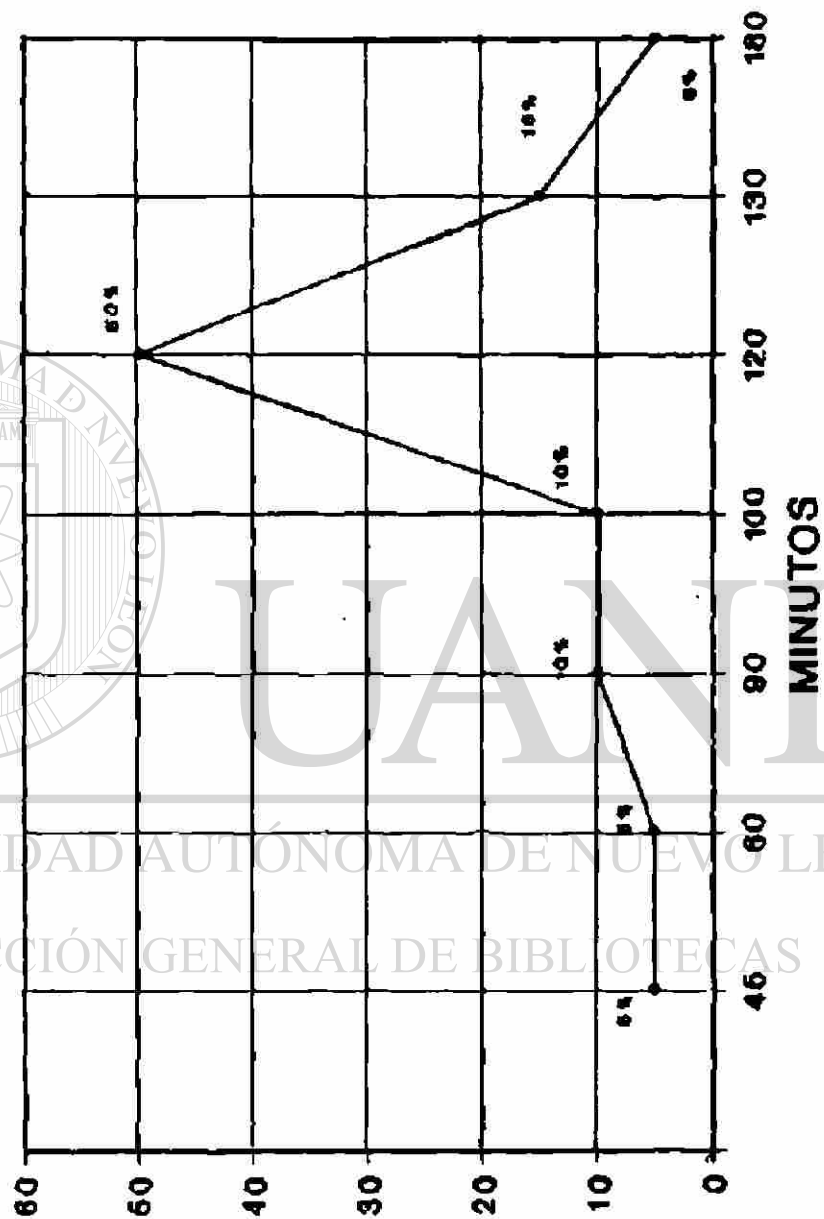


FIGURA 21
TIEMPO DE ESTUDIO POR ANGIOGRAFIA



CUADRO 1 ANÁLISIS DE REGRESIÓN

TAMAÑO DE ANEURISMAS Y PREDICCIÓN EN LA RUPTURA

PARAMETRO	CALCULO	ERROR ESTANDAR	VALOR T	NIVEL DE PROBABILIDAD
INTERCEPCION	0.98695	1.75679	0.562	0.5808
PENDIENTE	0.74062	0.17170	4.313	0.0004

COEFICIENTE DE CORRELACION = 0.7034

ERROR ESTANDAR DE CALCULO = 4.1456

UNIVERSIDAD AUTÓNOMA DE NUEVO LEÓN

DIRECCIÓN GENERAL DE BIBLIOTECAS

IV. DISCUSION

Diversos estudios clínicos muestran que la edad en que se manifiestan los aneurismas fluctúa entre los 40 - 60 años,⁽⁹⁾ lo cual coincide con el presente estudio. Respecto a la incidencia en sexo, Taveras⁽³⁾ reporta un mayor porcentaje en pacientes femeninas, sin diferencia importante en relación con el sexo masculino, dato que se corrobora en nuestro estudio. De acuerdo a las referencias mencionadas y considerando la edad y sexo similares a las de nuestros pacientes, es posible extrapolar los datos del presente estudio a la población objetivo (pacientes con esta enfermedad).⁽⁴⁵⁾ Respecto a la manifestación clínica de un aneurisma después de romperse, es cefalea intensa súbita acompañada o no de inconciencia. Una manifestación rara antes y después de la ruptura es la parálisis de los pares craneales;⁽⁴⁾ en cambio el dato clínico principal en el grupo de pacientes aquí estudiado correspondió a pérdida de conocimiento asociada a hemorragia cerebral.

Viñuela⁽³⁾ y Ramsey⁽¹⁷⁾ utilizaron en la evaluación de los aneurismas a la angiografía y a la tomografía axial computarizada. En estos estudios se encontró que la resonancia magnética presenta una alta sensibilidad diagnóstica en la visualización, inclusive de aneurismas pequeños, similar a la angiografía, siendo ésta la que determina con mayor precisión el sitio en que se origina el aneurisma. En cuanto a la localización de los aneurismas, Crowell⁽¹⁶⁾ reporta que el 85% se encuentran en la circulación anterior y el 15% en la circulación posterior; Ramsey⁽¹⁷⁾ y Abrams⁽¹⁵⁾ reportan un 95% en la circulación anterior y un 5% en el territorio posterior. En esta investigación la localización de los aneurismas arteriales intracraneales por resonancia magnética y angiografía fue similar a lo reportado por Ramsey y Abrams.

Con relación al tamaño de los aneurismas sintomáticos se reportan con más frecuencia de 5 - 15 milímetros;⁽³⁵⁾ en este estudio los mayores porcentajes estuvieron entre 5 y 7 milímetros, tanto por resonancia magnética como por angiografía.

La incidencia de aneurismas múltiples (5%) fue menor a la reportada

por Taveras, de 20%; McKissock de 14% y Locksley de 19%;⁽³⁾ Chason y Hindman señalan una incidencia de hasta 33% de aneurismas múltiples y bilaterales.

Olsen⁽¹⁴⁾ reporta una frecuencia de aneurismas gigantes de 2.5% a 5% lo cual fue similar a lo encontrado en el presente trabajo, por los dos métodos.

En lo que se refiere al flujo sanguíneo descrito por Stark⁽³⁷⁾ en resonancia magnética y a la escala propuesta por Pinto⁽¹⁴⁾ en cuanto a la trombosis o flujo de los aneurismas, se encontró que tanto la resonancia magnética como la angiografía mostraron datos similares, en razón de que en la totalidad de los aneurismas visualizados se presentó un flujo adecuado. Sin embargo en el caso de un aneurisma totalmente trombosado, la resonancia magnética mostraría la imagen del aneurisma inactivo y la angiografía, su no visualización.

Abrams⁽⁸⁾ menciona que una característica de los aneurismas visualizados por angiografía es la prominencia segmentaria o dilatación sacular del vaso fuera de su trayecto. Con este parámetro ya conocido y la franca visualización de la hemorragia subaracnoidea mediante la resonancia magnética, se buscó en este estudio la prominencia del vaso, que corroborada con angiografía correspondió con aneurisma, ya que estudios previos reportan la visualización de los aneurismas gigantes por medio de resonancia magnética pero no los de menor tamaño, diagnóstico que fue posible de acuerdo al análisis de nuestros datos. Asimismo fue posible la diferenciación entre vasos tortuosos e irregulares y aneurismas.

Aunque Ramsey,⁽¹⁷⁾ Krishna,⁽²²⁾ y Taveras⁽³⁾ señalan que la resonancia magnética no es útil en el diagnóstico de hemorragia subaracnoidea, en esta investigación se observó por resonancia magnética el 90% de las hemorragias subaracnoideas corroboradas en el 50% de los casos por medio de punción lumbar y tomografía axial computarizada. La visualización de las hemorragias subaracnoideas se logró al utilizar un T2 (TR 2000 TE 85), con un equipo de 0.3 Tesla que permitió observar la hiperintensidad del líquido cefalorraquídeo asociado con sangrado. Es importante señalar que con

un T2 (TR 2500 TE 85) más prolongado no es posible el diagnóstico de hemorragia subaracnoidea por la hiperintensidad de la imagen del líquido cefalorraquídeo. Asimismo un equipo de mayor Tesla utilizado en otros lugares, no permite la diferenciación de la hemorragia en relación con el líquido cefalorraquídeo normal, en virtud de que presentan la misma señal de intensidad.

Kereiakes⁽³⁶⁾ describe la resonancia magnética como un método diagnóstico que no produce complicaciones, lo cual coincide con nuestros resultados, con la desventaja de que pacientes con implantes metálicos (marcapasos, clips en vasos cerebrales), no es posible utilizar este método; Abrams⁽²⁵⁾ señala que la angiografía presenta un porcentaje bajo de complicaciones (0.5 a 12%). Por el contrario en nuestro material este método elevó el porcentaje de complicaciones a 4 pacientes (25%).

La amplia capacidad diagnóstica y sensibilidad de la resonancia magnética como lo describe Alfidi⁽³⁹⁾ queda demostrada en este estudio al encontrar mayor cantidad de hallazgos asociados que por el método de angiografía.

Abrams⁽²⁵⁾ refiere una dosis máxima de material de contraste en las angiografías de 130 mililitros; Mani⁽²⁵⁾ refiere un incremento marcado en las complicaciones ocasionadas por angiografía cerebral en pacientes mayores de 40 años y con un tiempo de estudio mayor de 80 minutos. Consideramos que la cantidad elevada de material de contraste y el tiempo prolongado del estudio en esta investigación constituyen un riesgo para el paciente.

La predicción de la ruptura del aneurisma en los dos métodos se espera con un tamaño de 4.69 - 6.17 milímetros de acuerdo a la presente investigación, cifra que es similar a las reportadas por Crompton de 4 milímetros, Crawford de 6 - 15 milímetros, Cooperative Studio de 7 milímetros y McCormick y Acosta de 5 a 9 milímetros.⁽¹⁵⁾

V. CONCLUSION

Los resultados establecen la hipótesis nula respecto a la igualdad de datos en lo que se refiere a la mejor visualización de los aneurismas arteriales intracraneales y el flujo sanguíneo intra aneurismático mediante resonancia magnética y por angiografía cerebral.

Se concluye: que la resonancia magnética y la angiografía muestran la imagen de aneurismas intracraneales de menor tamaño como prominencias fuera del trayecto de los vasos, lo que permite su diagnóstico.

Que la visualización de hemorragia subaracnoidea es posible en la resonancia magnética mediante el uso de un T2 con TR 2000 y TE 85 milisegundos.

La resonancia magnética proporciona mayor porcentaje de hallazgos asociados diagnósticos que los ofrecidos por la angiografía.

La angiografía permite una mayor precisión del sitio de origen del aneurisma arterial intracraneal y su evaluación prequirúrgica.

La desventaja de la resonancia magnética es la referente a la imposibilidad de ser utilizada en pacientes con implantes metálicos: marcapasos, clips en vasos cerebrales, y por lo mismo para la evaluación post-quirúrgica. Respecto a la desventaja de la angiografía es el alto porcentaje de complicaciones.

Ambos métodos, resonancia magnética y angiografía son actualmente complementarios para emitir un diagnóstico.

La resonancia magnética ha abierto un nuevo panorama en el diagnóstico de la patología vascular cerebral, ya que permite brindar al paciente un método de diagnóstico no invasivo.

IV. REFERENCIAS Y BIBLIOGRAFIA ADICIONAL

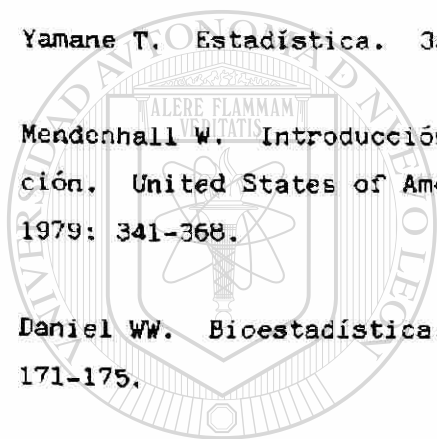
A. REFERENCIAS:

1. Mascaró JM. Diccionario terminológico de ciencias médicas. 11a. edición. España: Salvat Editores, 1976: 53.
2. Caso A. Neurología clínica mexicana. México: Editorial Interamericana, 1965: 212-216.
3. Taveras J., Ferrucci JT. Neuroradiology and radiology of the head and neck. United States of America: Lippincott Company, 1989: 1-14.
4. Vinken PJ. Handbook of clinical neurology. Holanda: North-Holland Publishing Company, 1972: 68-204.
5. Abrams HL. Abrams angiography vascular and interventional radiology. 3a. edición. Vol. II. United States of America: Little Brown Library of radiology, 1983: 271-314.
6. Mullan S. Essentials of neurosurgery. United States of America: Springer Company, 1961: 251-258.
7. Taveras J. op.cit. 9.
8. Abrams H. op.cit. 283.
9. Robbins S. Patología estructural y funcional. 1a. edición. México: Editorial Interamericana, 1975: 1422-1486.
10. Taveras J. op.cit. 9.
11. Robbins S. op.cit. 1454-1455.
12. Taveras J. op.cit. 9.

13. Robbins S. op.cit. 1454
14. Olsen WL., Zawadzki B., Hodcs J., Norman D., Newton T. Giant intracranial aneurysms: MR imaging radiology. 1987; 163: 431-435.
15. Taveras J. op.cit. 9-11.
16. Crowell RM., Zervas NT. Tratamiento del aneurisma intracraneal. Clínicas Médicas de Norteamérica, 1979; 4: 695-713.
17. Ramsey RG. Neuroradiology. 2a. edición. United States of America: Saunders Company, 1987: 264-312.
18. Dunphy EJ. Diagnóstico y tratamiento quirúrgico. 2a. edición. México: Editorial Manual Moderno, 1979: 889-891.
19. Guedes Campos J., Bastos Gomes L., Almeida A., Coutino D., Pereira R., Lobos J. Terapéutica endovascular en aneurismas cerebrales gigantes. Rev. Mex. Radiol. 1990; Suplemento 1, 44: 5-9.
20. Pinto RS., Kricheff II., De Filipp G. Vasospasm secondary to ruptured aneurysm. American Journal of Neuroradiology, 1983; 4: 283.
21. Enzhan DR., Brody WR., Rieder S. Intracranial intravenous digital subtraction angiography. Neuroradiology, 1982; 23: 241-245.
22. Stark D., Bradley WG. Magnetic resonance imaging. 1a. edición. United States of America: Mosby Company, 1988: 473 - 505.
23. Marchal G., Bosmans H., Van Fraeyenhoven L., Wilms G., Van Hecke P., Plets Ch. Intracranial vascular lesions: optimization and clinical evaluation of three dimensional time of flight MR angiography. Radiology 1990; 175: 443-448.
24. Schmalbrock P., Yuan CH., Chakeres, DW., Kohli J., Pelc NJ. Volume MR angiography: methods to achieve very short echo times. Radiology 1990; 175: 861-865.

25. Abrams H. op.cit. 20, 227-228.
26. Stoopen M. Wilhelm Conrad Röntgen y el descubrimiento de los Rayos X. Rev. Mex. Radiology 1990; 44: 7-16.
27. Abrams H. op.cit. 9-10.
28. Taveras JM. Neuroradiology: past, present, future. Radiology 1990; 175: 593-602.
29. Abrams H. op.cit. 10.
30. Del Balso AM., Bowers JE. Aneurysm of intrapetrous carotid artery: CT and angiographic findings. J. Comput Assist Tomogr 1986; 10: 702.
31. Taveras J. op.cit. 7.
32. Bernal DJ. La ciencia en la historia. 5a. edición. México: Editorial Nueva interamericana, 1981: 9-646.
-
33. Taveras J. op.cit. 597.
34. Stoopen M. El siglo de Röntgen. Rev. Mex. Radiol 1990; 44: 4-5.
35. Ramsey RG. op.cit. 264-267.
36. Pomeranz SJ. Craniospinal magnetic resonance imaging. United States of America: Saunders Company 1989: 1-15.
37. Stark D., Bradley WG. Diagnostic radiology MR imaging. United States of America: 1988: 27-57.
38. Burt TD. MR of CSF flow phenomenon mimicking basilar artery aneurysm. American Journal of Neuroradiology 1987; 8: 55-58.

39. Alfidi R. magnetic resonance imaging of the brain. *Radiology* 1984; 22: 779-793.
40. Schmalbrock P. op.cit. 863.
41. Cañedo Dorantes L. Investigación clínica. México: Editorial Nueva Interamericana, 1987: 178-180.
42. Levin J. Fundamentos de estadística en la investigación social. 2a, edición. México: Editorial Harla, 1979: 200-240.
43. Yamane T. Estadística. 3a. edición. México: Editorial Harla, 1979: 251-281.
44. Mendenhall W. Introducción a la probabilidad y la estadística. 5a. edición. United States of America: Wadsworth Internacional/Iberoamericana, 1979: 341-368.
45. Daniel WW. Biestadística. 3a. edición. México: Editorial Limusa, 1989: 171-175.



UANL

UNIVERSIDAD AUTÓNOMA DE NUEVO LEÓN



DIRECCIÓN GENERAL DE BIBLIOTECAS

B. BIBLIOGRAFÍA ADICIONAL

Batjer H., Samson J. Intracranial arteriovenous malformations associated with aneurysms. *Neurosurgery* 1986; 18: 29-35.

Bradley WG. Flow phenomena. *Radiology* 1988; 27-37.

Campos J., Fox AJ., Viñuela F. Saccular aneurysm-in-basilar arteri fenestration. *American Journal of Neuroradiology* 1987; 8: 233.

Carini RN., Owens G. Neurological and neurosurgical nursing. 2a. edición. United States of America: The C.V. Mosby Company, 1974; 238-253.

Cohen MD., Guirel M., Cory DA. MR appearance of blood and blood products: in vitro study. *American Journal of radiology* 1986; 146: 1293.

Chason J., Hindman WB. Berry aneurysms of the circle of willis. Results of a planned autopsy study. *Neurology* 1988; 8: 41-44.

Dorcas HP. The development of the cranial arteries in the human embryo. *Embriol* 1948; 212: 205-261.

Garrison FH. History of medicine. 4a. edición. United States of America: Company lippincott, 1989: 1-14.

Langman J. Embriología médica. 3a. edición. México: Editorial Interamericana, 1976: 212-221.

Lockhart RD., Hamilton GF., Fyfet W. Anatomía humana. 1a. edición. México: Editorial Interamericana. 1965: 580-588.

Schulthees G., Agustiny N. Calculation of T2 valves-versus-phase imaging for the distinction between flow and thrombus in MR imaging. *Radiology* 1987; 164: 549.


Smoker W., Corbett JJ., Gentry LR. High resolution computed tomography of the basilar artery: normal size and position. AJNR 1986; 7: 55.

Testut L., Latarjet A. Tratado de anatomía humana. 9a. edición. Vol.III. Barcelona, España: Salvat Editores, S.A., 1979: 205-253.

White EM., Edelman RR., Wedeen UJ., Brady TJ. Intravascular signal in MR imaging: use of phase display for differentiation of blood-flow signal from intraluminal disease. Radiology 1986; 161: 245.

Wilkins HR, Rengachary SS. Neurosurgery. United States of America: McGraw-Hill Book Company, 1976: 3-15.

Yamamoto, Y., Asari S., Sunami N. Computed angiography of unruptured cerebral aneurysms. J. Comput. Assist Tomogr, 1986; 10:21.



UANL

UNIVERSIDAD AUTÓNOMA DE NUEVO LEÓN



DIRECCIÓN GENERAL DE BIBLIOTECAS



A N E X O 1

UANL

UNIVERSIDAD AUTÓNOMA DE NUEVO LEÓN

®

DIRECCIÓN GENERAL DE BIBLIOTECAS

UNIVERSIDAD AUTONOMA DE NUEVO LEON
FACULTAD DE MEDICINA

DIAGNOSIS COMPARATIVO DE LOS ANEURISMAS

CLAVE

I. DATOS DE IDENTIFICACION

1. Nombre: _____
2. Edad: _____
3. Sexo: 1. Femenino _____ 2. Masculino _____

II. DATOS ESPECIFICOS

POR RESONANCIA MAGNETICA.

Aneurismas.

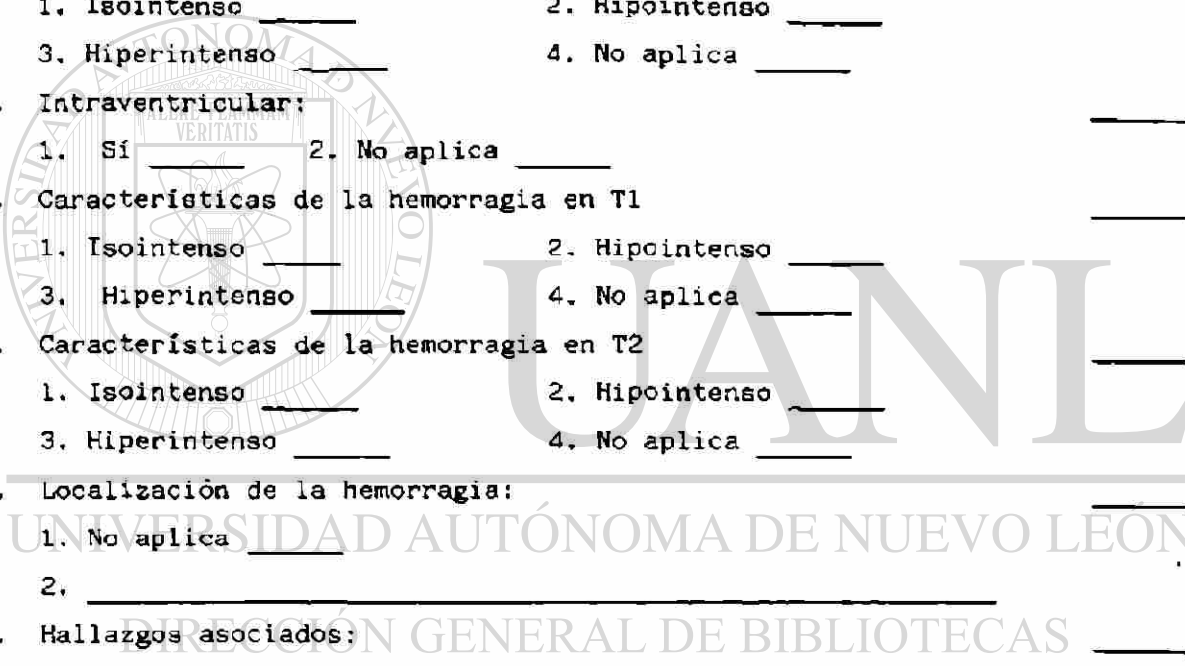
4. Visualización de aneurismas: 1. Sí _____ 2. No _____
Si es afirmativa la anterior:
5. Número: 1. No aplica _____ 2. _____
6. Localización:
1. No aplica _____ 2. _____
7. Tamaño: 1. No aplica _____ 2. _____
8. Flujo: 0 _____ 1. _____ 2. _____ 3. No aplica _____
9. Trombosis:
1. No existe _____ 2. _____
10. De acuerdo a su tamaño, predicción en la ruptura:
1. No hay ruptura _____ 2. _____

Hemorragia.

11. Visualización de hemorragia: 1. Sí _____ 2. No _____
Si es afirmativa la anterior:
12. Subaracnoidea:
1. Sí _____ 2. No aplica _____
13. Características de la hemorragia en T1
1. Isointenso _____ 2. Hipointenso _____
3. Hiperintenso _____ 4. No aplica _____

- 14. Características de la hemorragia en T2
1. Isointenso _____ 2. Hipointenso _____
3. Hiperintenso _____ 4. No aplica _____
- 15. Parenquimatosa:
1. Sí _____ 2. No aplica _____
- 16. Características de la hemorragia en T1
1. Isointenso _____ 2. Hipointenso _____
3. Hiperintenso _____ 4. No aplica _____
- 17. Características de la hemorragia en T2
1. Isointenso _____ 2. Hipointenso _____
3. Hiperintenso _____ 4. No aplica _____
- 18. Intraventricular:
1. Sí _____ 2. No aplica _____
- 19. Características de la hemorragia en T1
1. Isointenso _____ 2. Hipointenso _____
3. Hiperintenso _____ 4. No aplica _____
- 20. Características de la hemorragia en T2
1. Isointenso _____ 2. Hipointenso _____
3. Hiperintenso _____ 4. No aplica _____
- 21. Localización de la hemorragia:
1. No aplica _____
2. _____
- 22. Hallazgos asociados:
1. No aplica _____
2. Otros _____
- 23. Complicaciones:
1. Ninguna _____
2. Otras _____
- 24. Diagnóstico clínico con el que fueron enviados:

- 25. Observaciones:



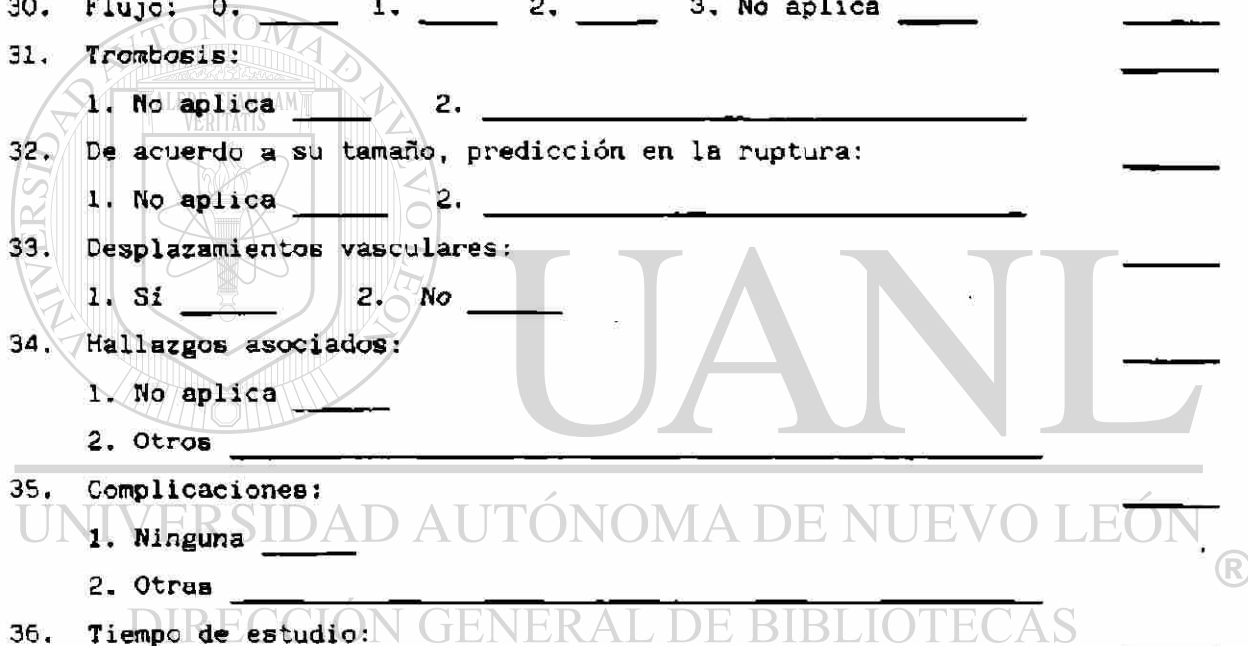
POR ANGIOGRAFIA


Aneurismas.

- 26. Visualización de aneurismas: 1. Sí _____ 2. No _____
Si es afirmativa la anterior: _____
- 27. Número: 1. No aplica _____ 2. _____
- 28. Localización: _____
1. No aplica _____ 2. _____
- 29. Tamaño: 1. No aplica _____ 2. _____
- 30. Flujo: 0. _____ 1. _____ 2. _____ 3. No aplica _____
- 31. Trombosis: _____
1. No aplica _____ 2. _____
- 32. De acuerdo a su tamaño, predicción en la ruptura: _____
1. No aplica _____ 2. _____
- 33. Desplazamientos vasculares: _____
1. Sí _____ 2. No _____
- 34. Hallazgos asociados: _____
1. No aplica _____
2. Otros _____
- 35. Complicaciones: _____
1. Ninguna _____
2. Otras _____
- 36. Tiempo de estudio: _____

- 37. Cantidad de material de contraste utilizado: _____

- 38. Observaciones: _____





A N E X O 2

UANL

UNIVERSIDAD AUTÓNOMA DE NUEVO LEÓN

®

DIRECCIÓN GENERAL DE BIBLIOTECAS

PROGRAMA BASICO PARA EL PROCESAMIENTO DE ARCHIVO DE DATOS EN EL SPSS/PC

```
DATA LIST FILE= 'ANEURISM.DAT'  
/VI 1-2 V2 4-5 V3 7 V4 9 V5 11 V6 13 V7 15 V8 17-18 V9 20 V10 22 V11 24-25  
V12 27 V13 29 V14 31 V15 33 V16 35 V17 37 V18 39 V19 41 V20 43 V21 45 V22 47  
V23 49 V24 51 V25 53 V26 55 V27 57 V28 59 V29 61 V30 63 V31 65 V32 67-68  
V33 70 V34 72 V35 74 V36 76 V37 77-78/ V38 1 V39 3 V40 5-6 V41 8 V42 10  
V43 12 V44 14-16 V45 18-20 V46 22,  
VARIABLE LABELS  
/V1 'CLAVE ANEURISMA'  
/V2 'CLAVE'  
/V3 'EDAD'  
/V4 'SEXO'  
/V5 'VISUAL-ANEURIS-RM'  
/V6 'LOCALIZ-CIRC-ANEURIS-RM'  
/V7 'LOCALIZ-ARTERIA-ANEURIS-RM'  
/V8 'TAMAÑO-ANEURIS-RM'  
/V9 'FLUJO-RM'  
/V10 'TROMBOSIS-RM'  
/V11 'PRED-RUPTURA-RM'  
/V12 'SALE-CONTORNO-VASO-RM'  
/V13 'SANGRADO-CERCA-ANEURISMA-RM'  
/V14 'VISUAL-HEMO-RM'  
/V15 'HEM-SUBARACNOIDEA'  
/V16 'CARAC-HEM-SUB-EN-T1'  
/V17 'CARAC-HEM-SUB-EN-T2'  
/V18 'HEM-PARENQUIMATOSA'  
/V19 'CARAC-HEM-PAREN-EN-T1'  
/V20 'CARAC-HEM-PAREN-EN-T2'  
/V21 'HEM-INTRAVENTRICULAR'  
/V22 'CARAC-HEM-INTRAV-EN-T1'  
/V23 'CARAC-HEM-INTRAV-EN-T2'  
/V24 'HEMORRAGIA SUBDURAL'  
/V25 'CARAC-HEM-SUBDURAL-EN-T1'  
/V26 'CARAC-HEM-SUBDURAL-EN T2'  
/V27 'LOCALIZ-HEMORRAGIA'  
/V28 'HALLAZGOS-ASOC-RM'  
/V29 'COMPLICACIONES-RM'  
/V30 'DX-CLINICO'  
/V31 'OBSERVACIONES-RM'  
/V32 'TIEMPO-ESTUDIO-RM'  
/V33 'VISUAL-ANEURIS-ANGIO'  
/V34 'NUMERO-ANEURIS-ANGIO'  
/V35 'LOCALIZ-CIRC-ANEURIS-ANGIO'  
/V36 'LOCALIZ-ARTERIA-ANEURIS-ANGIO'  
/V37 'TAMAÑO-ANEURIS-ANGIO'  
/V38 'FLUJO-ANGIOGRAFIA'  
/V39 'TROMBOSIS-ANGIOGRAFIA'  
/V40 'RUPTURA-ANGIOGRAFIA'  
/V41 'DESPLAZ-VASCULARES'  
/V42 'HALLAZGOS-ASOC-ANGIO'
```

UANL

AUTÓNOMA DE NUEVO LEÓN

GENERAL DE BIBLIOTECAS

®

/V43 'COMPLICACIONES-ANGIO'
 /V44 'TIEMPO-ESTUDIO-ANGIO'
 /V45 'CANT-MATERIAL-CONTRASTE'
 /V46 'FALLECIO'
 VALUE LABELS
 /V2 1'28-40' 2'41-53' 3'54-66'
 /V3 1'FEMENINO' 2'MASCULINO'
 /V4 1'SI' 2'NO'
 /V6 1'CIRC-ANTERIOR' 2'CIRC-POSTERIOR' 3'NO-APLICA'
 /V7 1'SUPRACLINOIDEO' 2'COM-POST' 3'COM-ANT' 4'POR-INTRACAV' 5'CEREBRAL-MED'
 6'CEREBRAL-ANT' 7'CEREBELOSA'
 /V9 0'0' 1'1' 2'2' 3'NO APLICA'
 /V10 1'SI' 2'NO' 3'NO APLICA'
 /V12 1'SI' 2'NO'
 /V13 1'SI' 2'NO'
 /V14 1'SI' 2'NO'
 /V15 1'SI' 2'NO'
 /V16 1'ISOINTENSO' 2'HIPOINTENSO' 3'HIPERINTENSO' 4'NINGUNA'
 /V17 1'ISOINTENSO' 2'HIPOINTENSO' 3'HIPERINTENSO' 4'NINGUNA'
 /V18 1'SI' 2'NO' 3'NO APLICA'
 /V19 1'ISOINTENSO' 2'HIPOINTENSO' 3'HIPERINTENSO' 4'NO APLICA'
 /V20 1'ISOINTENSO' 2'HIPOINTENSO' 3'HIPERINTENSO' 4'NO APLICA'
 /V21 1'SI' 2'NO' 3'NO APLICA'
 /V22 1'ISOINTENSO' 2'HIPOINTENSO' 3'HIPERINTENSO' 4'NO APLICA'
 /V23 1'ISOINTENSO' 2'HIPOINTENSO' 3'HIPERINTENSO' 4'NO APLICA'
 /V24 1'SI' 2'NO' 3'NO APLICA'
 /V25 1'ISOINTENSO' 2'HIPOINTENSO' 3'HIPERINTENSO' 4'NO APLICA'
 /V26 1'ISOINTENSO' 2'HIPOINTENSO' 3'HIPERINTENSO' 4'NO APLICA'
 /V27 1'TEMPORAL' 2'FRONTAL' 3'NUCLEOS-BASALES' 4'NO APLICA'
 /V28 1'FISTULA' 2'SINUSITIS' 3'INFARTO' 4'MALFORMACION' 5'QUISTES-CISTICERCO'
 6'HIDROCEFALIA-SUPRATENT' 7'NINGUNO'
 /V29 1'NINGUNA' 2'ESPASMO ARTERIAL'
 /V30 1'PARALISIS-PAR' 2'HEMIPARESIA-IZQ' 3'CEFALEA' 4'PERDIDA-CONOCIX'
 5'FRACTURA-PARIET'
 /V31 1'PUNC-LUMB-CONFIRMA' 2'TAC-CONFIRMA' 3'NINGUNA'
 /V33 1'SI' 2'NO'
 /V35 1'CIRC-ANTERIOR' 2'CIRC-POSTERIOR' 3'NO-APLICA'
 /V36 1'SUPRACLINOIDEO' 2'COM-POST' 3'COM-ANT' 4'POR-INTRACAV' 5'CEREBRAL-MED'
 6'CEREBRAL-ANT' 7'CEREBELOSA'
 /V38 0'0' 1'1' 2'2' 3'NO APLICA'
 /V39 1'SI' 2'NO' 3'NO APLICA'
 /V41 1'SI' 2'NO'
 /V42 1'FISTULA' 2'MALFORMACION' 3'VASOESPASMO' 4'CAMBIOS-POS-QX' 5'NO-AP'
 /V43 1'ESPASMO-ART' 2'VISUAL-ANEUR-1A-ANGIO-CAROTIDA-2A-RESTO-VASOS'
 3'6-ANGIO-PREyPOSQX-EVAL-FISTyANEU' 4'FALLA-EQUIPO' 5'NINGUNA'
 /V46 1'SI' 2'NO'

PROGRAMA BASICO PARA EL PROCESAMIENTO DE ARCHIVO DE DATOS EN EL SPSS/PC

DATA LIST FILE= 'ANEURISM.DAT'

/V1 1-2 V2 4 V3 6 V4 8 V5 10 V6 12 V7 14 V8 16 V9 18 V10 20 V11 22 V12 24
V13 26 V14 28 V15 30 V16 32 V17 34 V18 36 V19 38 V20 40 V21 42 V22 44 V23 46
V24 48 V25 50 V26 52 V27 54 V28 56 V29 58 V30 60 V31 62 V32 64 V33 66 V34 68
/V35 1 V36 3-5 V37 7-9 V38 11.

VARIABLE LABELS

/V1 'CLAVE'
/V2 'EDAD'
/V3 'SEXO'
/V4 'VISUAL-ANEURIS-RM'
/V5 'NUMERO-ANEURIS-RM'
/V6 'LOCALIZ-ANEURIS-RM'
/V7 'TAMAÑO-ANEURIS-RM'
/V8 'FLUJO-RM'
/V9 'TROMBOSIS-RM'
/V10 'PRED-RUPTURA-RM'
/V11 'VISUAL-HEMO-RM'
/V12 'HEM-SUBARACNOIDEA'
/V13 'CARAC-HEM-SUB-EN-T1'
/V14 'CARAC-HEM-SUB-EN-T2'
/V15 'HEM-PARENQUIMATOSA'
/V16 'CARAC-HEM-PAREN-EN-T1'
/V17 'CARAC-HEM-PAREN-EN-T2'
/V18 'HEM-INTRAVENTRICULAR'
/V19 'CARAC-HEM-INTRAV-EN-T1'
/V20 'CARAC-HEM-INTRAV-EN-T2'
/V21 'LOCALIZ-HEMORRAGIA'
/V22 'HALLAZGOS-ASOC-RM'
/V23 'COMPLICACIONES-RM'
/V24 'DX-CLINICO'
/V25 'OBSERVACIONES-RM'
/V26 'VISUAL-ANEURIS-ANGIO'
/V27 'NUMERO-ANEURIS-ANGIO'
/V28 'LOCALIZ-ANEURIS-ANGIO'
/V29 'TAMAÑO-ANEURIS-ANGIO'
/V30 'FLUJO-ANGIOGRAFIA'
/V31 'TROMBOSIS-ANGIOGRAFIA'
/V32 'RUPTURA-ANGIOGRAFIA'
/V33 'DESPLAZ-VASCULARES'
/V34 'HALLAZGOS-ASOC-ANGIO'
/V35 'COMPLICACIONES-ANGIO'
/V36 'TIEMPO DE ESTUDIO'
/V37 'CANT-MATERIAL-CONTRASTE'
/V38 'OBSERVACIONES'

VALUE LABELS

/V3 1'FEMENINO' 2'MASCULINO'
/V4 1'SI' 2'NO'
/V5 1'NO APLICA'
/V6 1'NO APLICA'

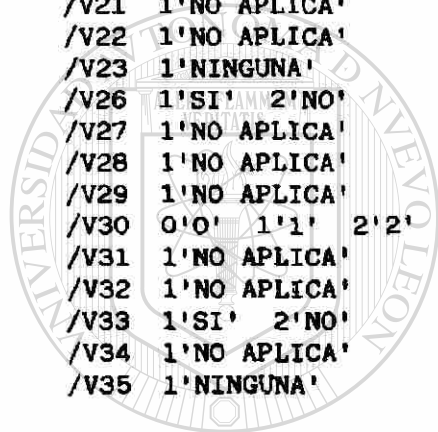UANL

UNIVERSIDAD AUTÓNOMA DE NUEVO LEÓN

SISTEMA GENERAL DE BIBLIOTECAS



/V7 1'NO APLICA'
 /V8 0'0' 1'1' 2'2' 3'NO APLICA'
 /V9 1'NO EXISTE'
 /V10 1'NO HAY RUPTURA'
 /V11 1'SI' 2'NO'
 /V12 1'SI' 2'NO APLICA'
 /V13 1'ISOINTENSO' 2'HIPOINTENSO' 3'HIPERINTENSO' 4'NO APLICA'
 /V14 1'ISOINTENSO' 2'HIPOINTENSO' 3'HIPERINTENSO' 4'NO APLICA'
 /V15 1'SI' 2'NO APLICA'
 /V16 1'ISOINTENSO' 2'HIPOINTENSO' 3'HIPERINTENSO' 4'NO APLICA'
 /V17 1'ISOINTENSO' 2'HIPOINTENSO' 3'HIPERINTENSO' 4'NO APLICA'
 /V18 1'SI' 2'NO APLICA'
 /V19 1'ISOINTENSO' 2'HIPOINTENSO' 3'HIPERINTENSO' 4'NO APLICA'
 /V20 1'ISOINTENSO' 2'HIPOINTENSO' 3'HIPERINTENSO' 4'NO APLICA'
 /V21 1'NO APLICA'
 /V22 1'NO APLICA'
 /V23 1'NINGUNA'
 /V26 1'SI' 2'NO'
 /V27 1'NO APLICA'
 /V28 1'NO APLICA'
 /V29 1'NO APLICA'
 /V30 0'0' 1'1' 2'2' 3'NO APLICA'
 /V31 1'NO APLICA'
 /V32 1'NO APLICA'
 /V33 1'SI' 2'NO'
 /V34 1'NO APLICA'
 /V35 1'NINGUNA'



UANL

UNIVERSIDAD AUTÓNOMA DE NUEVO LEÓN

DIRECCIÓN GENERAL DE BIBLIOTECAS



CURRICULUM VITAE

NOMBRE: M.C.P. Javier Jesús Onofre Castillo

LUGAR Y FECHA DE NACIMIENTO: Torreón, Coah., 12 de Febrero de 1959

NACIONALIDAD: Mexicana **ESTADO CIVIL:** Casado

DOMICILIO: Iztaccihuatl 323, Col. Mitras Centro. Teléfono: 48-64-80

ESCOLARIDAD

1965 - 1971 Instrucción Primaria en la Escuela "Venustiano Carranza",
Monterrey, Nuevo León.

1971 - 1974 Instrucción Secundaria en la Escuela "Profr. Moisés Sáenz,
No.10", Monterrey, Nuevo León.

1974 - 1976 Escuela Preparatoria No.2 de la Universidad Autónoma de Nuevo
León, Monterrey, Nuevo León.

1976 - 1982 Profesional Médico Cirujano y Partero en la Facultad de
Medicina de la Universidad Autónoma de Nuevo León, Monterrey,
Nuevo León.

1984 - 1988 Internado Rotatorio en Pensionistas del Hospital Universitario
y Especialidad en Radiología, Monterrey, Nuevo León.

ACTIVIDADES DOCENTES

1978 - 1979 Instructor de Fisiología en la Facultad de Medicina de la
Universidad Autónoma de Nuevo León.

1979 - 1980 Maestro de Biología I en la Preparatoria Técnica Médica de la
Universidad Autónoma de Nuevo León.

1980 - 1981 Maestro de Biología II en la Preparatoria Técnica Médica de
la Universidad Autónoma de Nuevo León.

1980 - 1981 Maestro de Microbiología V en la Preparatoria Técnica Médica
de la Universidad Autónoma de Nuevo León.

1981 - 1982 Maestro de Biología I y II en la Preparatoria Técnica Médica
de la Universidad Autónoma de Nuevo León.

- 1981 - 1982 Maestro de Nutrición en la Facultad de Enfermería de la Universidad Autónoma de Nuevo León.
- 1982 - 1983 Maestro de Metodología, Ginecología y Obstetricia, Nutrición y Farmacología en la Facultad de Enfermería de la Universidad Autónoma de Nuevo León.
- 1982 - 1983 Maestro de Anatomía I y II y Biología I en la Preparatoria Técnica Médica de la Universidad Autónoma de Nuevo León.
- 1981 - 1984 Maestro en Educación Médica en el Hogar en el Centro Federal de Enseñanza.
- 1984 - 1990 Maestro de Fisiopatología en la Preparatoria Técnica Médica de la Universidad Autónoma de Nuevo León.
- 1984 Maestro de Patología en la Facultad de Enfermería de la Universidad Autónoma de Nuevo León a la fecha.

ACTIVIDADES PROFESIONALES

- 1980 - 1984 Exámenes Médicos a estudiantes de primer ingreso a la Facultad de Enfermería de la Universidad Autónoma de Nuevo León.
- Nov. 1988 Estudios Angiográficos en la Clínica Vidriera, a la fecha.
- 1988 Radiólogo en la Unidad de Radiodiagnóstico del Hospital Universitario, a la fecha.

DIRECCIÓN GENERAL DE BIBLIOTECAS

ASISTENCIA A CURSOS O SEMINARIOS

- 29-31 Oct./1981 IV Jornadas Médicas en el Hospital Universitario, Monterrey, Nuevo León.
- 3-4 Junio/1982 Eventos Académicos, XXX Aniversario del Hospital Universitario en la Facultad de Medicina y Hospital Universitario, Monterrey, Nuevo León.
- 9-10 Sept./1983 Reunión Regional Norte de Gastroenterología, organizado por Post-Grado de la Facultad de Medicina de la Universidad Autónoma de Nuevo León, Monterrey, Nuevo León.
- 5-10 Marzo/1984 Curso de Medicina Familiar en Hospital Universitario, Monterrey, Nuevo León.

- 5-10 Nov./1984 2o. Curso de Radiología Básica en el Hospital Universitario, Monterrey, Nuevo León.
- 11-15 Marzo/1985 3er. Curso de Radiología en el Hospital Universitario, Monterrey, Nuevo León.
- 9-12 Agosto/1986 VI Reunión Nacional de Ultrasonido por la Sociedad Mexicana de Radiología y Universidad de Loyola, Chicago en Puerto Vallarta, Jalisco.
- 10-13 Agosto/1986 XII Congreso Nacional de Radiología en Puerto Vallarta, Jalisco.
- 12-13 Dic./1986 IV Ciclo de Conferencias de Radiología de Cabeza y Cuello, organizado por la Sociedad de Radiología de Monterrey, Nuevo León.
- 4-7 Julio/1987 VII Congreso nacional de Ultrasonido, organizado por la Sociedad Mexicana de Radiología y la Universidad de Loyola, Chicago. Sede: Acapulco, Guerrero.
- 27-28 Nov./1987 III Curso Regional de Diagnóstico por Imagen, organizado por la Sociedad Mexicana de Radiología, Monterrey, Nuevo León.
-
- 12-13 Feb./1988 V Ciclo de Conferencias de Radiología de Cabeza y Cuello, organizado por la Sociedad Regiomontana de Radiología de Monterrey, Nuevo León.
- 18-22 Abril/1988 Simposium Internacional sobre Función Celular y Enfermedad, Monterrey, Nuevo León.
- 16-18 Julio/1988 VIII Congreso Nacional de Ultrasonido, organizado por la Sociedad Mexicana de Radiología y Universidad de Loyola, Chicago. Sede: Morelia, Michoacán.
- 18-20 Julio/1988 XIII Congreso nacional de Radiología, organizado por la Sociedad Mexicana de Radiología en Morelia Michoacán.

PARTICIPACION EN CONGRESOS Y CURSOS COMO PONENTE

- 2-6 Dic./1985 Curso de Radiología para Médicos y Residentes en el Hospital Universitario, Monterrey, Nuevo León.
- 4-7 Julio/1987 Congreso Nacional de Ultrasonido en Acapulco Guerrero que comprendió: Trabajo de Ecografía Transfontanelar, Anatomía Normal; Hemorragia Intracraneal, Diagnóstico Ultrasonográfico; Ultrasonido en la Hidrocefalia; Procesos Infecciosos Intracraneal, Diagnóstico Ultrasonográfico y Anomalías Congénitas Intracraneales, Diagnóstico Ultrasonográfico.
- 22-24 Oct./1987 Aplicaciones prácticas para el Ultrasonido Transfontanelar en el V Encuentro de Investigación Biomédica en el Hospital Universitario, Monterrey, Nuevo León.
- 22-24 Oct./1987 Revisión de 245 casos de Tomografía Axial Computerizada en el Hospital Universitario. Hospital Universitario, Monterrey, Nuevo León.
- 2-6 Nov./1987 Curso de Radiología para Médicos y Residentes, Hospital Universitario, Monterrey, Nuevo León.
-
- 12-13 Dic./1987 Curso de Actualización en Ecosonografía para técnicos y estudiantes de Radiología. Hospital Universitario, Monterrey, Nuevo León.
- 12-13 Dic./1987 Curso de Resonancia Magnética para técnicos y estudiantes de Radiología. Hospital Universitario, Monterrey, Nuevo León.
- 14-15 Mayo/1988 Ecografía Cerebral en el II Simposium de Imagenología. Hospital Universitario, Monterrey, Nuevo León.
- 19 de Julio/1988 Resonancia Magnética, Congreso Nacional de Radiología, Morelia, Michoacán.
- 19 de Julio/1988 Hallazgos Incidentales en los Senos Paranasales en Resonancias Magnéticas de Cerebro. Congreso Nacional de Radiología. Morelia, Michoacán.

- 20 de Julio/1988 Resonancia Magnética de la Columna Vertebral. Congreso Nacional de Radiología. Morelia, Michoacán.
- 20 de Julio/1988 Resonancia Magnética de la Siringomielia. Congreso Nacional de Radiología. Morelia Michoacán.
- 23-27 Oct./1989 Seguimiento de un caso de Meningioma Intervenido. VII Encuentro Regional de Investigación Biomédica en el Hospital Universitario, Monterrey, Nuevo León.
- 23-27 Oct./1989 Hallazgos del Cáncer de Pulmón en Radiografías de Tórax. VII Encuentro regional de Investigación Biomédica en el Hospital Universitario, Monterrey, Nuevo León.
- 23-27 Oct./1989 Embolización de Meningiomas Intracraneales. VII Encuentro Regional de Investigación Biomédica. Hospital Universitario, Monterrey, Nuevo León.
- 23-27 Oct./1989 Tumor Orbitario con Invasión a Fosa Craneal Media. VII Encuentro Regional de Investigación Biomédica. Hospital Universitario, Monterrey, Nuevo León.
- 23-27 Oct./1989 Hallazgos Angiográficos por Resonancia Magnética de los Aneurismas Cerebrales. VII Encuentro Regional de Investigación Biomédica. Hospital Universitario, Monterrey, Nuevo León.
- 23-27 Oct./1989 Cisticercosis Cerebral. VII Encuentro Regional de Investigación Biomédica. Hospital Universitario, Monterrey, Nuevo León.
- 23-27 Oct./1989 Coordinador de Mesa en Patologías de Cabeza y Cuello. VII Encuentro Regional de Investigación Biomédica. Hospital Universitario, Monterrey, Nuevo León.
- 2 de mayo/1989 Resonancia Magnética de Cerebro en Pediatría. XIV Congreso Nacional de Radiología, Acapulco, Guerrero.
- 2 de Mayo/1989 Resonancia Magnética de la Columna Vertebral. XIV Congreso Nacional de Radiología, Acapulco, Guerrero.
- 3 de mayo/1989 Resonancia Magnética en Pacientes con Traumatismo Cráneo Encefálico. XIV Congreso Nacional de Radiología, Acapulco, Guerrero.

- 3 de Mayo/1989 Resonancia Magnética del Disrafismo Espinal. XIV Congreso Nacional de Radiología, Acapulco, Guerrero.
- 3 de Mayo/1989 Hernia de Disco por Resonancia Magnética. XIV Congreso nacional de Radiología, Acapulco, Guerrero.
- 4 de Mayo/1990 Resonancia Magnética Pediátrica. XIV Congreso Nacional de Radiología, Acapulco, Guerrero.
- 23-25 Mayo/1990 Resonancia Magnética en pediatría (Cerebro). XIII Jornadas Médicas de Pediatría.
- 22-26 Oct./1990 Resonancia Magnética en la Evaluación de la Criptorquidia. VIII Encuentro Regional de Investigación Biomédica, Hospital Universitario, Monterrey, Nuevo León.
- 22-26 Oct./1990 Resonancia Magnética en Tórax Pediátrico. VIII Encuentro regional de Investigación Biomédica. Hospital Universitario, Monterrey, Nuevo León.
- 22-26 Oct./1990 Adenocarcinoma Renal. VIII Encuentro regional de Investigación Biomédica. Hospital Universitario, Monterrey, Nuevo León.
- 22-26 Oct./1990 Paciente con aumento de estatura considerable para su edad. pruebas hormonales normales. VIII Encuentro Regional de Investigación Biomédica. Hospital Universitario, Monterrey, Nuevo León.

RECONOCIMIENTOS

- 1987 Obtención del primer lugar en trabajos de Ultrasonido Transfontanelar en el Congreso Nacional de Ultrasonido en Acapulco, Guerrero.
- 1987 Diploma como el mejor residente en Radiología en el Hospital Universitario.
- 1987 Jefe de Residentes de Radiología del Hospital Universitario.

AGRADECIMIENTOS

A mi esposa Elizabeth e hijos Javier Jesús y Elizabeth, a quienes dedico lo que hago con todo mi amor, y a mis papás Jesús y Alicia para quienes sólo tengo cariño y admiración.

Al Dr. Med. Alfredo Piñeyro López, Director e Investigador de la Facultad de Medicina, que ha sido un baluarte importante durante mi carrera.

Dr. Med. Guadalupe Arredondo de Arreola, persona que como asesora y con el cúmulo de experiencias que como investigadora posee, me condujo al término del doctorado.

Dr. Med. Adela Alicia Castillo de Onofre, coasesora de la tesis, que con sus conocimientos y estímulo me condujo al inicio y culminación de la presente investigación.

Dr. Jorge González Morantes, Jefe del Departamento de Radiología, el cual me brindó las facilidades para la culminación de mi trabajo.

Dr. Med. Román Garza Mercado, por el apoyo proporcionado de sus relevantes conocimientos, y las facilidades de su material bibliográfico.

DIRECCIÓN GENERAL DE BIBLIOTECAS

